# 18
# 内分泌腺

# １８ 内分泌腺
# Menu 1/2


18 内分泌腺
18-001 脳下垂体
18-01 脳下垂体矢状断　模式図
18-02 脳下垂体矢状断全景. ヒト. H-E染色. X 3.0.
18-03 脳下垂体 前・中・後葉. ヒト. H-E染色. X 10.
18-04 脳下垂体 前葉 １. ヒト. H-E染色. X 64.
18-05 脳下垂体 前葉 ２. ヒト. H-E染色. H-E染色. X 160.
18-06 脳下垂体 前葉 ３. ヒト. H-E染色. X 400.
18-07 脳下垂体 前葉 ４. ヒト. マッソン染色. X 25.
19-08 脳下垂体 前葉 ５. ヒト.マッソン染色. X 160.
19-09 脳下垂体 前葉 ６. ヒト.マッソン染色. X 400.
19-10 脳下垂体 前葉 ７. サル. MG染色. X 64.
19-11 脳下垂体 前葉 ８. サル. MG染色. X 160.
19-12 脳下垂体 前葉 ９. サル. MG染色. X 160.
19-13 脳下垂体 前葉 １０. サル. MG染色. X 400.
19-14 脳下垂体 前葉 １１. サル. MG染色. X 400.
19-15 脳下垂体 前葉. 酵素抗体法. X 64.
19-16 脳下垂体後葉 １. ヒト. H-E染色. X 64.
19-17 脳下垂体後葉 ２. ヒト. H-E染色. x 160.
19-18 脳下垂体の血管系と神経分泌
19-19 視床下部 視索上核 １. イヌ. バルクマン染色. X 2.6.
19-20 視床下部 視索上核 ２. イヌ.バルクマン染色. X 25.
19-21 視床下部 視索上核 ３. イヌ.バルクマン染色. X 100.
19-22 視床下部 神経分泌神経細胞. イヌ.バルクマン染色. X 160.
19-23 脳下垂体後葉 矢状断. イヌ.バルクマン染色. X 10.
18-24 脳下垂体後葉 神経分泌物質. イヌ.バルクマン染色. X 160.
18-25 視床下部 漏斗. イヌ.バルクマン染色. X 10.
18-002 松果体
18-26 松果体 矢状断全景. ヒト. H-E染色. X 6.4.
18-27 松果体細胞. ヒト. H-E染色. X 160.
18-28 松果体 神経細胞. ヒト. H-E染色. X 160.
18-29 松果体 脳砂. ヒト. H-E染色. X 64.
18-003 甲状腺
18-30 甲状腺と上皮小体 全景. ヒト. H-E染色. X 1.5.
18-31 甲状腺 概観. ヒト. H-E染色. X 10.
18-32 甲状腺小胞. ヒト. H-E染色. X 100.
18-33 甲状腺の分泌様式　模式図
18-34 甲状腺 旁小胞細胞. イヌ. H-E染色. X 160.
18-35 甲状腺 旁小胞細胞 鍍銀法. イヌ. X 160.
18-004 副甲状腺（上皮小体）
18-36 上皮小体. ヒト. H-E染色. X 10.
18-37 上皮小体. ヒト. H-E染色. X 130.
18-38 上皮小体. ヒト. H-E染色. X 100.
18-005 腎上体（副腎）
18-39 腎上体 全景. ヒト. H-E染色. X 1.6.
18-40 腎上体. ヒト. H-E染色. X 25.
18-41 腎上体 球状帯と束状帯. ヒト. H-E染色. X 64.
18-42 腎上体 束状帯. ヒト. H-E染色. X 64.
18-43 腎上体 網状帯と髄質. ヒト. H-E染色. X 64.
18-44 腎上体 髄質 1. ヒト. H-E染色. X 160.


次へ

# １８ 内分泌腺
# Menu 2/2


18-45 腎上体髄質 中心静脈 ヒト. H-E染色. X 40.
18-46 腎上体 MG染色. ヒト. x 25.
18-47 腎上体皮質 MG染色. ヒト. X 160.
18-48 腎上体 髄質 ヒト. MG染色. X 80.
18-49 腎上体 ズダンブラック染色 １. サル. X 64.
18-50 腎上体 ズダンブラック染色 ２. サル. X 160.
18-51 腎上体 サル. H-E染色. X 25.
18-52 腎上体 球状帯と束状帯. サル. H-E染色. X 80.
18-53 腎上体 網状帯と髄質. サル. H-E染色. X 80.
18-54 腎上体 髄質. サル. H-E染色. X 160.
18-55 腎上体 クローム親和性細胞. サル. MG染色. X 64.

# 18-001
# 脳下垂体

# 18-01 脳下垂体矢状断　模式図

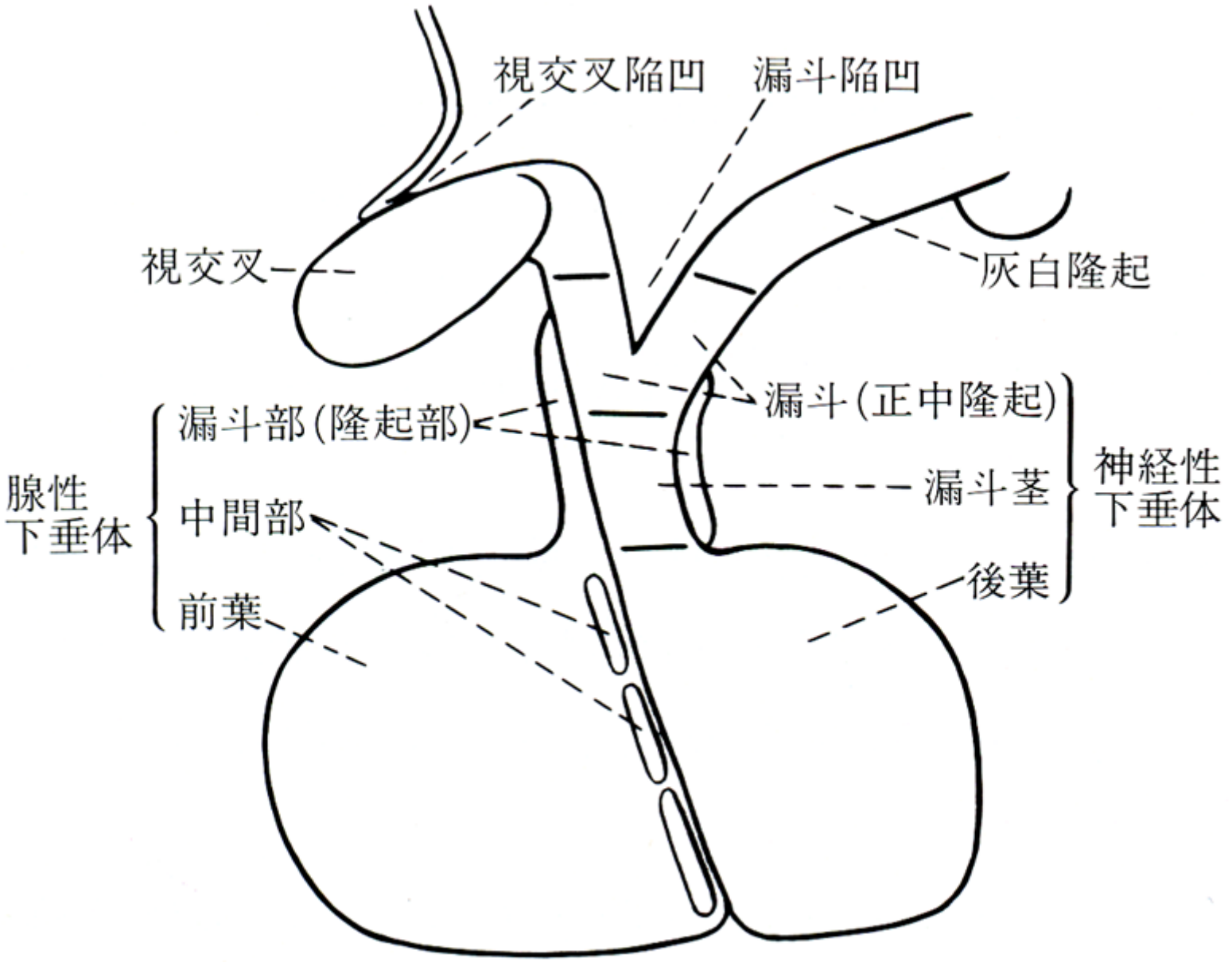


腺性下垂体はその約 80%を占める前葉(主部)と、前葉の後上部に続き下垂体茎を包む漏斗部(隆起部)、および前葉と神経性下垂体の後葉との間に介在する中間部の 3 部に分けられる。

神経性下垂体は、中間部の後ろに接する大きい後葉と、その上方に続く漏斗茎(下垂体茎)、および更にその上方に続く間脳底の漏斗(正中隆起)の 3 部からなる。

この図は『図説組織学』(溝口史郎著　金原出版)より転載した。

# 18-02 脳下垂体矢状断全景. ヒト. H-E染色. x 3.0.

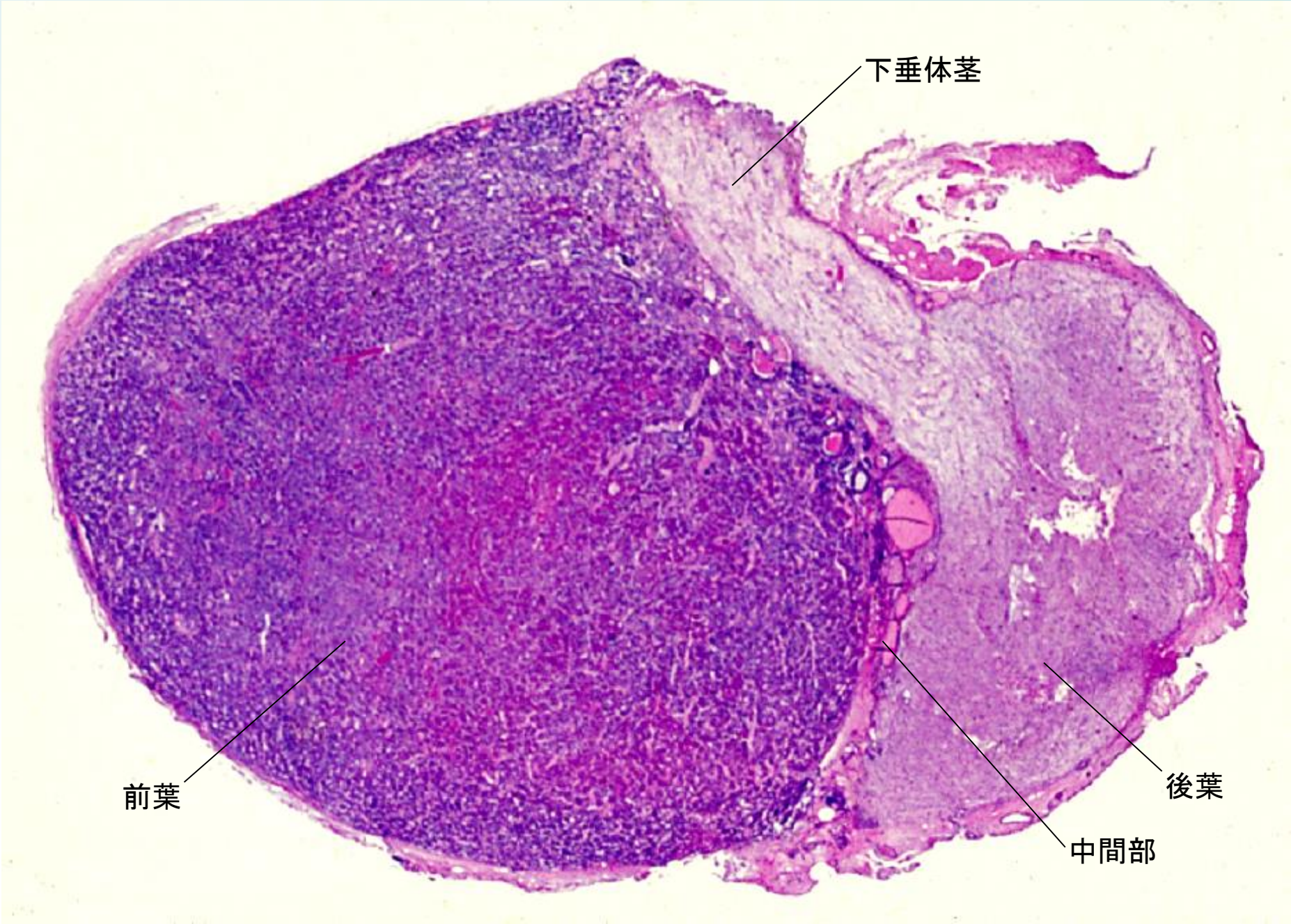


これはヒトの脳下垂体の正中矢状断の全景である。画面の左側約 3/4 を占める赤紫色に濃染している部分が前葉で、右側約 1/4 の淡紫色の部分が後葉である。後葉からは左上方に向って下垂体茎が伸びている。前葉と後葉の間に介在している小さな小胞からなる狭い領域が中間部である。

# 18-03 脳下垂体　前・中・後葉. ヒト. H-E染色. x 10.

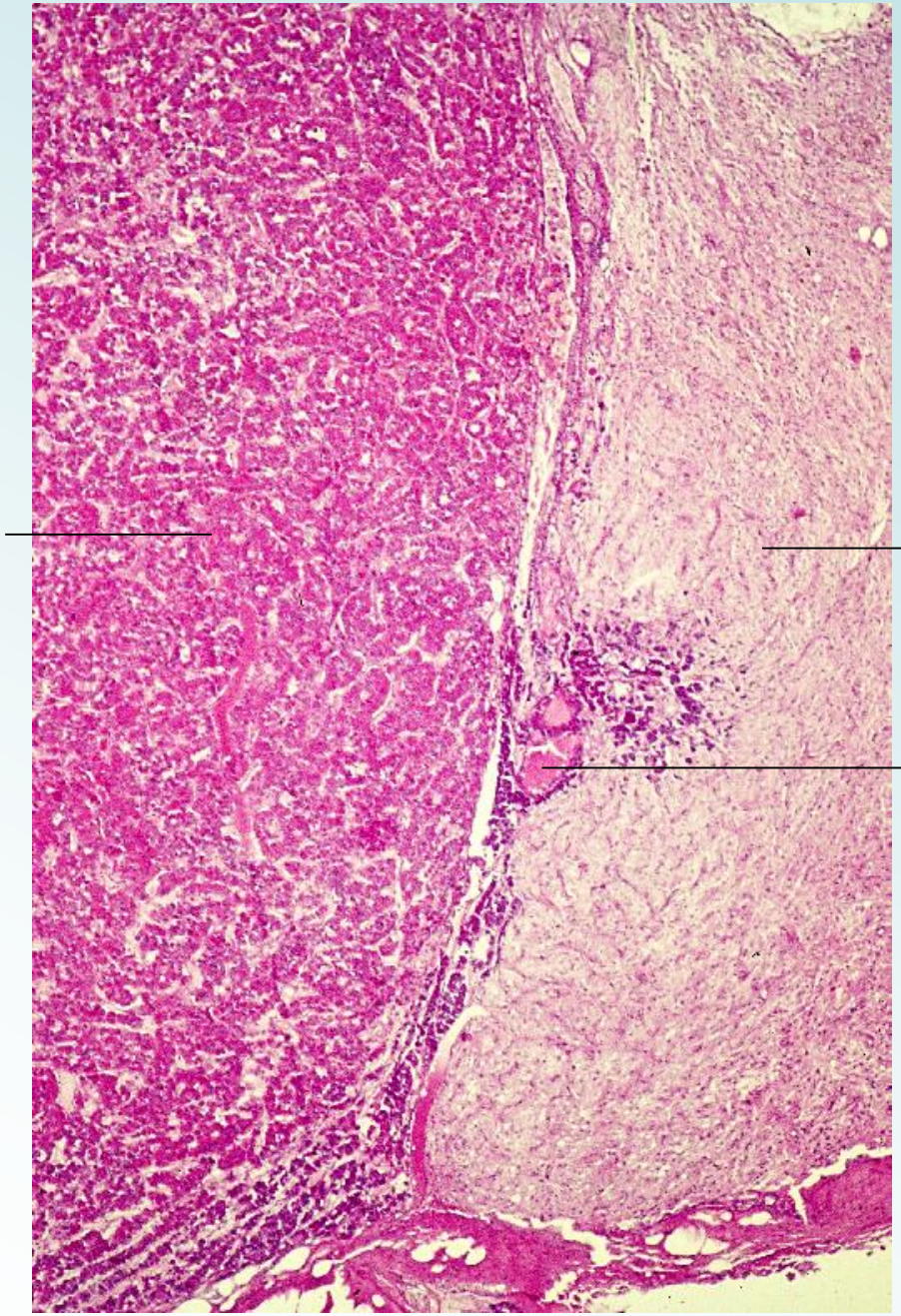


画面の左半分が前葉で、右半分が後葉であり、両者の間に介在する狭い領域が中間部である。

# 18-04 脳下垂体 前葉 1．ヒト．H-E染色．x 64

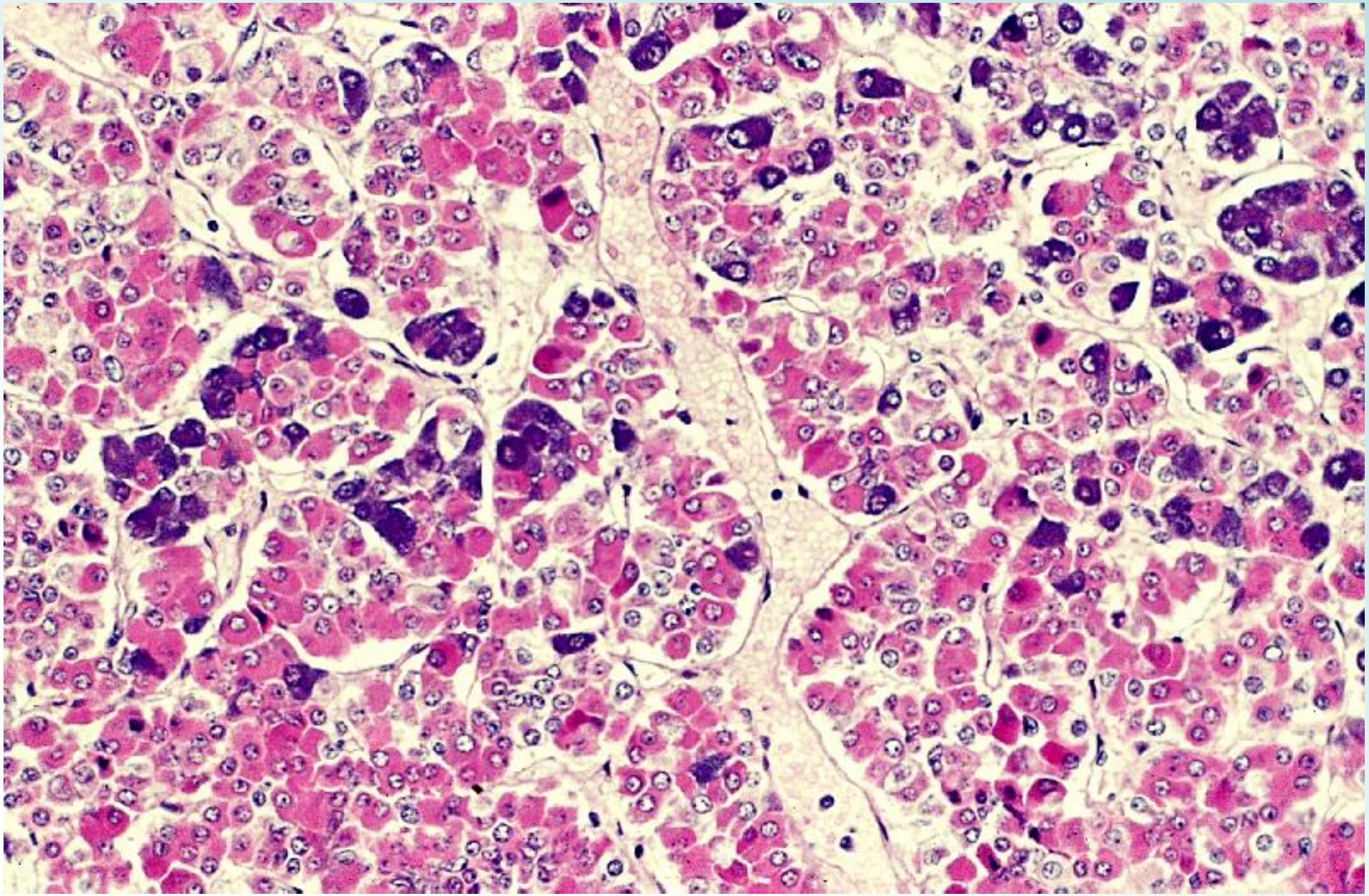

前葉は口腔上壁の外胚葉上皮に由来する腺細胞からなる。腺細胞は大小さまざまの細胞索や細胞塊を作り、これらが枝分かれや吻合を繰り返して立体的な網工を形成し、その網目を少量の疎性結合組織を伴う洞様血管が埋めている。

腺細胞は細胞体（正確に言えば細胞質内の分泌顆粒）の染色性によって、a）酸性好性細胞（α細胞）、b）塩基性好性細胞（β細胞）、c）色素嫌性細胞（γ細胞）の 3 種類に大別される。これら 3 種類の細胞の分布や比率は前葉の中でも部位によって甚だまちまちであるが、一般的傾向としてはα細胞は前葉の中心部に、β細胞は辺縁部に多く見られる。

（続きは解説へ）

# 18-05 脳下垂体 前葉 2. ヒト. H-E染色. H-E染色. x 160.

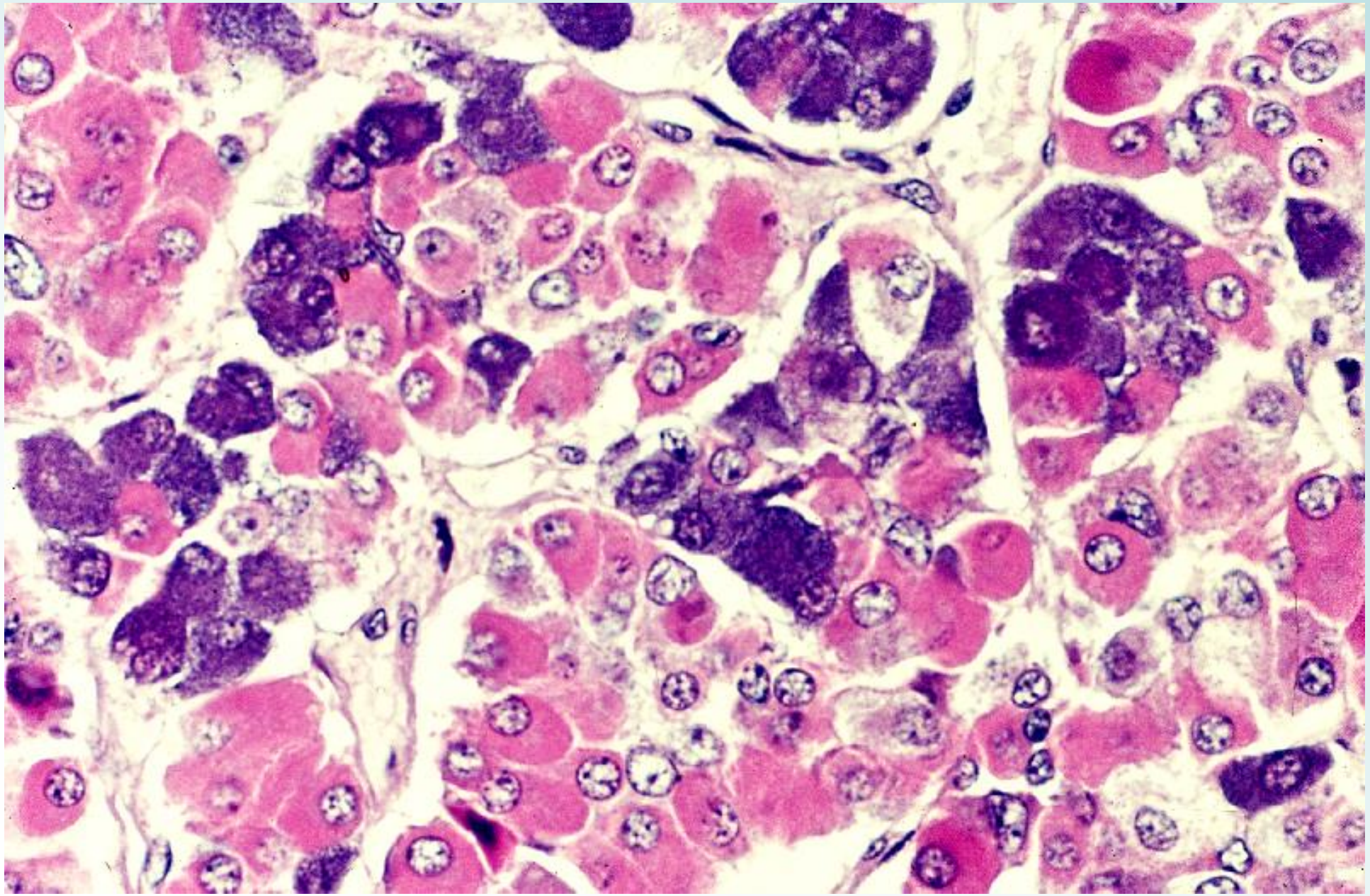

これは図 18-04 の一部の拡大で、赤く染まったα細胞と濃い紫色に染まったβ細胞、及びどちらの色にも染まっていないγ細胞が明らかに識別できる。細胞塊の周囲及び内部には多数の洞様血管が認められる。

# 18-06 脳下垂体 前葉 3. ヒト. H-E染色. x 400.

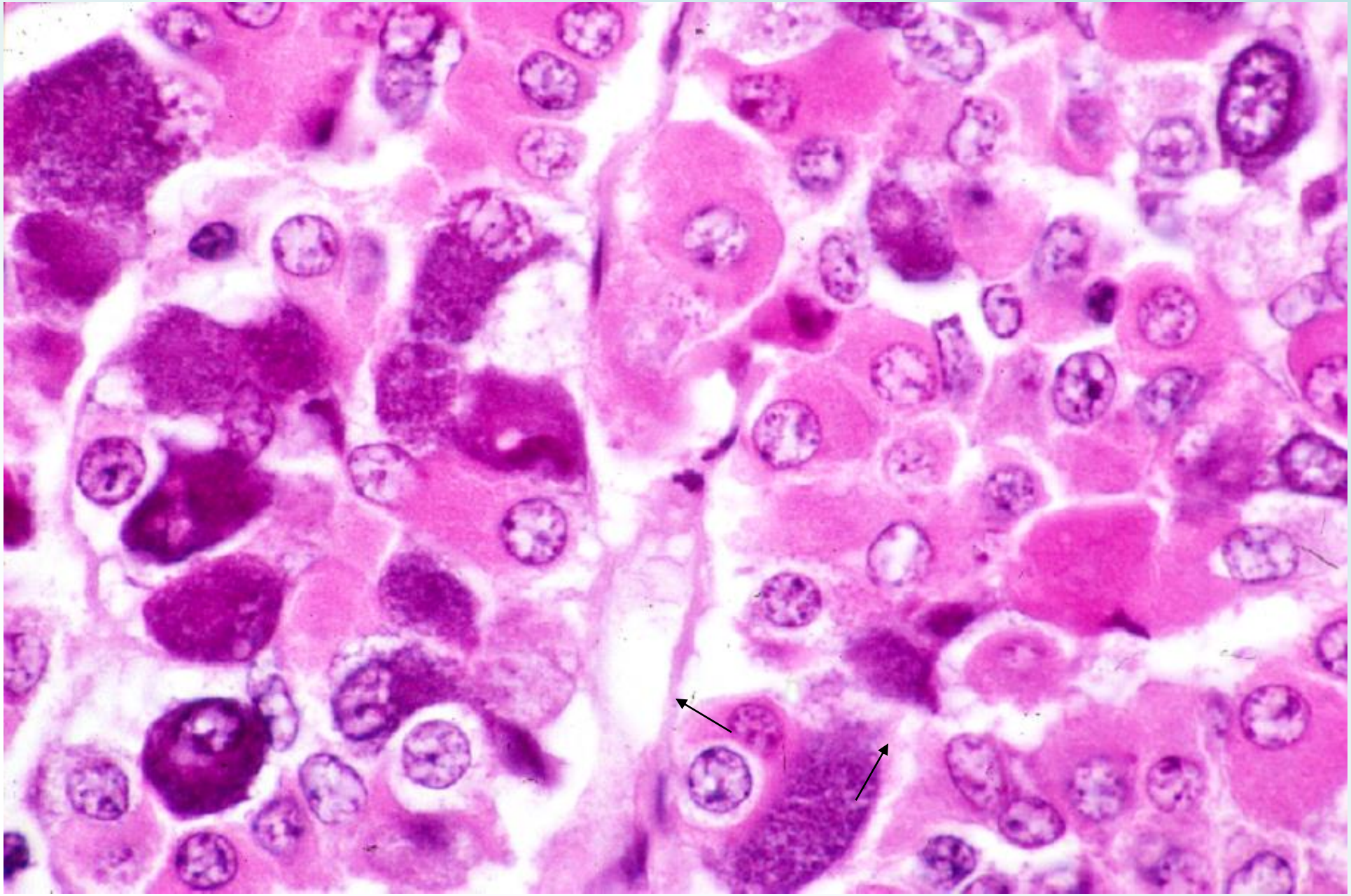

これも図 18-04 と同じ標本であるが、撮影条件を変えたために、このような色調となった。この画面では 2 個の色素嫌性細胞(矢印)が明瞭に認められる。

# 18-07 脳下垂体 前葉 4. ヒト. マッソン染色. x 25.

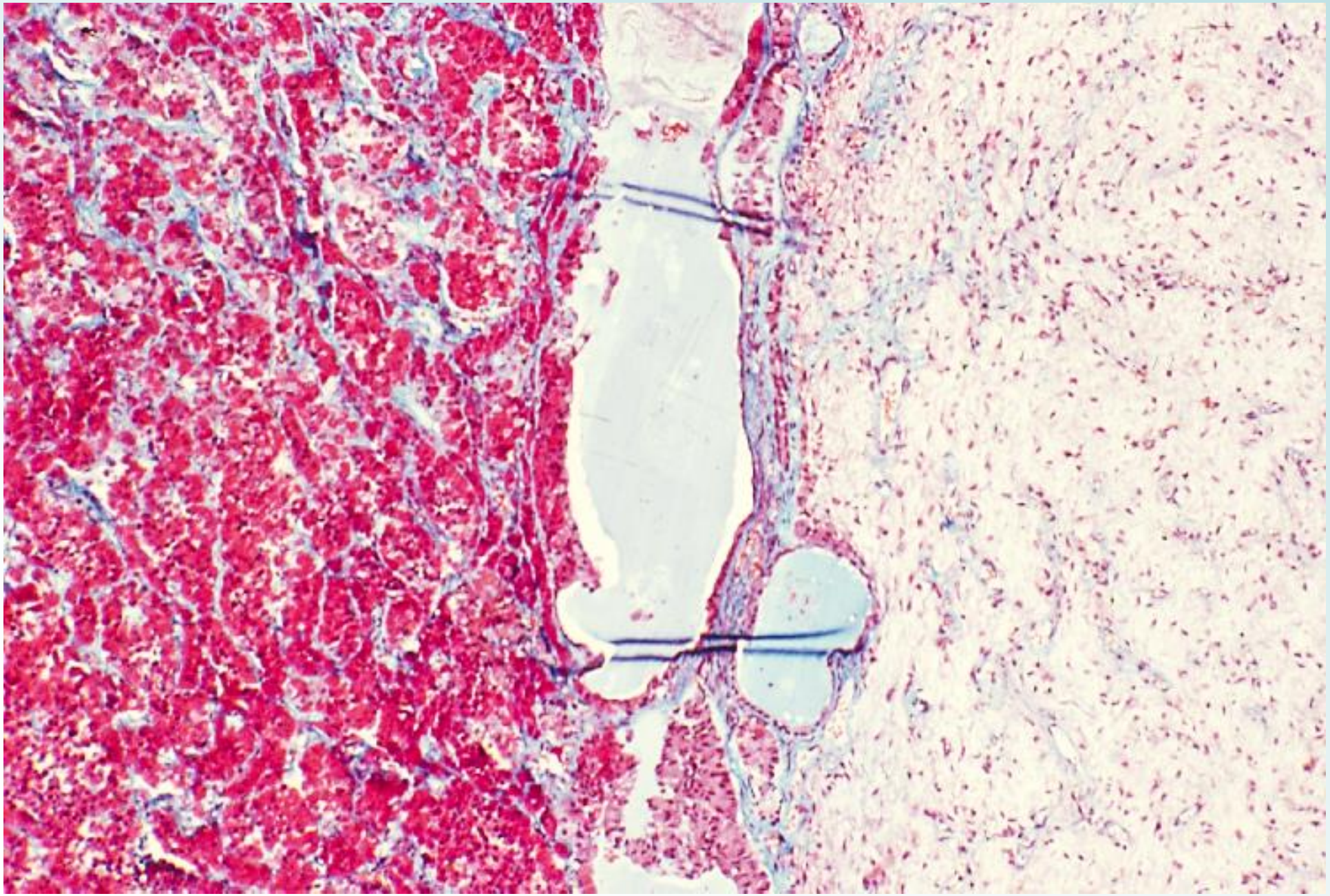

これは死後 2.5 時間のヒトの脳下垂体を Zencker-Helly 液で固定し、これにマッソン（Masson）染色を施した標本である。これは死後時間が短いのと、強力な固定液で固定されているために、極めて美しい標本となっている。

画面の中央を上下に走る裂け目のような部分が中間部で、その左側が前葉、右側が後葉である。

これは順天堂大学 浅見一羊名誉教授作製の標本である。

# 18-08 脳下垂体 前葉 5. ヒト.マッソン染色. x 160.

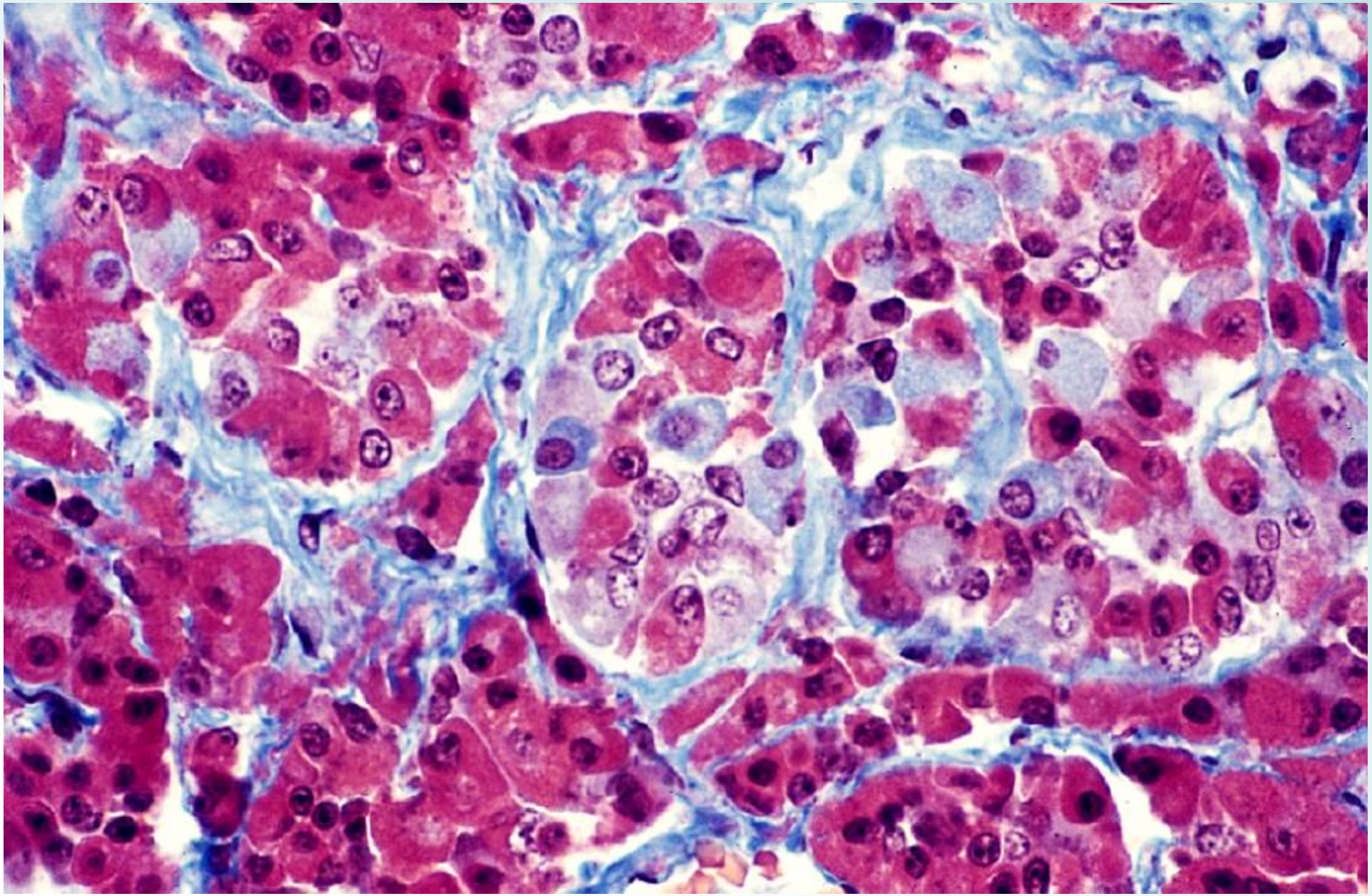

図 18-07 の標本の一部の拡大である。α細胞、β細胞、及びγ細胞が明瞭に識別できる。また結合組織繊維が青色の染まっているので、上皮細胞の細胞塊とそれを包む結合組織の関係もよく分かる。

これは順天堂大学 浅見一羊名誉教授作製の標本である。

# 18-09 脳下垂体 前葉 6. ヒト.マッソン染色. x 400.

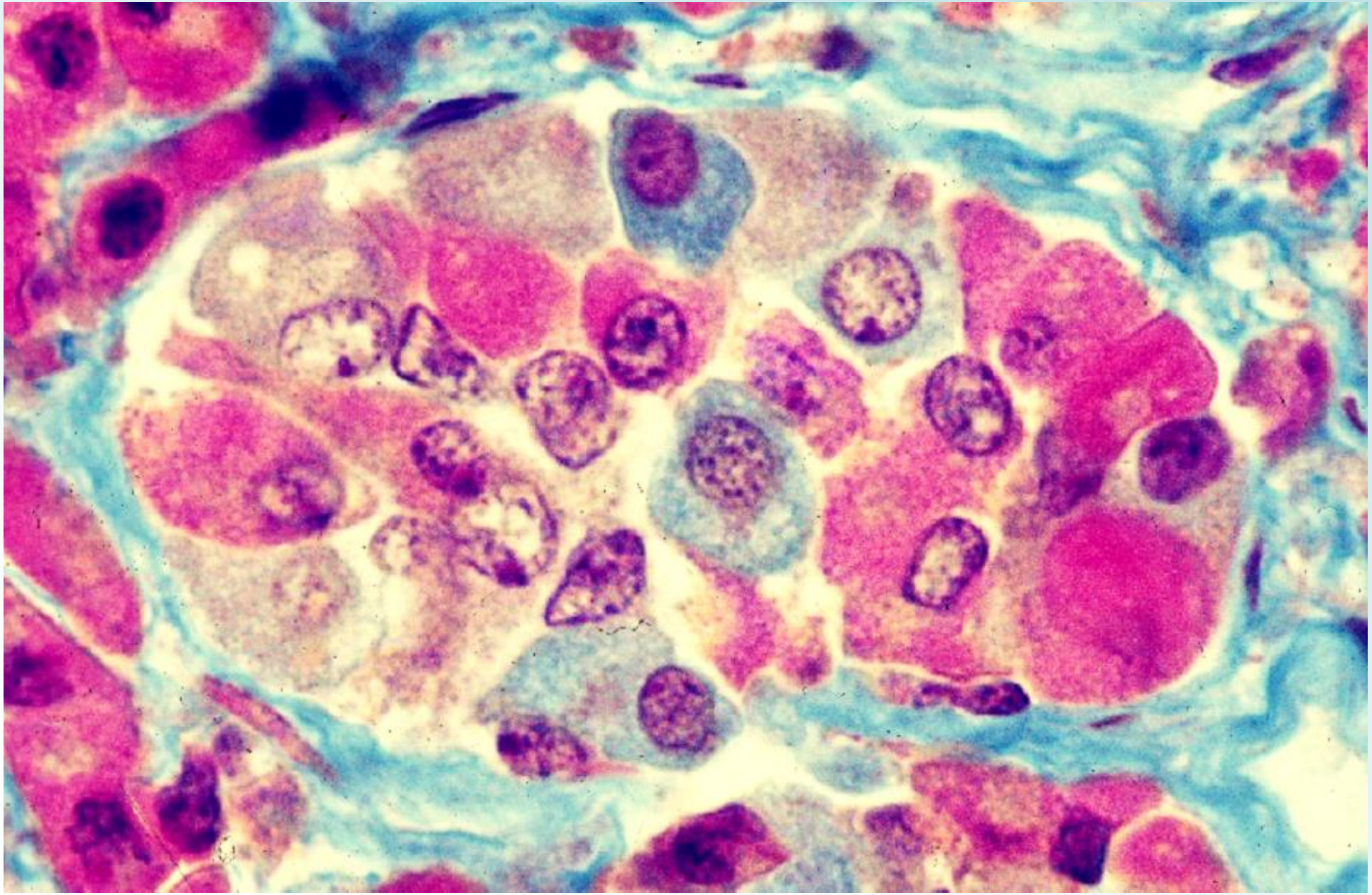

図 18-08 の中央部の細胞塊の強拡大である。ここには 青く染まった 4 個のβ細胞が明瞭であり、これと赤く染まったα細胞の他に、淡い紫褐色に染まったγ細胞が明らかに識別できる。

これは順天堂大学 浅見一羊名誉教授作製の標本である。

# 18-10 脳下垂体前葉 7. サル. MG染色. x 64.

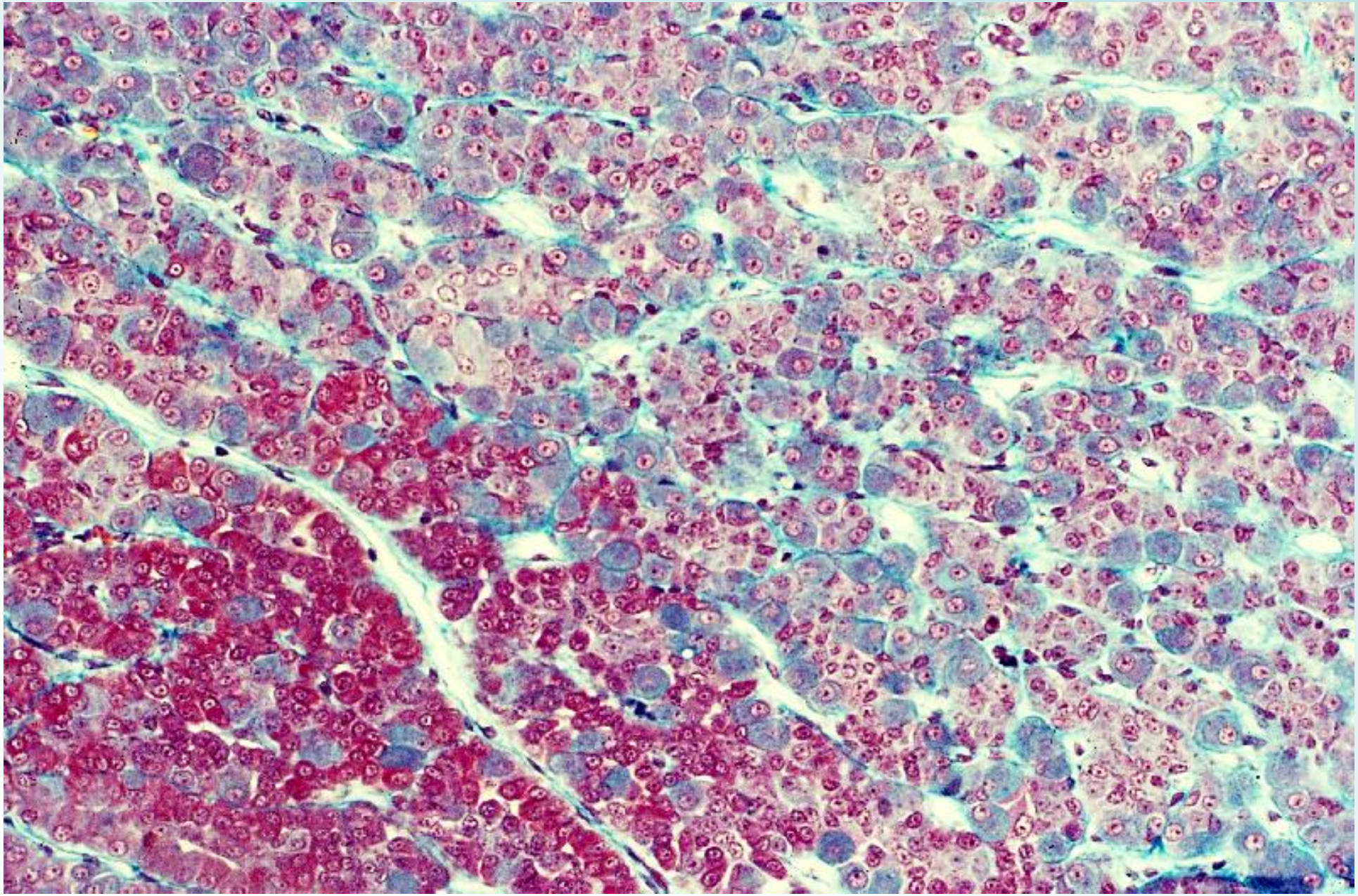

これはオルト(Orth)液で還流固定したサルの脳下垂体前葉にマッソン・ゴールドナー(Masson-Goldner)染色を施した標本である。還流固定してあるので、洞様血管内の血液は洗い出されている。

画面の左下約 2/5 の範囲はα細胞が多い領域であり、画面の右上約 3/5 の範囲はβ細胞とγ細胞で満たされている。

# 18-11 脳下垂体前葉 8. サル. MG染色. x 160.

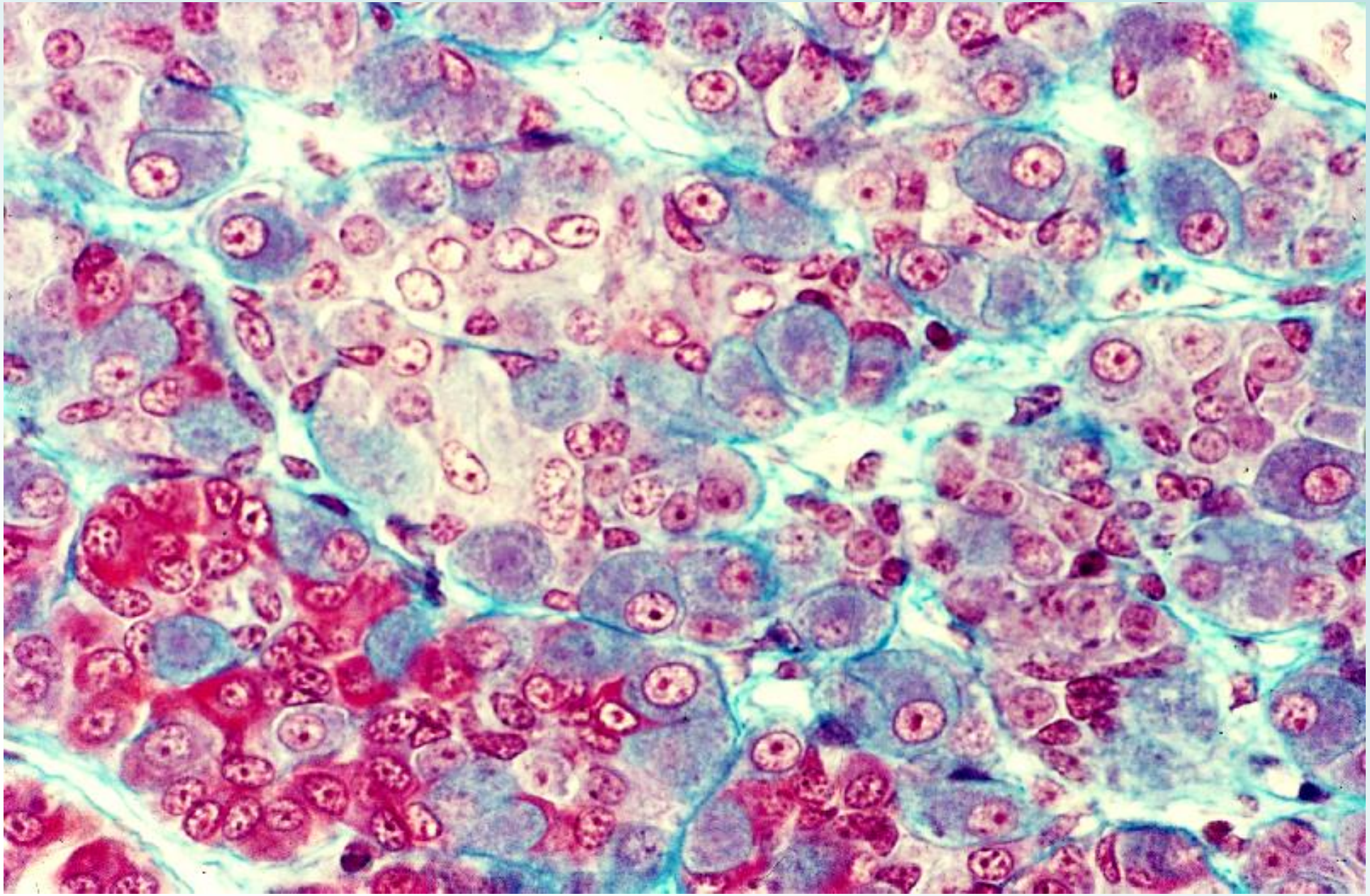

画面の左下部では赤く染まったα細胞の間に、青く染まったβ細胞が混在しているが、その右上に接する領域はβ細胞とγ細胞によって占められている。上皮細胞の細胞塊の周囲を包む膠原繊維及び洞様血管の外を縁取る膠原繊維（細網繊維）が、鮮やかな青緑色に染まっている。

# 18-12 脳下垂体前葉 9. サル. MG染色. x 160.

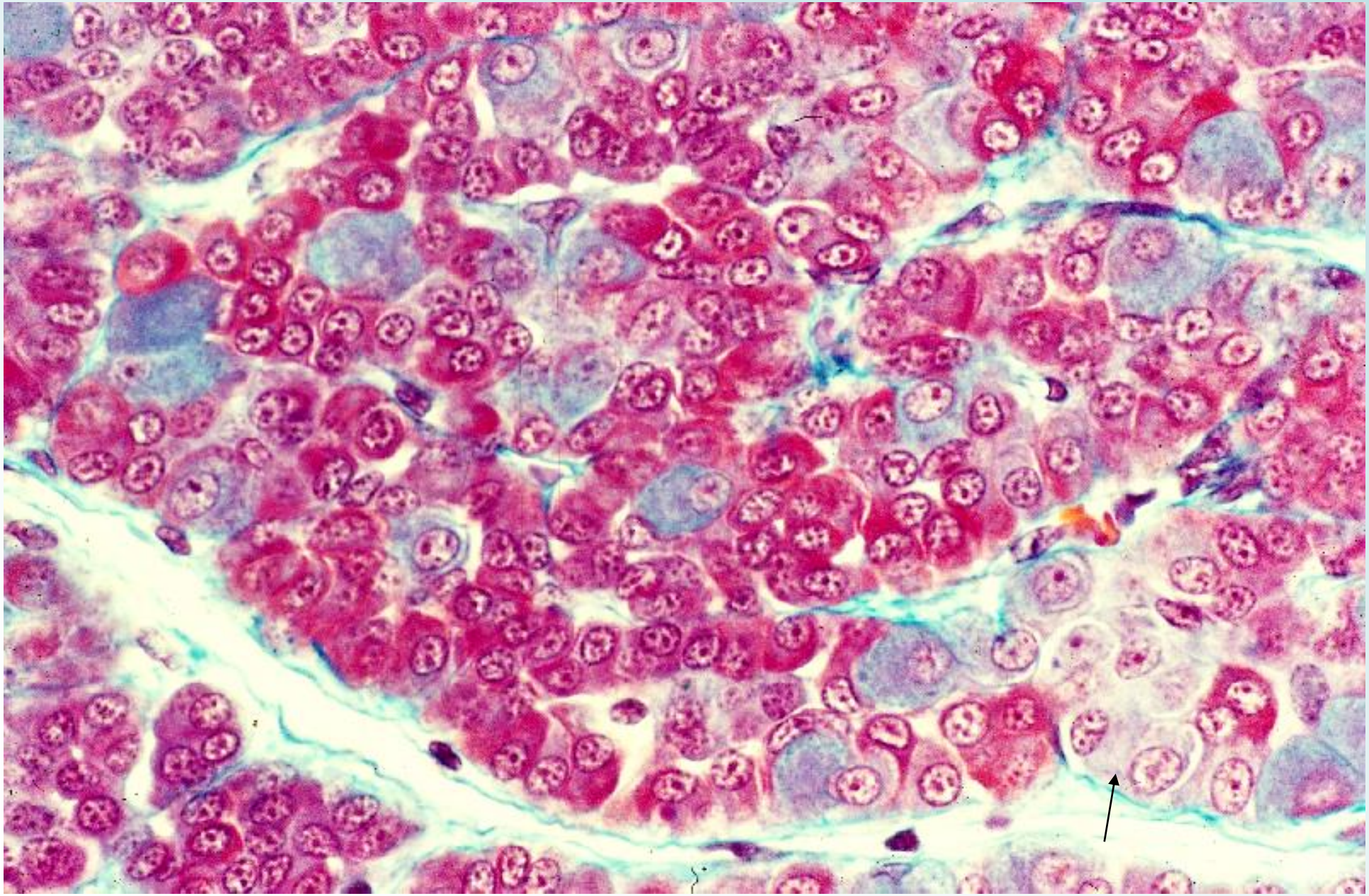

これはα細胞が大部分を占める領域であるが、赤いα細胞の間に青いβ細胞が散在し、さらに画面の右下部には殆ど無色のγ細胞の小集団（矢印）が認められる。

# 18-13 脳下垂体前葉１０. サル. MG染色. x 400.

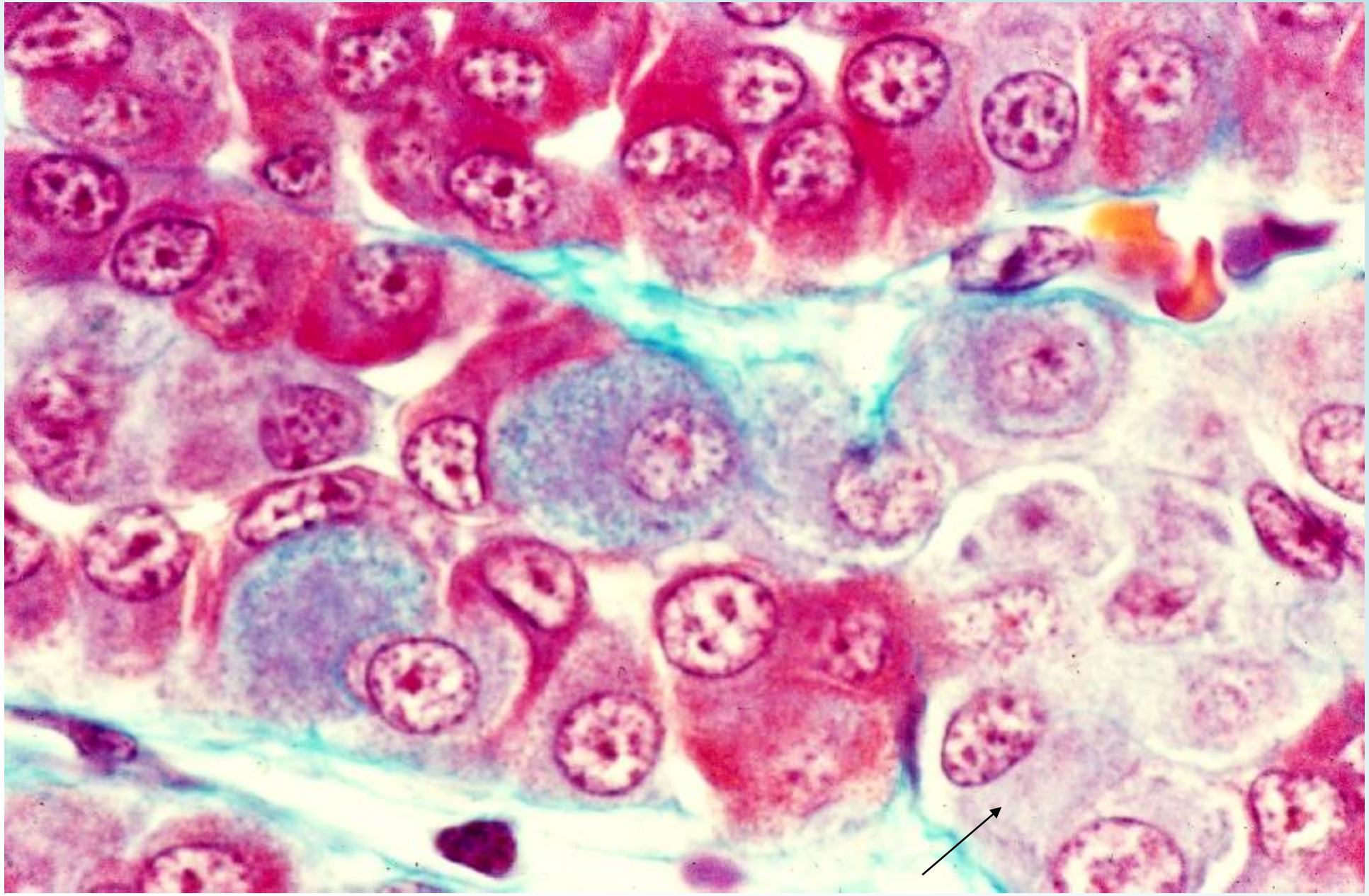

これは図 18-12 の右下部の強拡大で、α細胞、β細胞、及びγ細胞（矢印）のそれぞれの特徴がよく分かる。

# 18-14 脳下垂体前葉 １１. サル. MG染色. x 400.

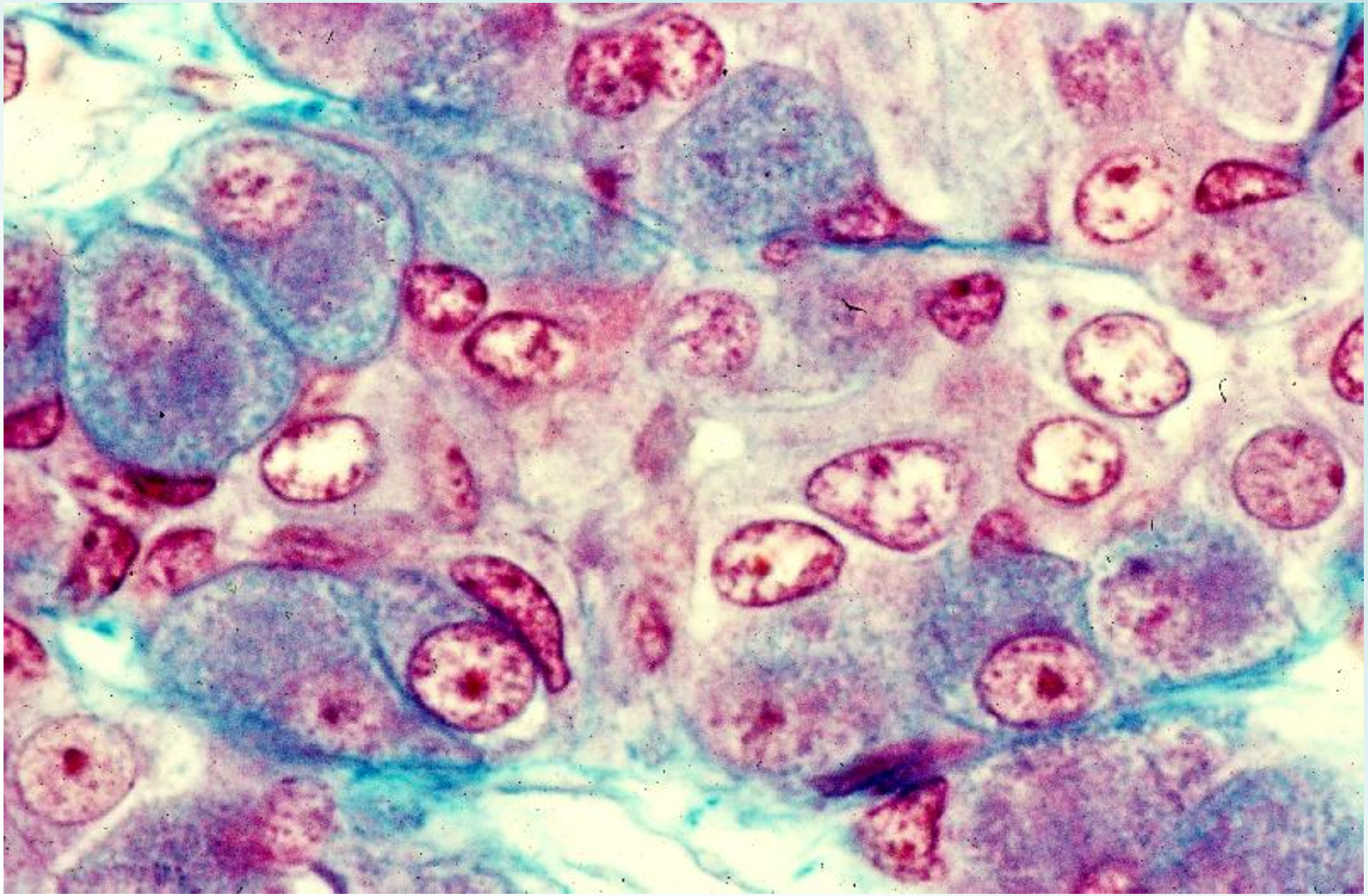

これはβ細胞とγ細胞からなる細胞集団の強拡大像である。

# 18-15 脳下垂体前葉. 酵素抗体法. x 64.

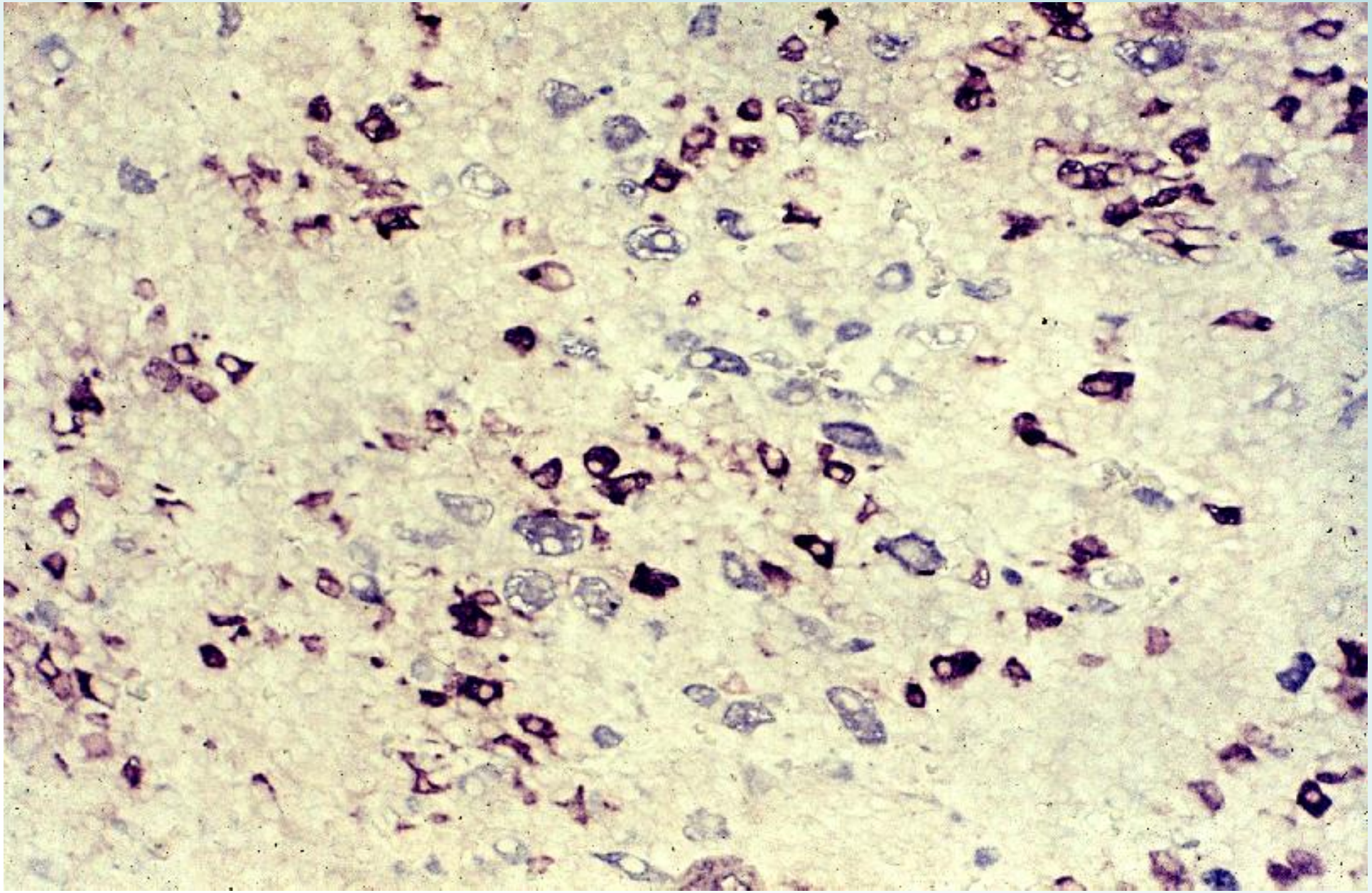

これはラットの脳下垂体前葉に、Nakane の方法に従って酵素抗体法を実施した標本である。ACTH 細胞は濃い褐色に、LH 細胞は青紫色に染まっている。

これは藤井繁樹博士作製の標本である。

# 18-16 脳下垂体後葉 1. ヒト. H-E染色. x 64.

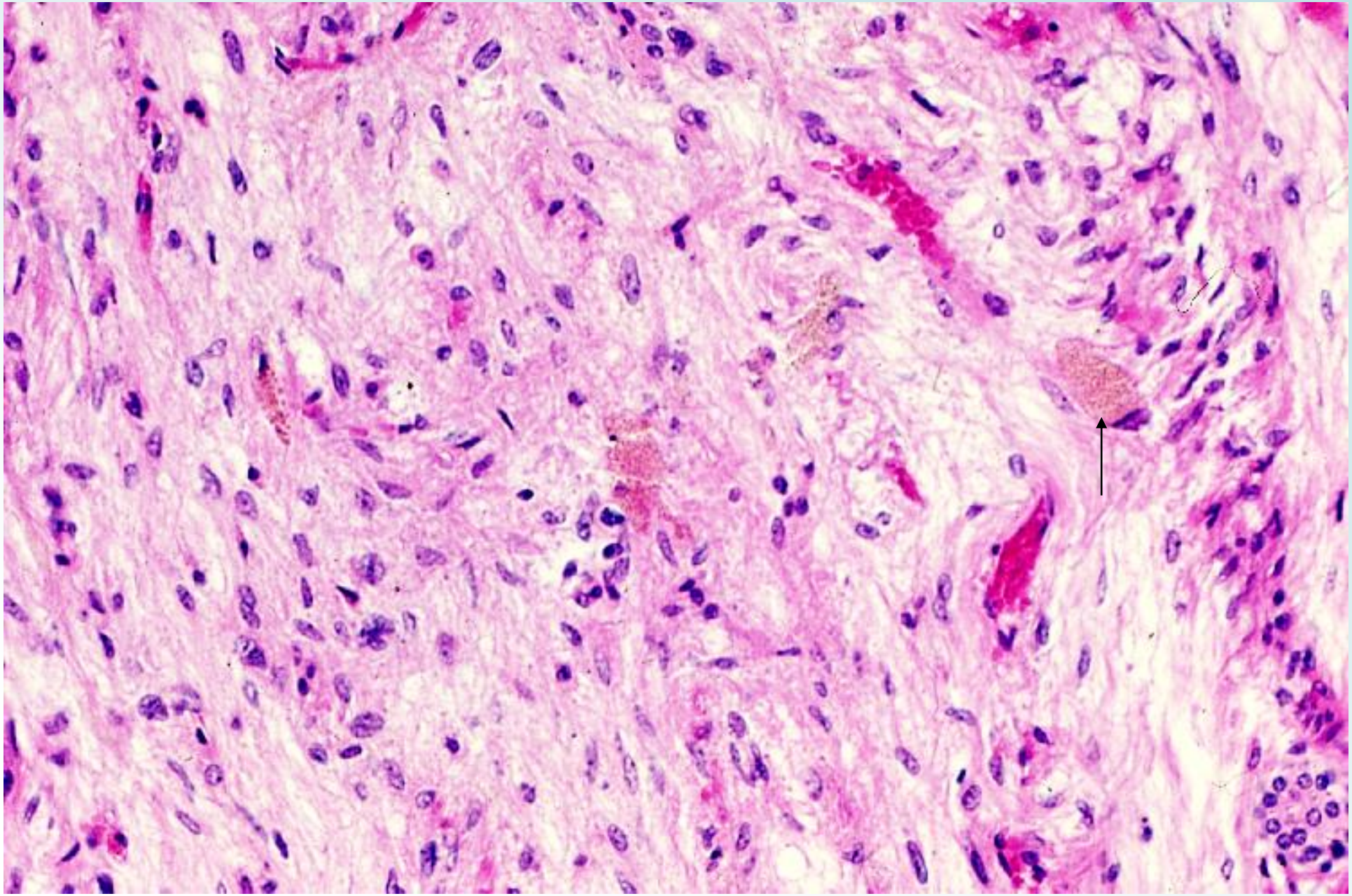

脳下垂体の後葉は無髄神経線維と神経膠細胞からなり、神経線維は豊富に存在する毛細血管の周囲に小さなふくらみを作って終わっている。神経膠細胞は血管内皮細胞の核よりやや大きい程度の長楕円形の核を持つものから、比較的大きい類円形の核を持つものまであるが、それらの胞体は通常の染色標本では観察できない。神経膠細胞の中には黄褐色の顆粒で満たされた大きな胞体をもつものがあり（矢印）、以前はこれが後葉のホルモンを分泌する細胞であるとされ、後葉細胞（pituicytes）と呼ばれてきたが、1949 年に Bargmann 教授によって後葉の分泌機構が解明されて、この考えは否定された。

（続きは解説へ）

# 18-17 脳下垂体後葉 2. ヒト. H-E染色. x 160.

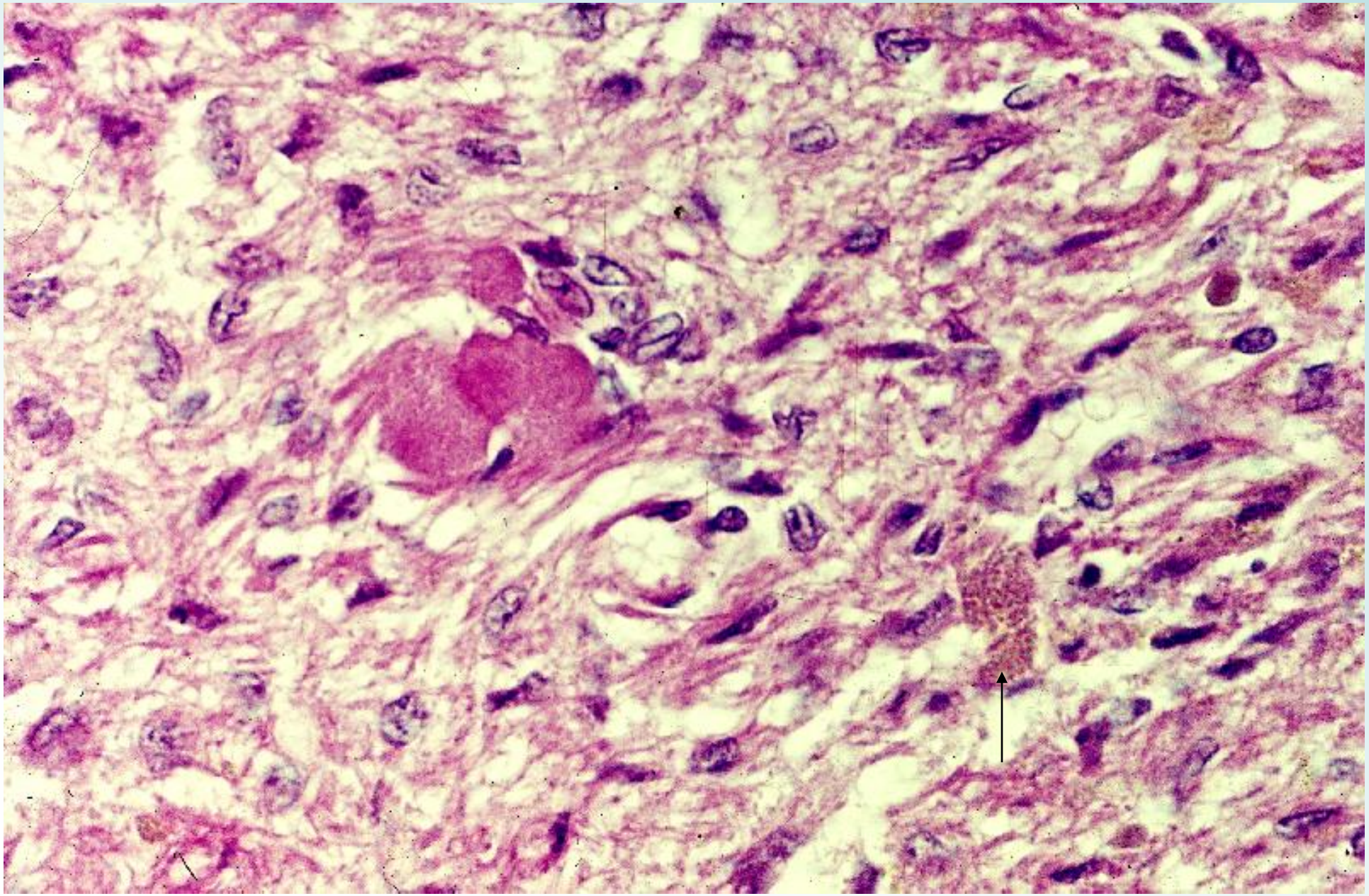

脳下垂体後葉にはエオジンに濃染する大小さまざまの球状物が認められ、ヘリング小体（Herring bodies）と呼ばれる。画面の中央やや左にヘリング小体の集団が見られる。矢印は後葉細胞である。

# 18-18 脳下垂体の血管系と神経分泌

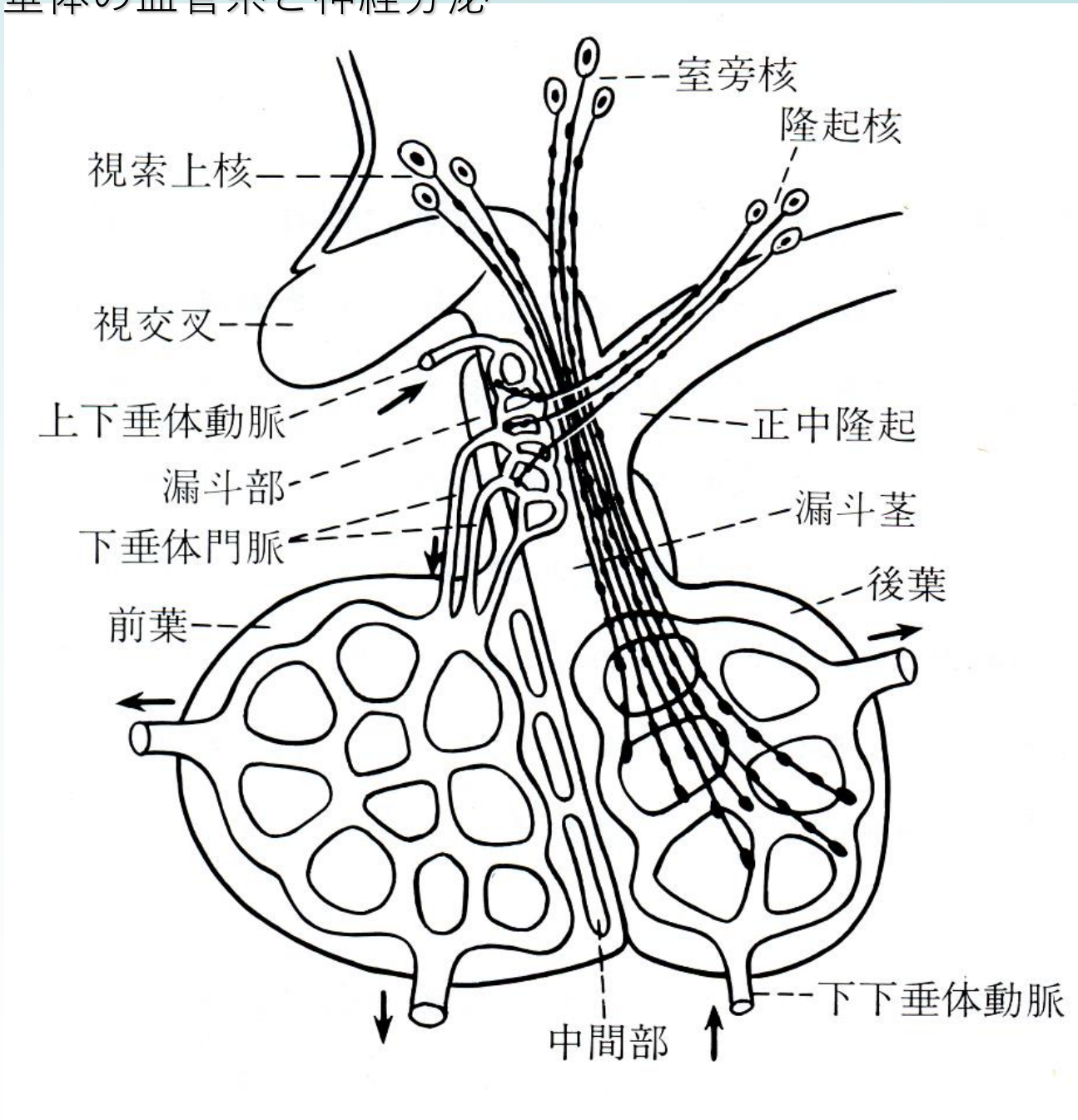


脳下垂体後葉から分泌されるホルモンは、互いに密接な関係を持つオキシトシン（oxytocin）とヴァゾプレッシン（vasopressin）の2つである。両者共に 8 個のアミノ酸を含む分子量約1,000のポリペプチドである。

オキシトシンは分娩時に子宮の平滑筋を収縮させて陣痛を引き起こし、また授乳時には乳腺の筋上皮を収縮させて、射乳を起こさせる。

ヴァゾプレッシンは小血管の壁の平滑筋を収縮させて血圧を上昇させ、また腎臓の遠位曲尿細管（介在部）に作用して、この部における水分の再吸収を促し、その結果として尿量を減少させ、これによって体内の水分の維持をはかっている。この作用からヴァゾプレッシンはしばしば抗利尿ホルモン（antidiuretic hormon, ADH）と呼ばれる。

（続きは解説へ）

# 18-19 視床下部 視索上核 1. イヌ. バルクマン染色. x 2.6.

これはイヌの間脳の前頭断面の全景で、Bargmannによるアルデヒドチオニン染色の後、ケルンエヒトロートで染めた標本である。神経分泌物質は濃青色に染まっている。ブアン液で固定、パラフィン包埋。

標本の下縁を形成しているのは視交差で、その左右両端の上の濃青色に染まった部分が視索上核である。

# 18-20 視床下部 視索上核 2. イヌ.バルクマン染色. x 25.

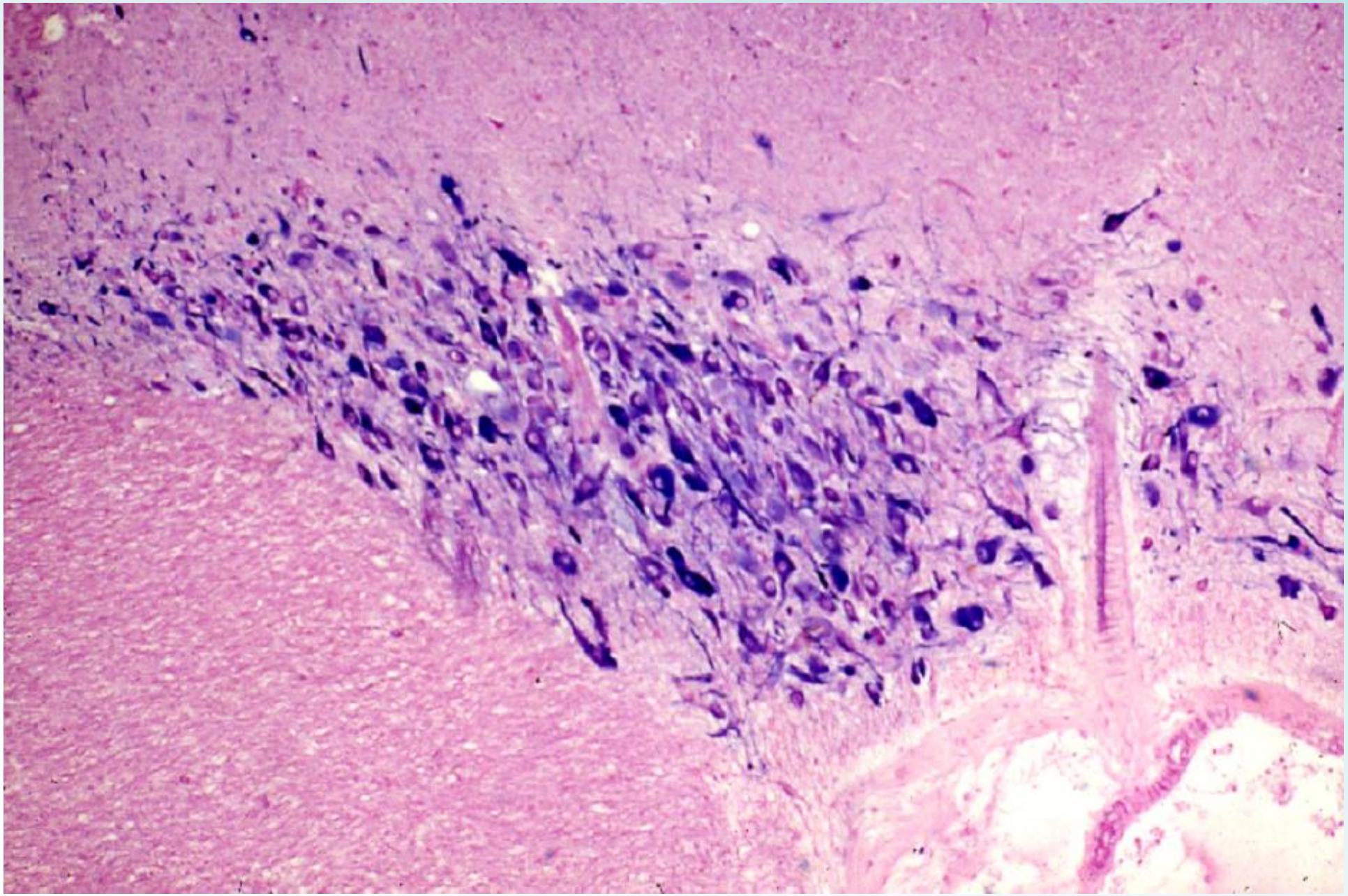

これは図 18-19 の右側の視索上核である。画面の左下部は視索の上外側端部であり、その上外側に接して存在する神経分泌物質で満たされた神経細胞の集団が視索上核である。

# 18-21 視床下部 視索上核 3. イヌ.バルクマン染色. x 100.

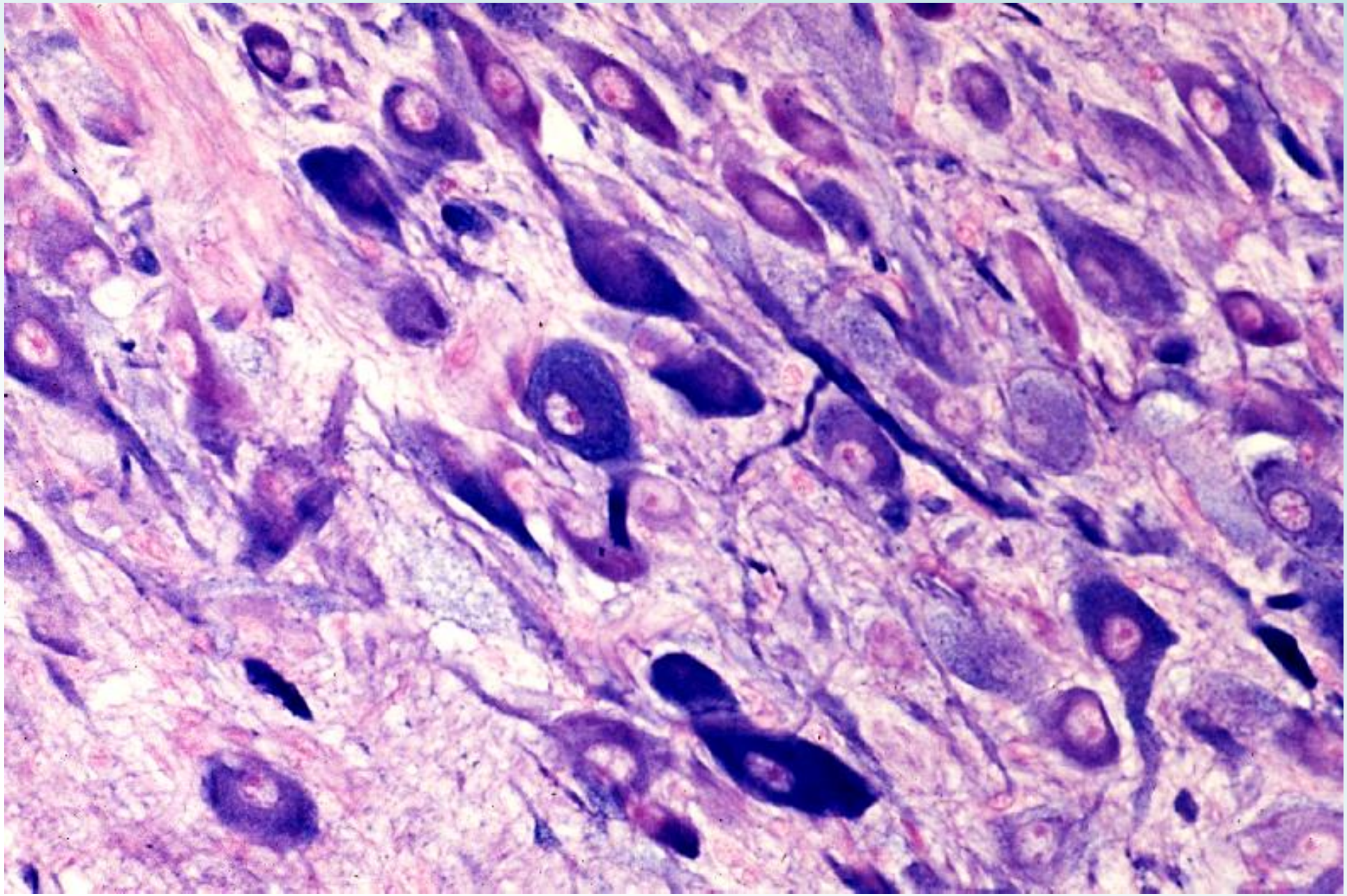

これは図 18-20 の一部の強拡大である。ここに見られる神経細胞の胞体および軸索は、程度の差こそあれ、神経分泌物質で満たされている。

# 18-22 視床下部 神経分泌神経細胞 イヌ. バルクマン染色. x 160.

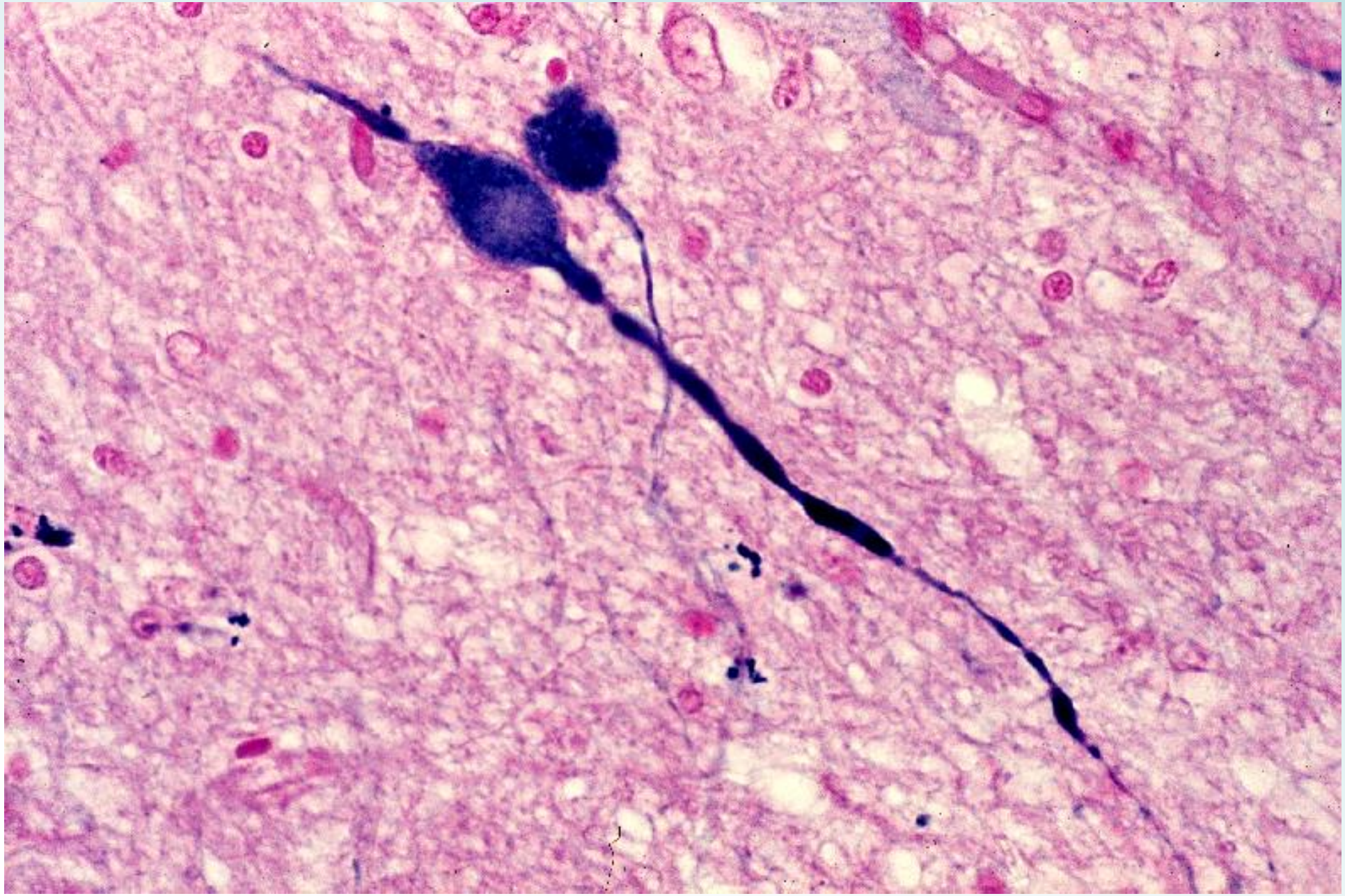

これはイヌの視床下部、視索上核の隣接部に見られた2 個の神経分泌細胞である。胞体も軸索も神経分泌物質で満たされている。

# 18-23 脳下垂体後葉 矢状断. イヌ. バルクマン染色. x 10.

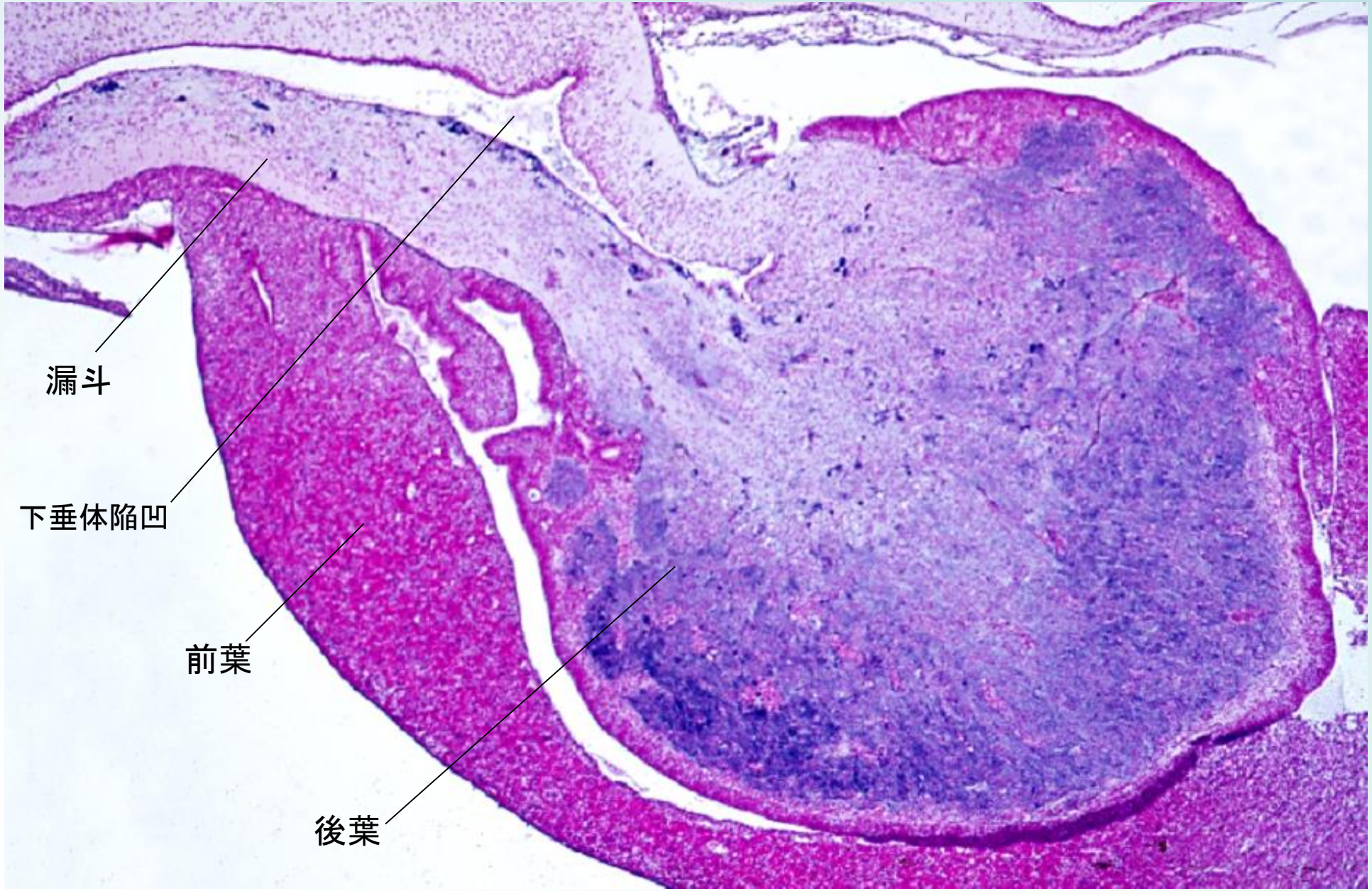


これはイヌの脳下垂体の矢状断面である。画面の左上部から右方ついで右下方に伸びているのが漏斗で、その右下方に続く青く染まった部分が後葉である。後葉が青く染まっているのは神経分泌物質がたまっているためである。この神経分泌物質は左上の漏斗茎を経て送られてくるので、その途中に点々と青く染まった神経分泌物質の貯留部が観察される。この後葉の拡大写真が図18-24である。

# 18-24 脳下垂体後葉 神経分泌物質. イヌ.バルクマン染色. x 160.

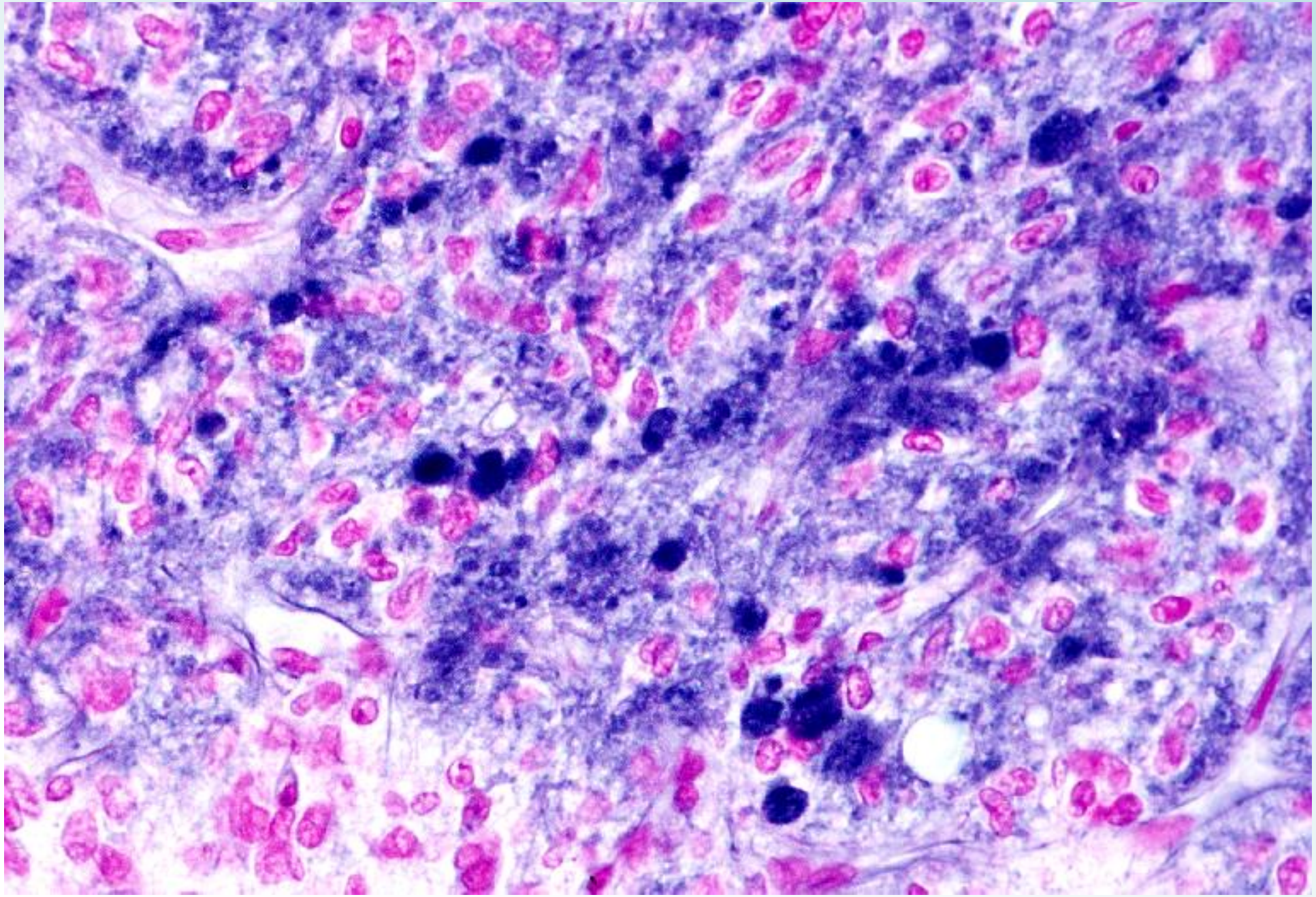

これは図 18-23 の一部の強拡大である。神経分泌物質はこのように微細顆粒状のものから、青く濃染する大きな粒状のものまである。この大きな粒状のものは H-E 染色標本でヘリング小体と言われてきたものである。

# 18-25 視床下部 漏斗. イヌ.バルクマン染色. x 10.

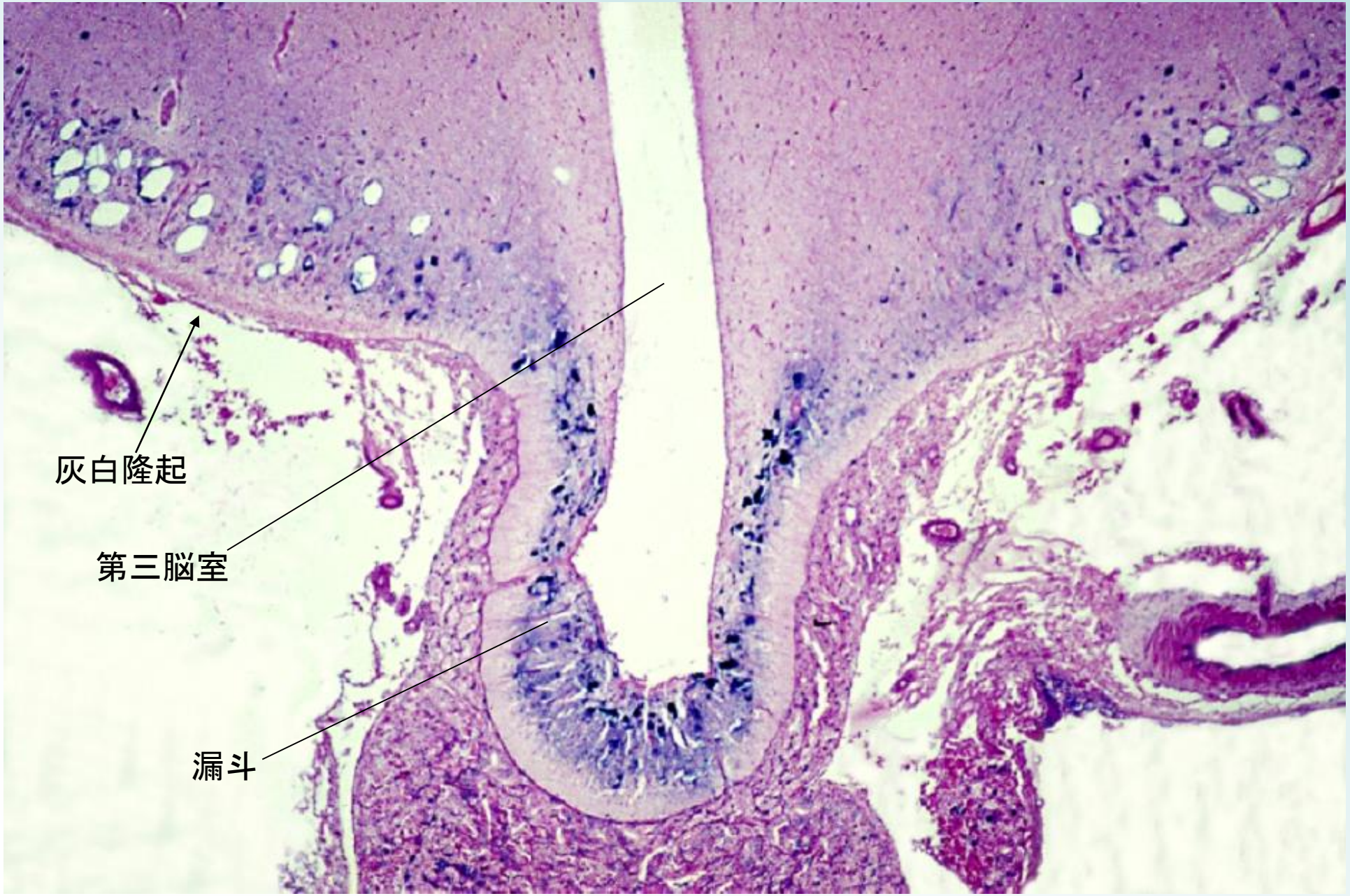


これはイヌの視床下部の前頭断面である。画面中央の縦の空白部が第三脳室で、その下端の突出部が漏斗である。漏斗の底及び左右の壁の内部には多数の顆粒状の神経分泌物質が見られる。漏斗の左右に続く視床下部の下部には多数の血管による穴があいており、その周囲の実質内には多数の神経分泌物質が存在しているが、この部分が隆起核である。漏斗の左右及び下方に接しているのは、前葉及び漏斗部である。

# 18-002
# 松果体

# 18-26 松果体 矢状断全景. ヒト. H-E染色. x 6.4.

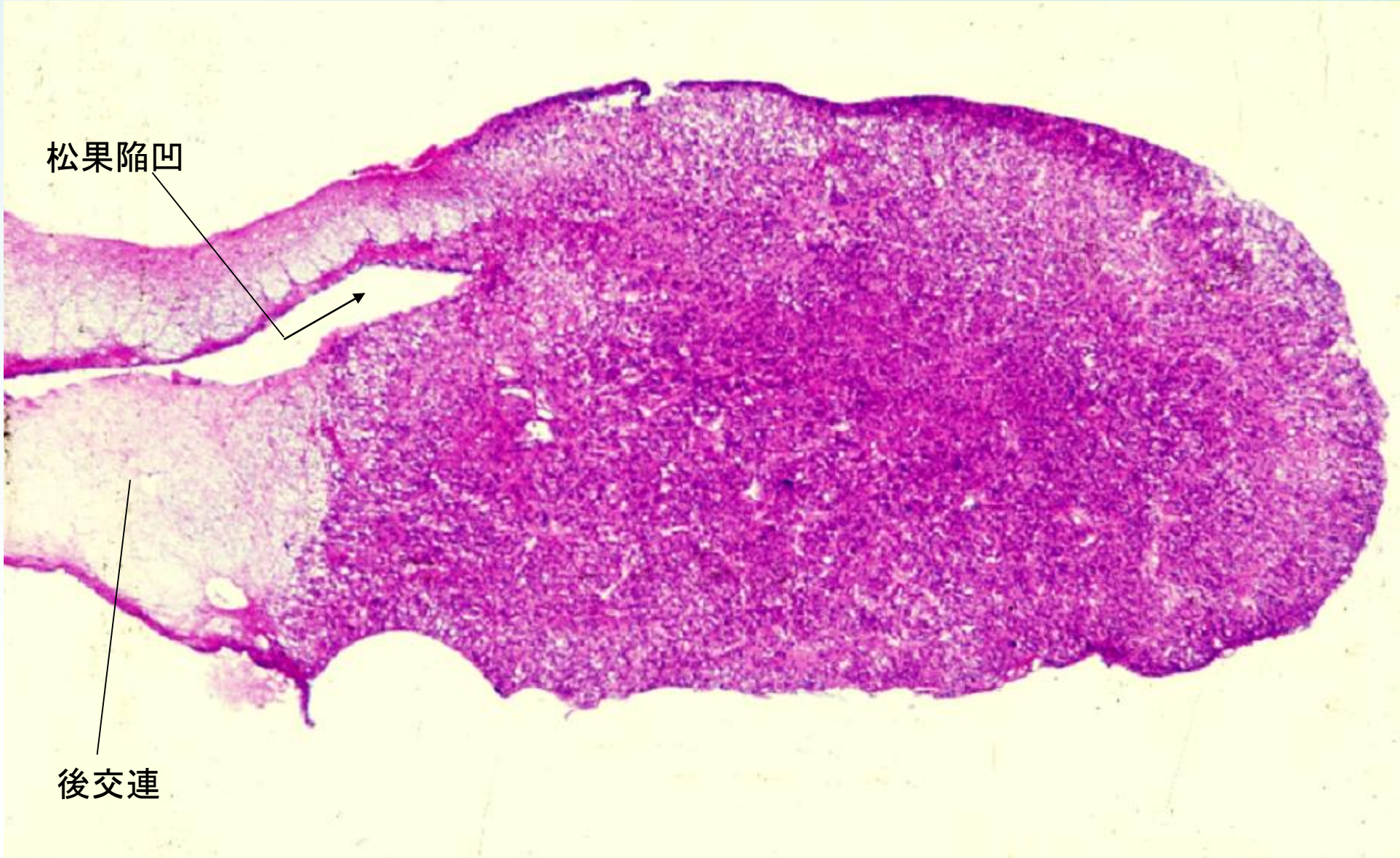


これはヒトの松果体の矢状断面の全景である。

松果体の表面は脳柔膜に包まれ、柔膜下の結合組織は血管を伴って各所で実質内に進入し、実質を多数の小葉に区画する。松果体の実質細胞は、神経細胞と発生の由来が同じ松果体細胞と、神経膠細胞とである。矢印は松果陥凹を示す。

# 18-27 松果体細胞. ヒト. H-E染色. x 160.

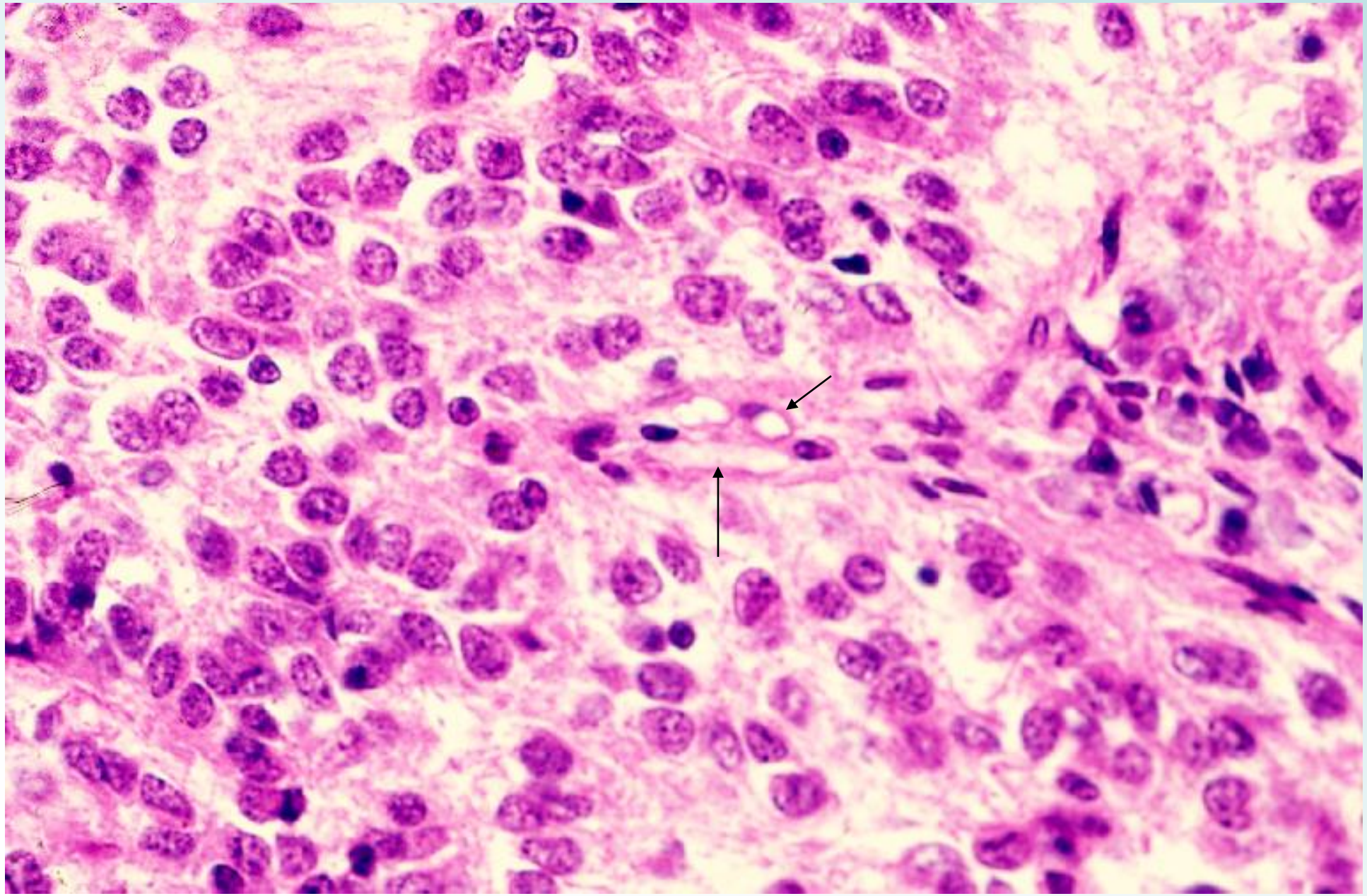

松果体細胞は円柱形または不規則な多角形の細胞であるが、通常のHE染色標本ではその輪郭は明らかには識別できない。核は比較的大きく、球形または卵円形で、染色質が微細顆粒状で核内に分散しているので明るく見える。細胞質は豊富であるが、その輪郭は明らかでない。特別の鍍銀法（Rio-Hortega 法）によると、胞体の辺縁部から放射状に伸びる多数の細長い突起が染め出される。これらの突起の一部は小葉内で終わるが、他は小葉の周辺部の結合組織に達し、特に小血管（矢印）の周りに小さなふくらみを作って終わる。

神経膠細胞の核は松体果体細胞の核よりやや小さくやや濃く染まる核を持ち、松果体細胞の間に散在するが、その細胞体は通常の標本では識別できない。

# 18-28 松果体 神経細胞. ヒト. H-E染色. x 160.

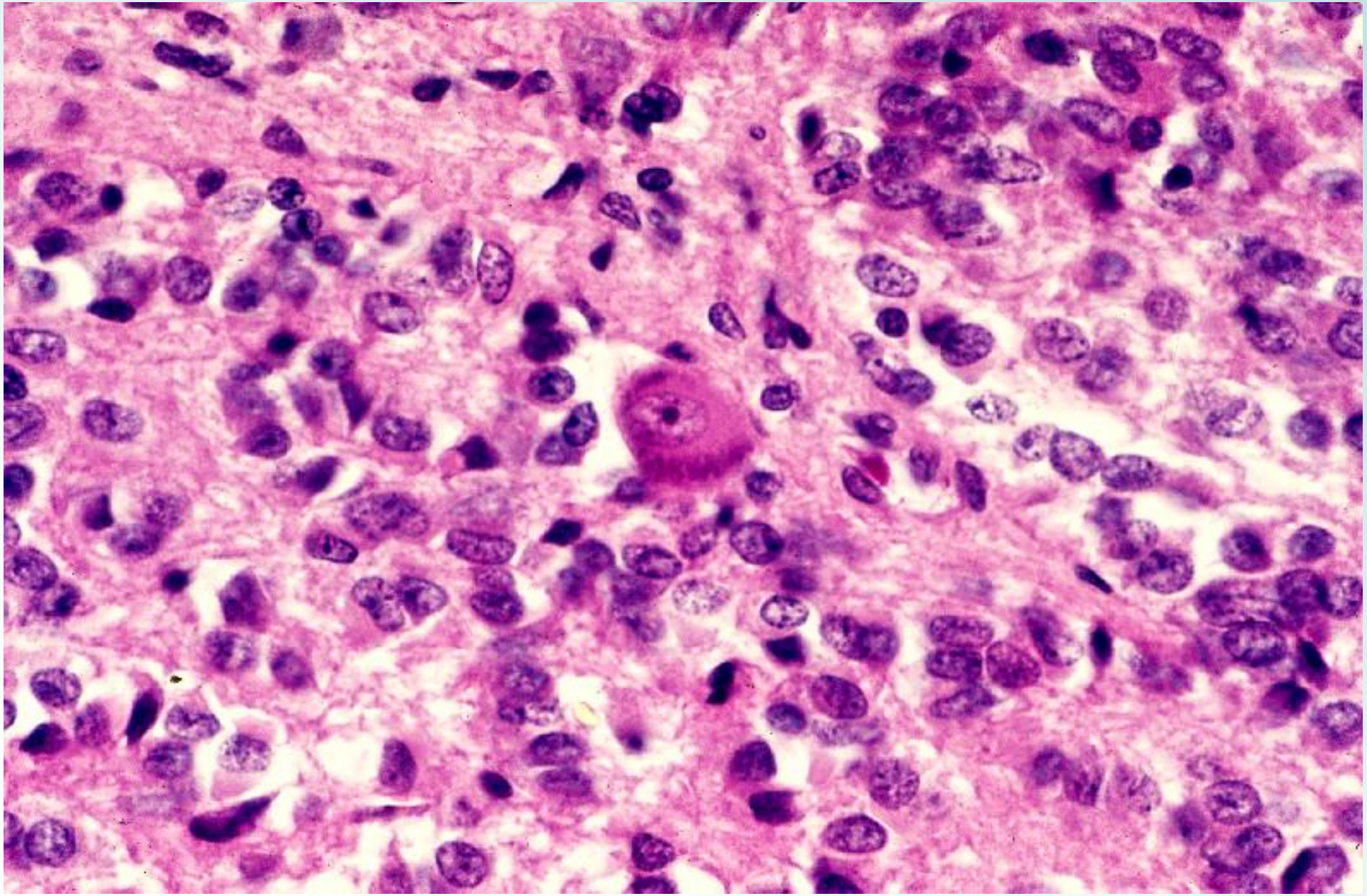

松果体の内部には、ここに見られるように神経細胞が少数散在している。

松果体の機能については、以前は生殖腺の早すぎる成熟を抑制する物質を生産していると考えられていたが、第二次世界大戦以降、この考えは否定された。少なくとも哺乳類では松果体は見るべき機能を持たない痕跡的器官であると考えられている。特にヒトにおける松果体の意義については、今日なお明らかでない。

# 18-29 松果体 脳砂. ヒト. H-E染色. x 64.

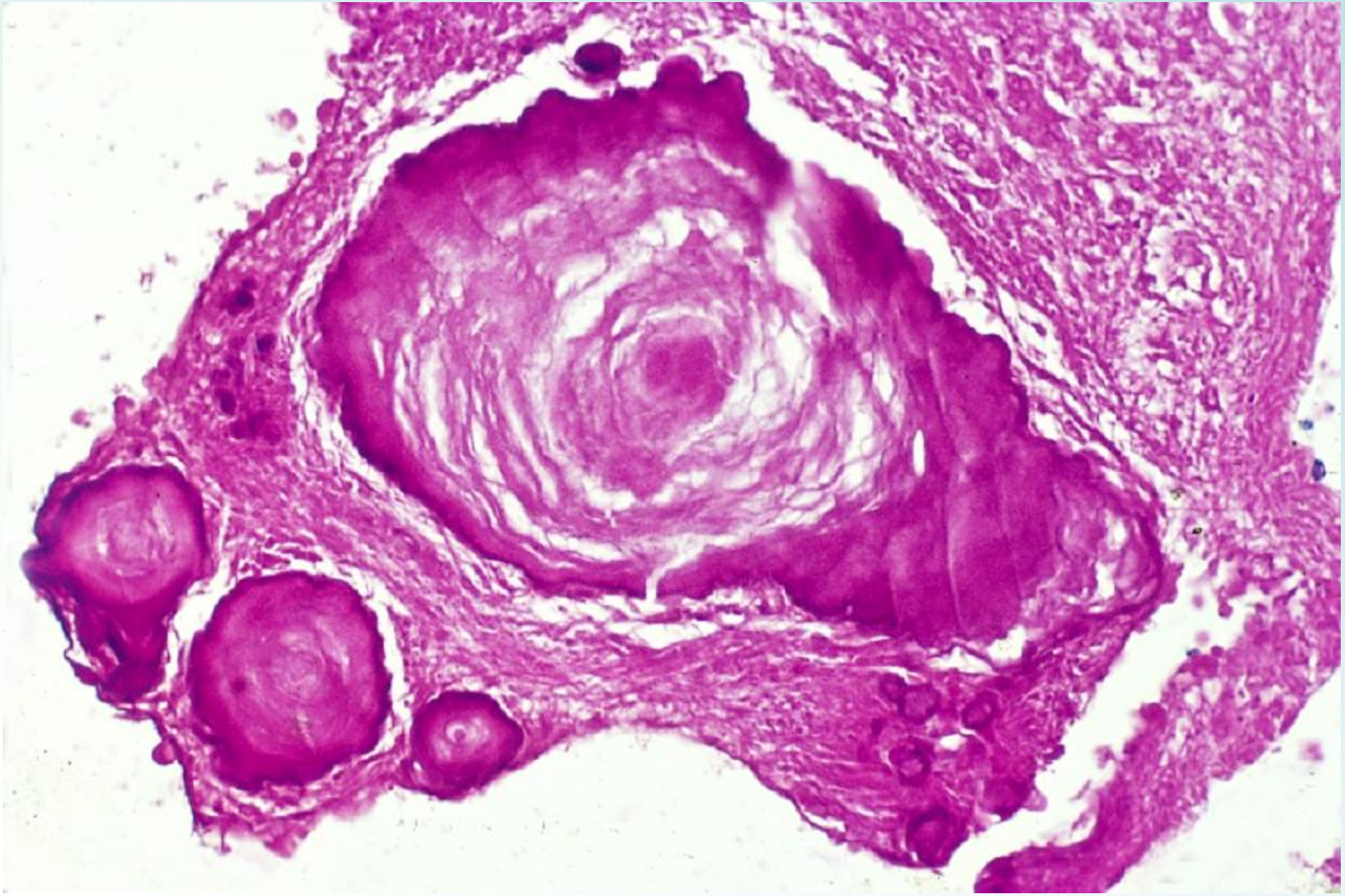

松果体は幼年期を過ぎると徐々に退行性変化を示し、松果体細胞が減少し、神経膠細胞や結合組織が増加する。また、小葉内、小葉間結合組織及び 繊維被膜内に、金平糖状の脳砂（acervulus）が出現する。これはカルシウム及びマグネシウムのリン酸塩を主成分とする沈着物で、年齢と共に増加するが、その意義は明らかでない。

# 13-003
# 甲状腺

# 18-30 甲状腺と上皮小体 全景. ヒト. H-E染色. x 1.5.

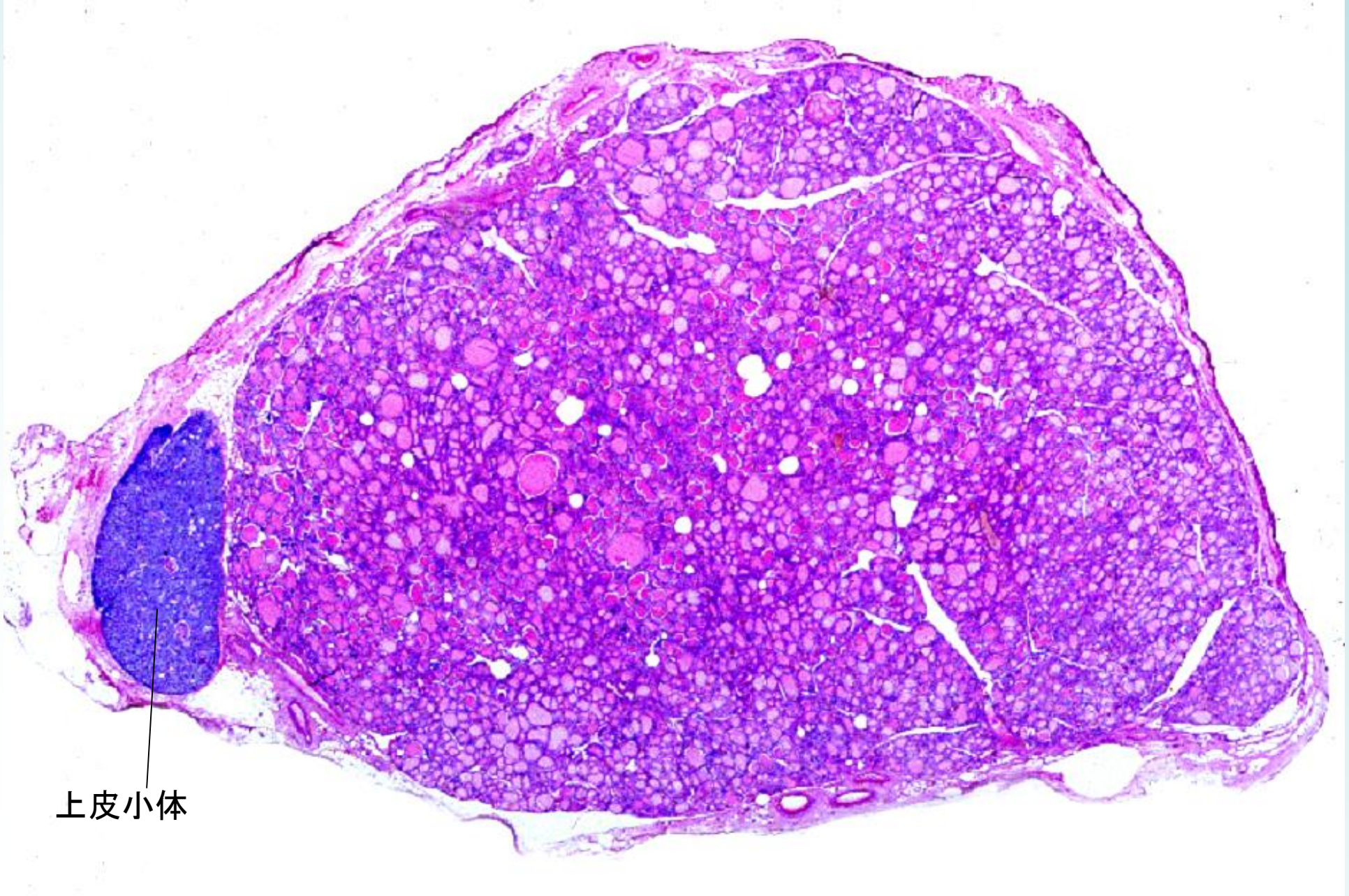


これはヒトの甲状腺の断面で、その左端に付着している濃青色のものは上皮小体（副甲状腺）である。この標本は死後時間が短かかったので、甲状腺からも上皮小体からも美しい組織像が得られた。

# 18-31 甲状腺 概観. ヒト. H-E染色. x 10.

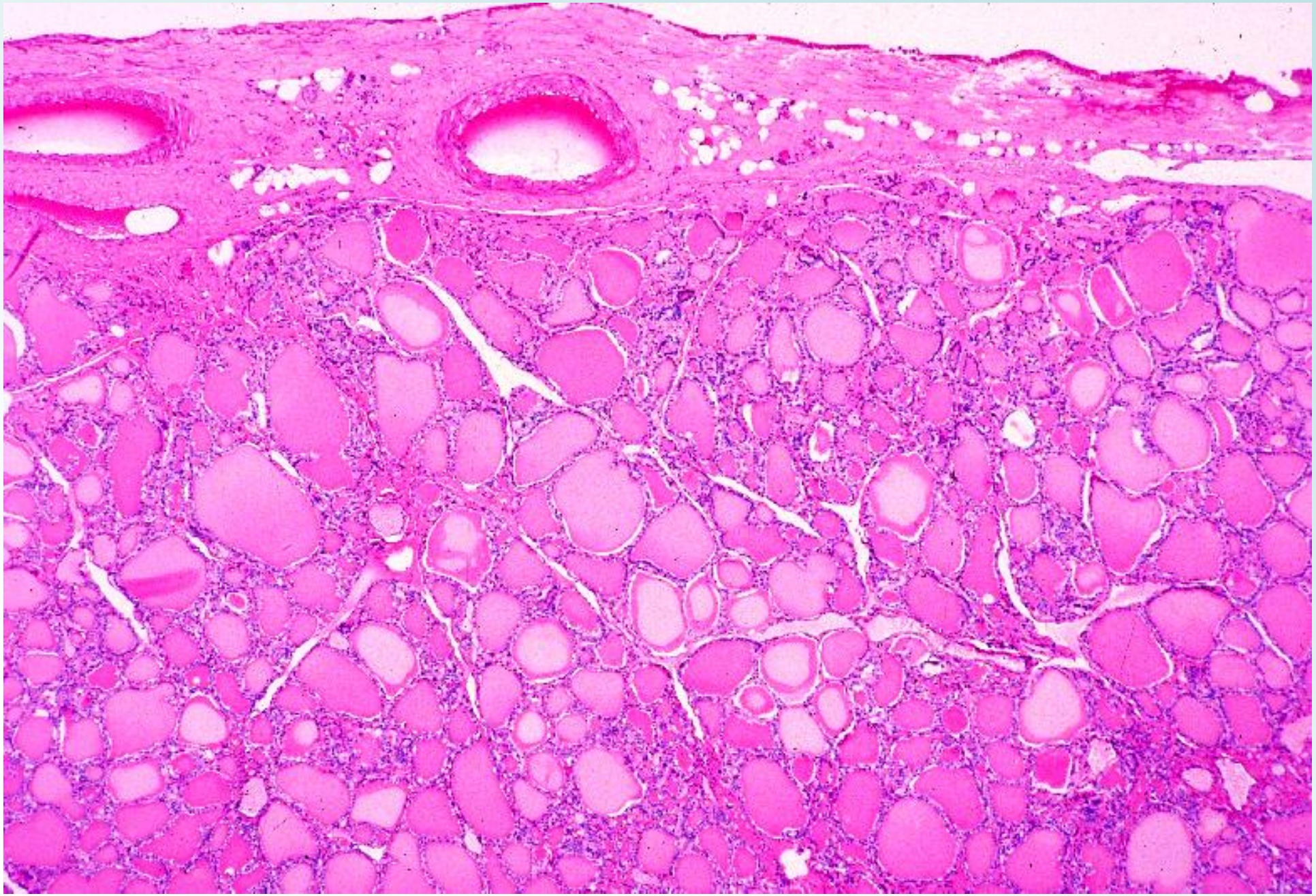

これは図 18-30 の甲状腺の一部の弱拡大像である。甲状腺の表面は膠原繊維性に被膜で被われ、この被膜の結合組織はいたるところで血管を伴って実質内に進入し、実質を多数の小葉に分けている。

甲状腺の実質は内胚葉性上皮に由来する大小様々の球形の小胞(follicles)によって形成されている。これらの小胞は単層の扁平ないし立方上皮で縁取られ、内腔はエオジンに均等に染まり、PAS反応陽性のコロイドで満たされている。このコロイドは小胞上皮細胞の分泌物で、その主成分はサイログロブリンと呼ばれる分子量約 66 万の糖蛋白である。小胞の周囲は密な毛細血管の網で取り囲まれている。

# 18-32 甲状腺小胞. ヒト. H-E染色. x 100.

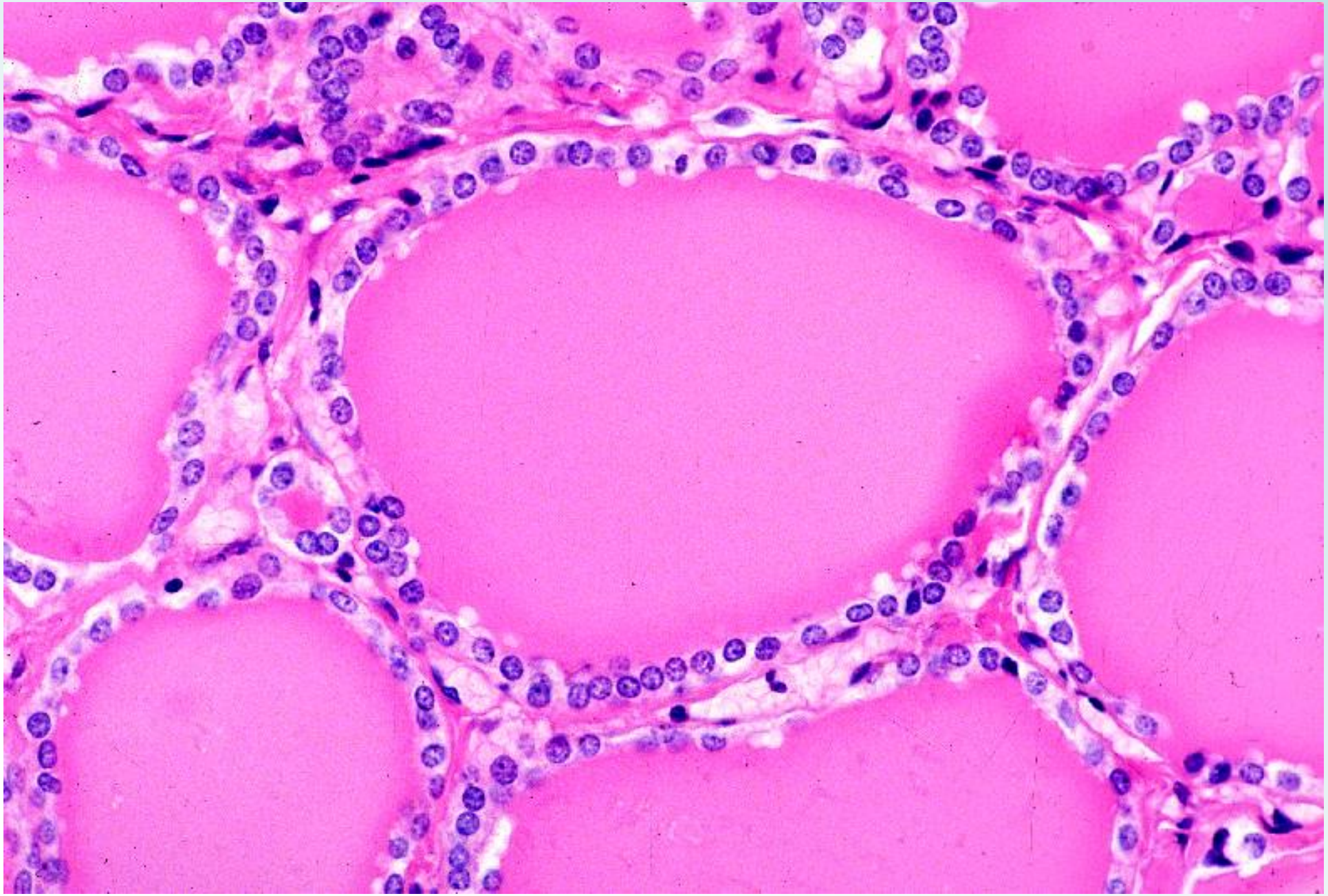

これは図 18−30 の甲状腺の一部の強拡大像である。甲状腺小胞はこのように単層立方上皮で縁取られており、その内腔はエオジンで一様に濃染するコロイドで満たされている。普通に作ったヒトの甲状腺の標本では、死後変化として、上皮細胞とコロイドの間に多数の空胞が介在しているのであるが、この標本ではそのようなことがなく、美しい組織像を示している。小胞の周囲は多数の毛細血管で囲まれている。

甲状腺の組織像はこのように単純であるが、その機能は甚だ複雑で、それが解明されたのは比較的最近である。図18−33 を見よ。

# 18-33 甲状腺の分泌様式 模式図 （藤田尚男教授による）

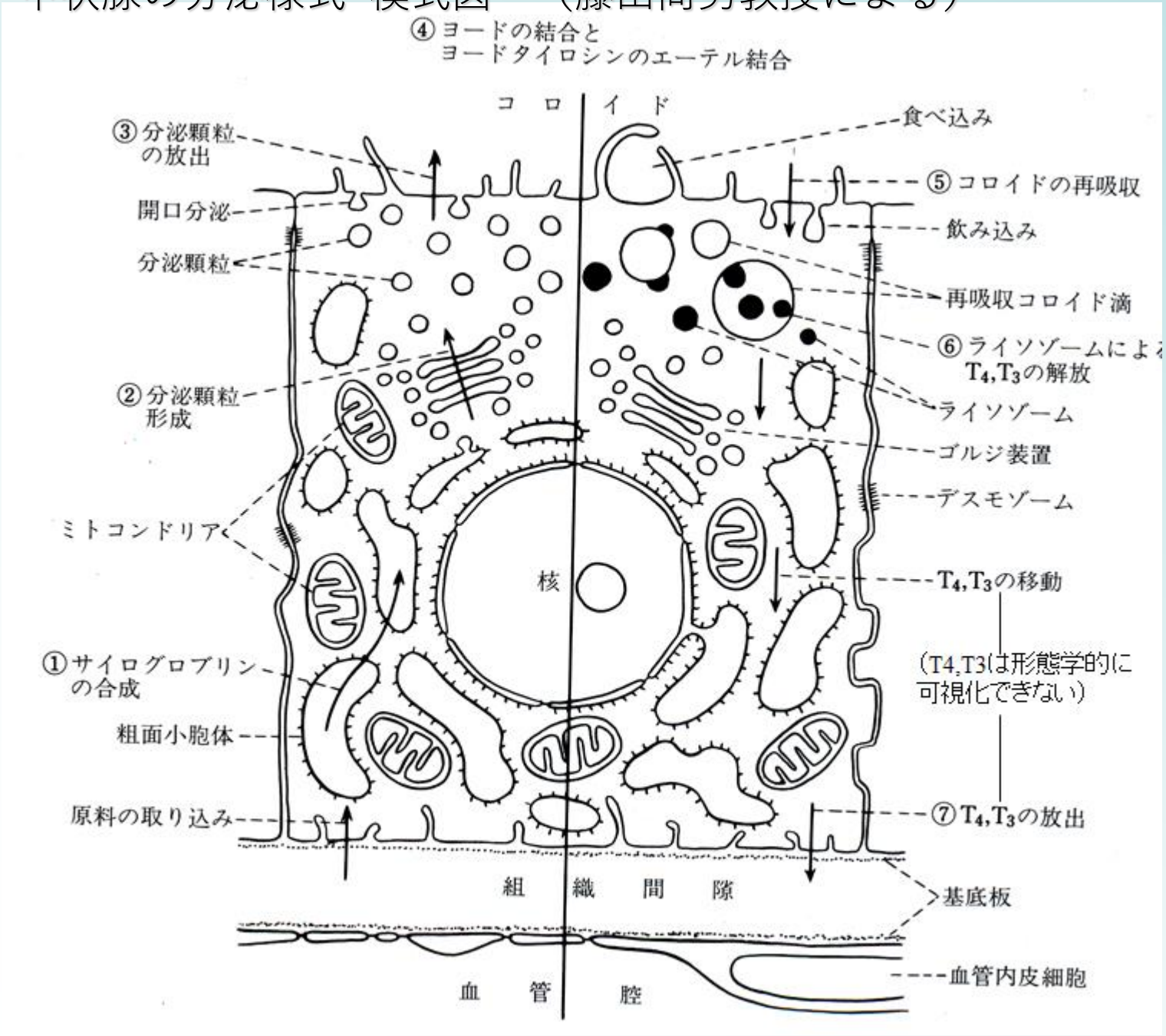


甲状腺ホルモンの分泌機構（大阪大学名誉教授 藤田尚男教授による）。

甲状腺の分泌機構は他の内分泌腺に類例を見ない特異なもので、その概要は以下の通りである。

甲状腺が分泌するホルモンはサイロキシン（thyroxine）で、化学的にはヨードが 4個の 4-ヨードサイロニン（T-4）に、ヨードが 3 個の 3-ヨードサイロニン（T-3）が混ざったものである。T-4 もT-3 も、基本形は 2 個のタイロシン（tyrosine）がエーテル結合（-O-）をしたものである。この点で甲状腺ホルモンは他のペプチド結合の蛋白ホルモンとは根本的に異なっている。

甲状腺小胞を構築している小胞上皮細胞は、①まず粗面小胞体においてサイログロブリンの前段階の蛋白を作り、②ゴルジー装置においてこれに糖を加えてサイログロブリンとし、これを分泌顆粒の形に仕上げる。

（続きは解説へ）

# 18-34 甲状腺 旁小胞細胞. イヌ. H-E染色. x 160.

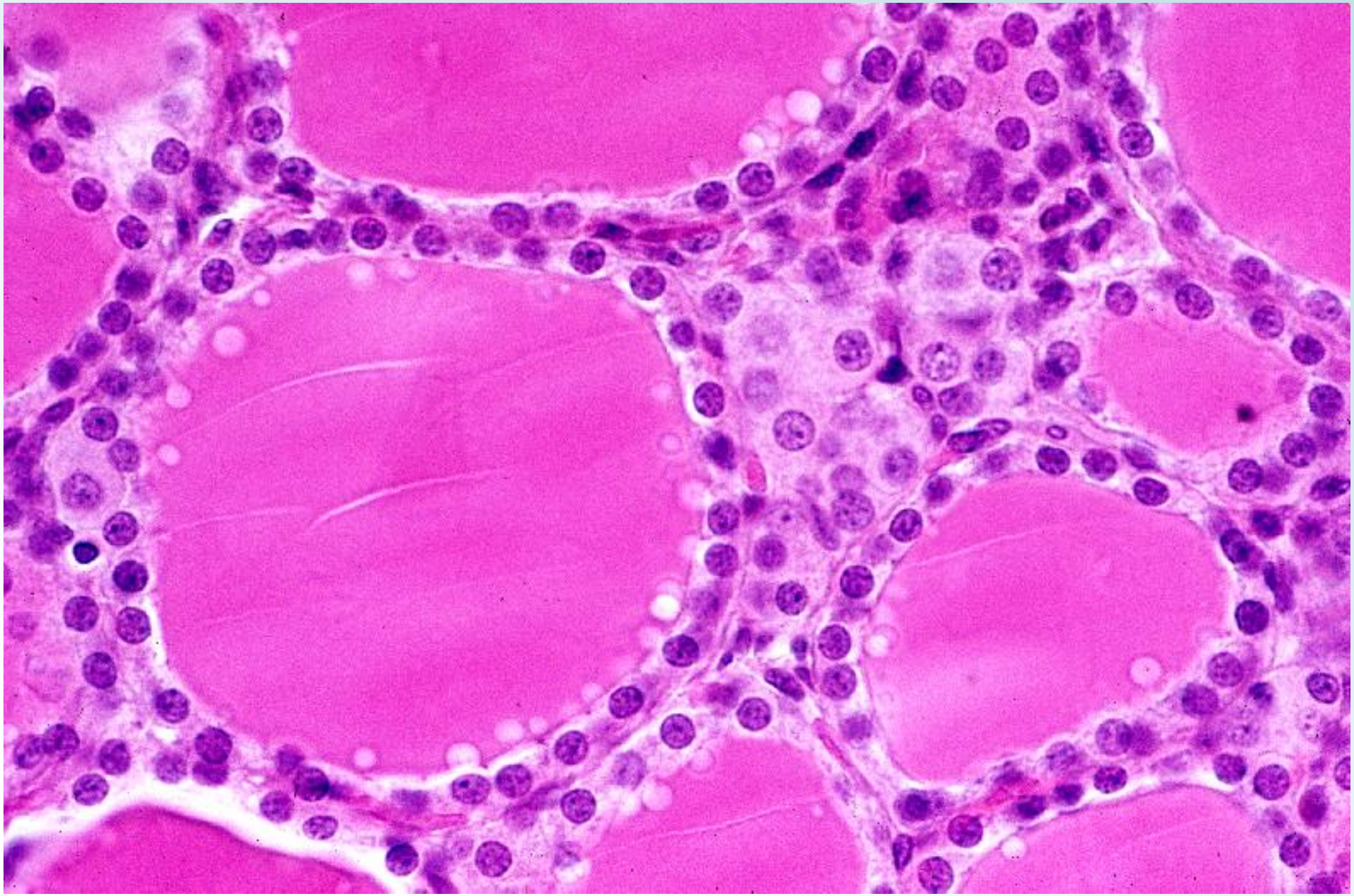

イヌやネズミでは、小胞上皮の外側(そとがわ)に接して、または小胞間に細胞塊を作って、別種の細胞が存在する。これは旁小胞細胞(parafollicular cells)と呼ばれる。これはこの図の中央やや右側に群れをなして存在する細胞で、小胞上皮細胞よりやや大きい類円形の胞体と、球形の明るい核を持ち、胞体は弱い塩基性好性を示す。

この細胞の分泌物はカルシトニンと呼ばれるペプチドで、上皮小体ホルモンに拮抗して血中のカルシウムの量を低下させる。

# 18-35 甲状腺 旁小胞細胞 鍍銀法. イヌ. x 160.

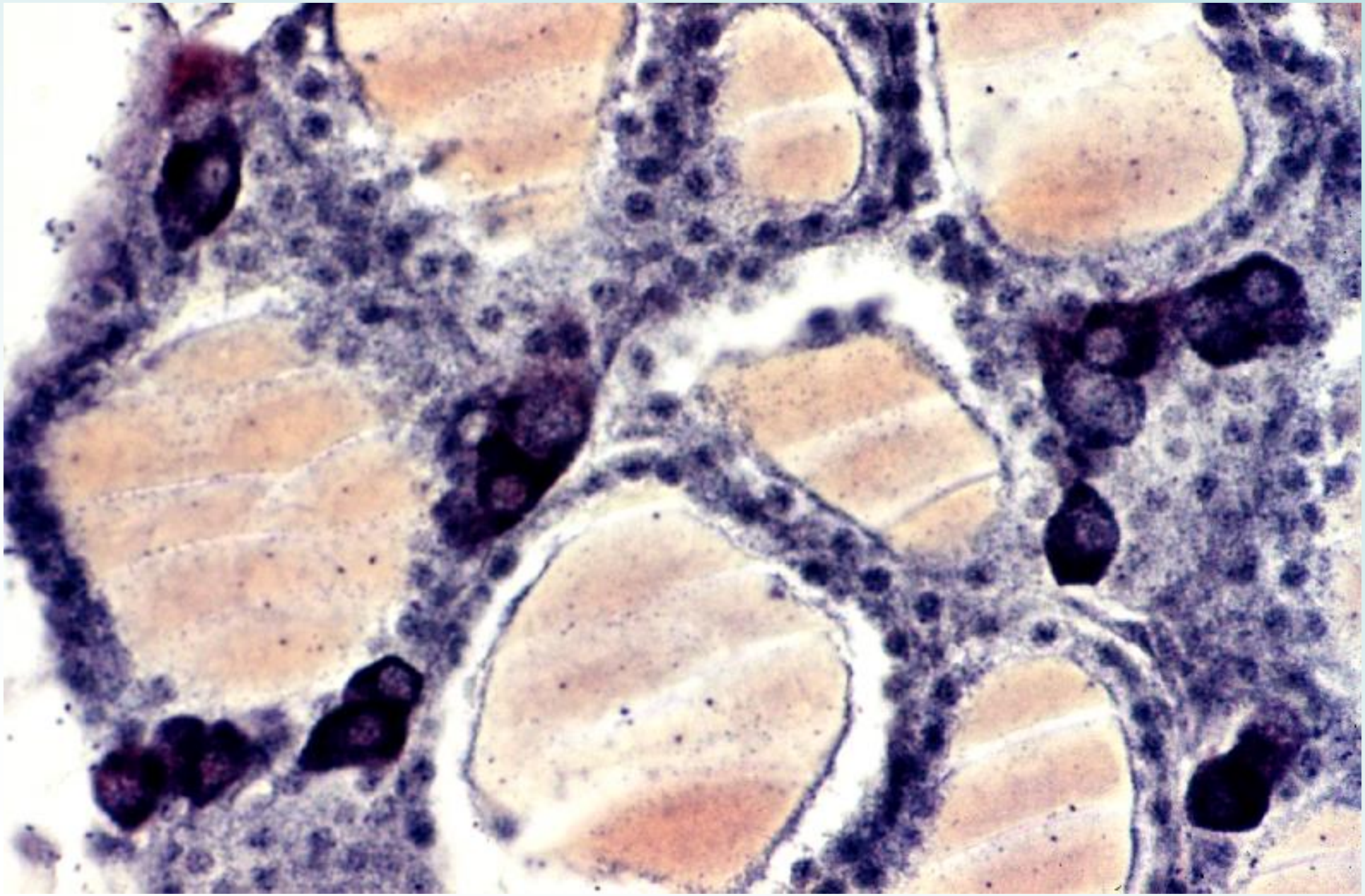

イヌの甲状腺の切片にDavenport の鍍銀法を行うと、旁小胞細胞の胞体が特異的に黒く染まる。この図で明らかなように、この細胞と小胞上皮細胞とは明らかに別種類の細胞である。

この旁小胞細胞がヒトの甲状腺に存在するかどうかについては、定説がない。多くの学者は否定的である。

# 18-004
# 副甲状腺
# （上皮小体）

# 18-36 上皮小体. ヒト. H-E染色. x 10.

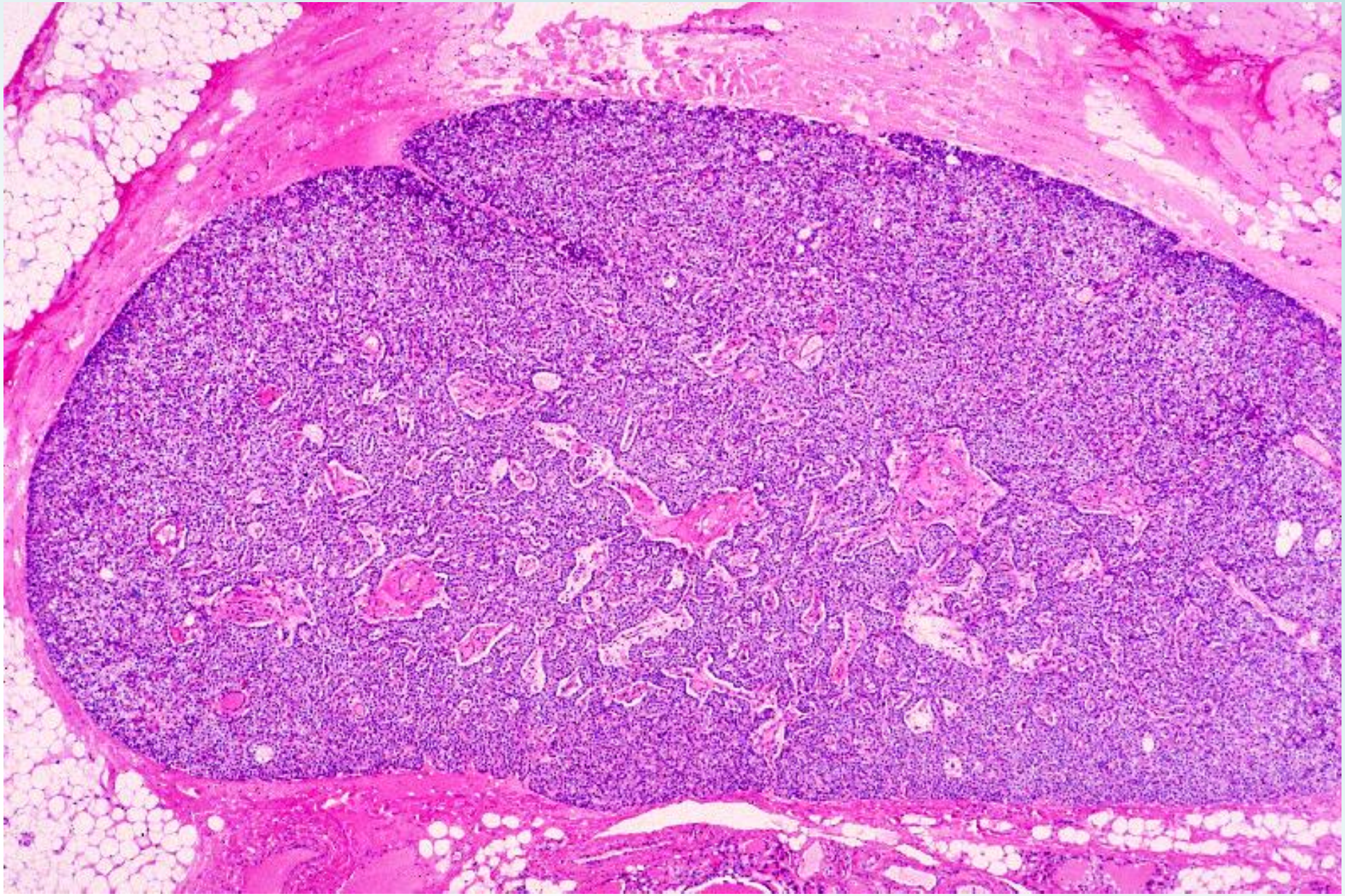

これは図18−30 の左端に付着していた上皮小体で、死後変化が軽微で、非常に美しい組織像が得られた。

上皮小体は表面を薄い結合組織被膜で包まれている。この被膜は血管を伴って実質内に進入するが、小葉の形成は著明ではない。実質細胞は内胚葉性上皮に由来する細胞で、細胞塊を作ったり、分岐・吻合する細胞索を作っている。またコロイドを含む小さな小胞を作ることもある。

# 18-37 上皮小体. ヒト. H-E染色. x 130.

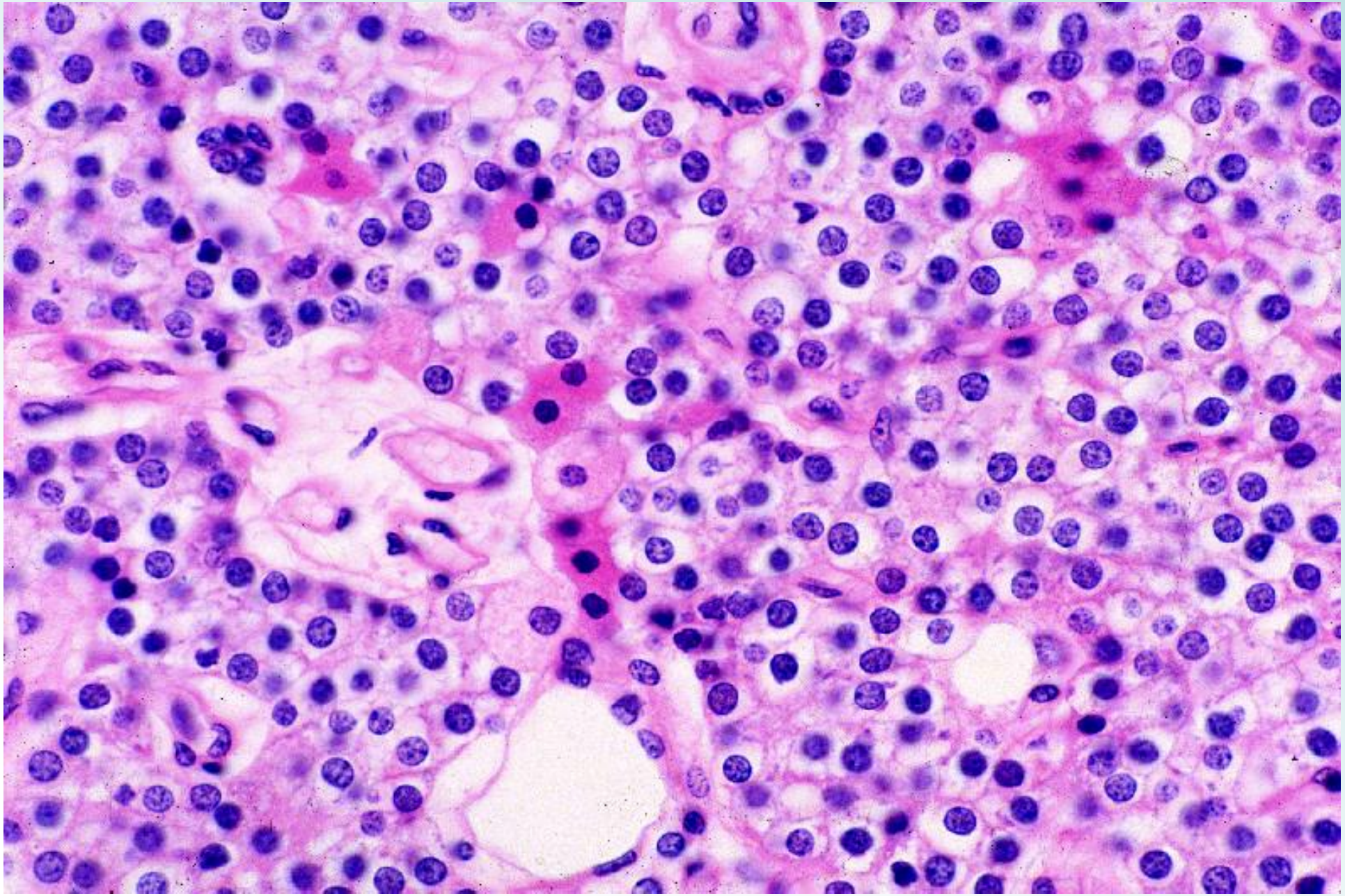

これは図 18-36 の一部の強拡大で、非常に美しい標本である。

上皮小体の実質細胞は、ヒトでは主細胞と酸好性細胞の 2 種類である。

主細胞(principal cells)は、直径 7～10μm の多角形の細胞で、直径 5～6μm の大きさの揃った球形の核の周囲に広狭様々の明るい細胞質をもっている。細胞質は H-E 染色では殆ど染まらないか、ごく淡くエオジンに染まる。このような明調の胞体を持つ細胞に混じって、胞体がヘマトキシリンで紫色に淡染する暗調の細胞が少なからず認められる。この細胞はグリコーゲンを多量に含んでいる。明調の細胞も暗調の細胞も、胞体内に PAS 反応陽性で、鍍銀法で黒染する微細顆粒を含んでいる。

(続きは解説へ)

# 18-38 上皮小体. ヒト. H-E染色. x 100.

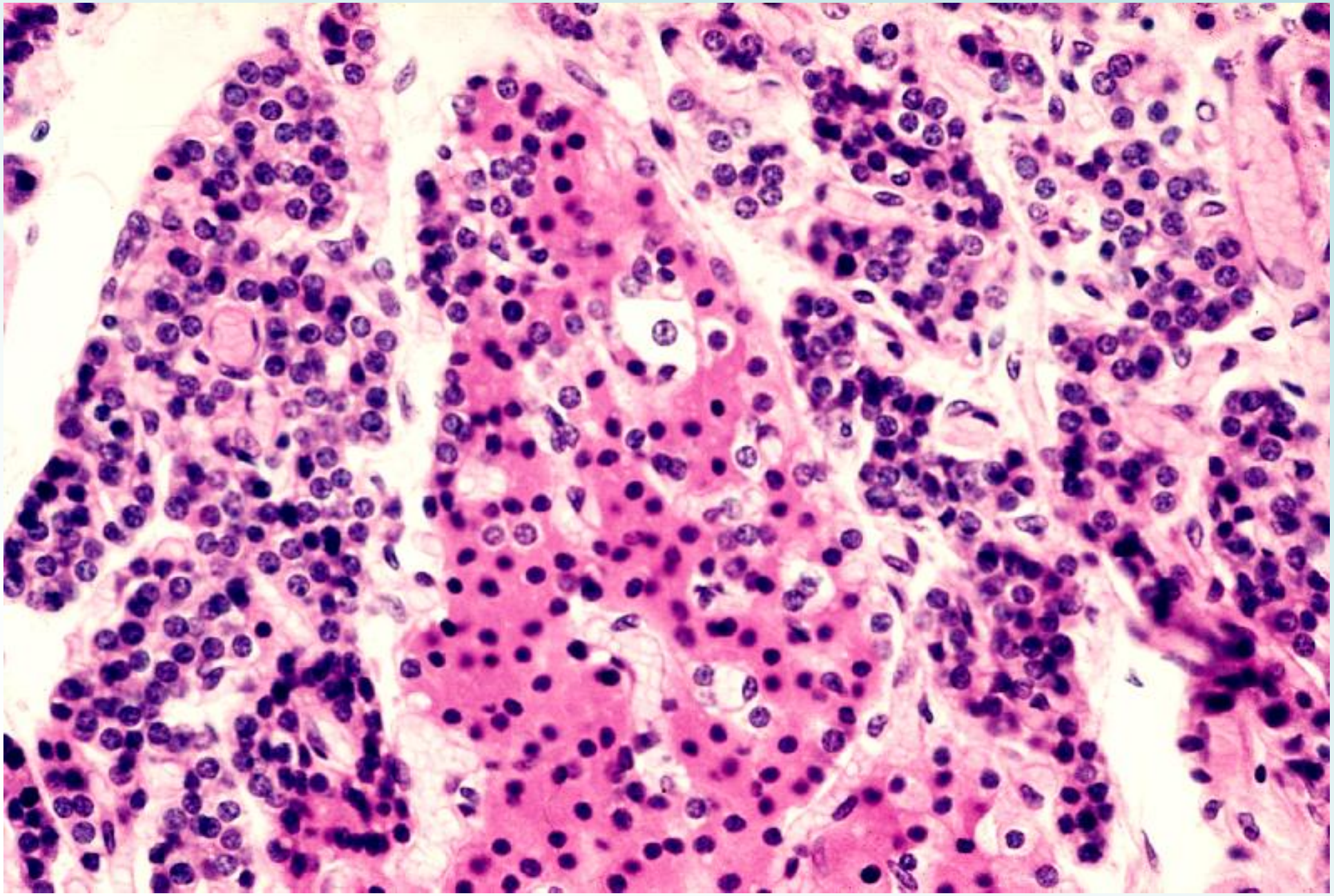

これは 69 才の男性の上皮小体で、画面の中央に酸好性細胞の大きな集団が見られる。

# 18-005
# 腎上体
# （副腎）

# 18-39 腎上体 全景. ヒト. H-E染色. x 1.6.

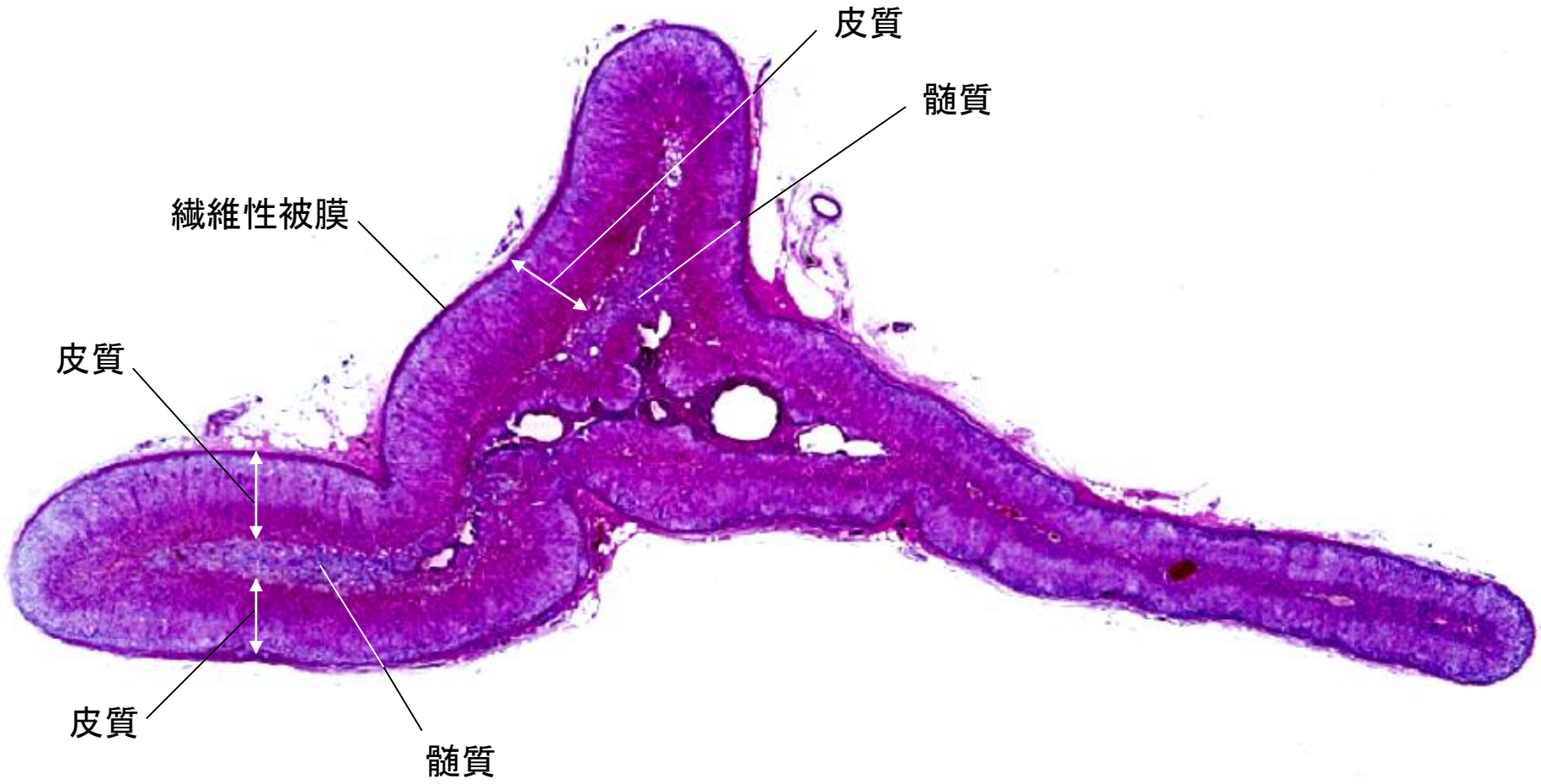


この図はヒトの腎上体（副腎の）矢状断面の全景で、繊維性被膜、皮質、髄質が明らかに観察される。

腎上体（副腎）から分泌されるホルモンは以下の通りである。

皮質からは１）糖質コルチコイド、２）電解質コルチコイド、３）男性ホルモンの 3 種類のホルモンが分泌される。これらは全てステロイドであり、男性ホルモン（androgen）以外のものは、コルチコイドまたはコルチコステロイドと総称される。

１）糖質コルチコイドは、肝臓における糖の新生の促進、グリコーゲンの合成とその細胞内蓄積の促進、体細胞における蛋白合成の抑制と蛋白分解の促進、脂肪細胞内への脂質の蓄積と同時に脂肪細胞からの脂質の動員の促進など、様々の作用を持つ。

（続きは解説へ）

# 18-40 腎上体.　ヒト. H-E染色. x 25.

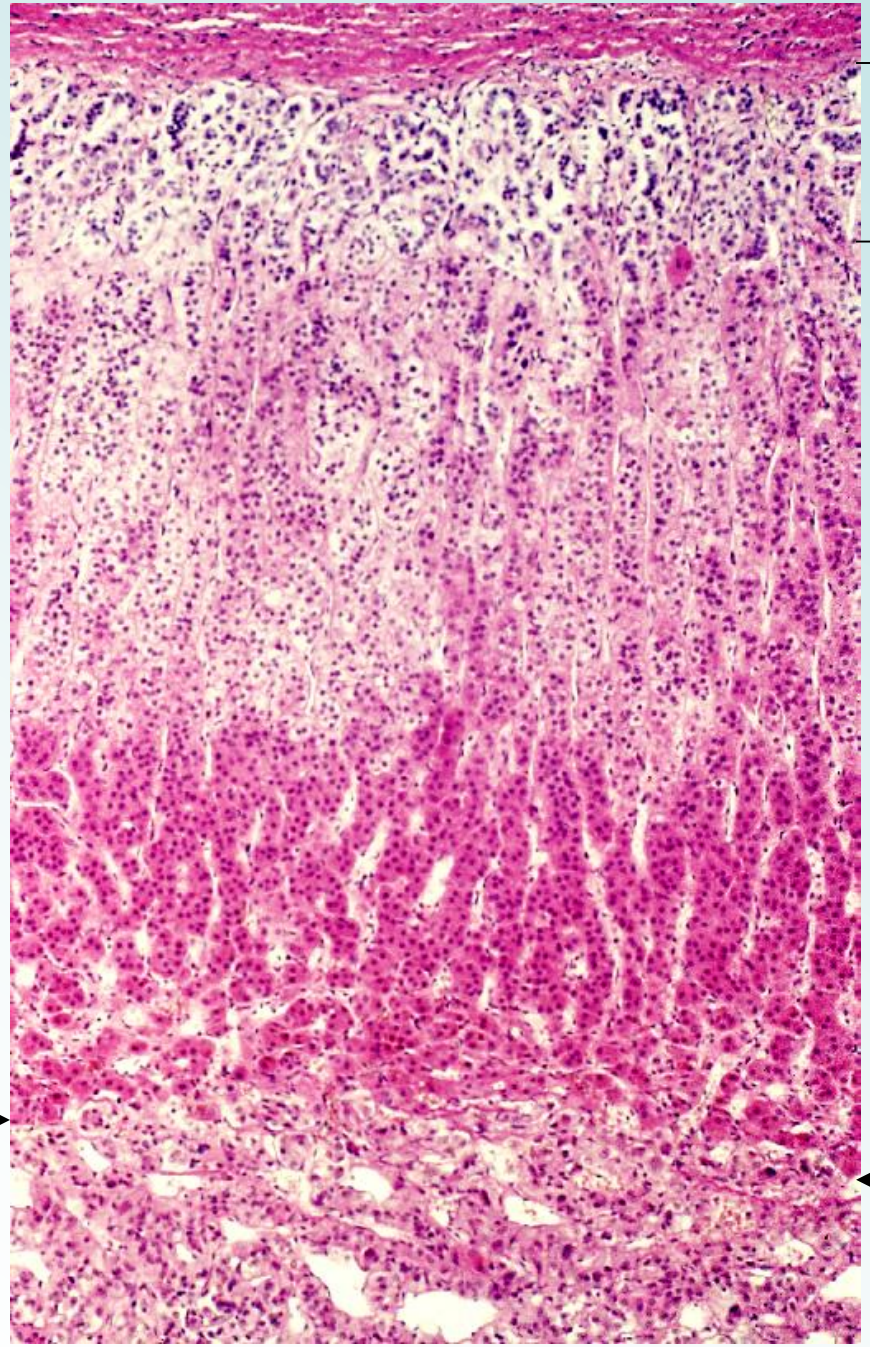


これは図 18-39 の一部の拡大で、表面の繊維被膜から皮質の全層及び髄質の表層部に至るまでの範囲が示されている。

皮質は全体として見ると、被膜に対してほぼ直角に配列する甚だ多数の上皮細胞索からできており、細胞索と細胞索の間は表面から深部に向って走る洞様毛細血管で埋められている。

皮質は細胞の配列状態によって球状帯(Zona glomerulosa)、束状帯(Zona fasciculata)、および網状帯(Zona reticularis)の 3 層に分けられる。

球状帯は皮質の厚さの 10～15 % を占める薄い層で、円柱状の細胞が集まって不規則な球状の細胞塊を作ったり、「わらび」の新芽のような形のアーチを描く細胞索を作っている。球状帯の細胞は次の束状帯の細胞に比べると著明に小さく、特に細胞質が少ない。核は円形ないし楕円形で、比較的濃く染まる。

(続きは解説へ)

# 18-41 腎上体 球状帯と束状帯. ヒト. H-E染色. x 64.

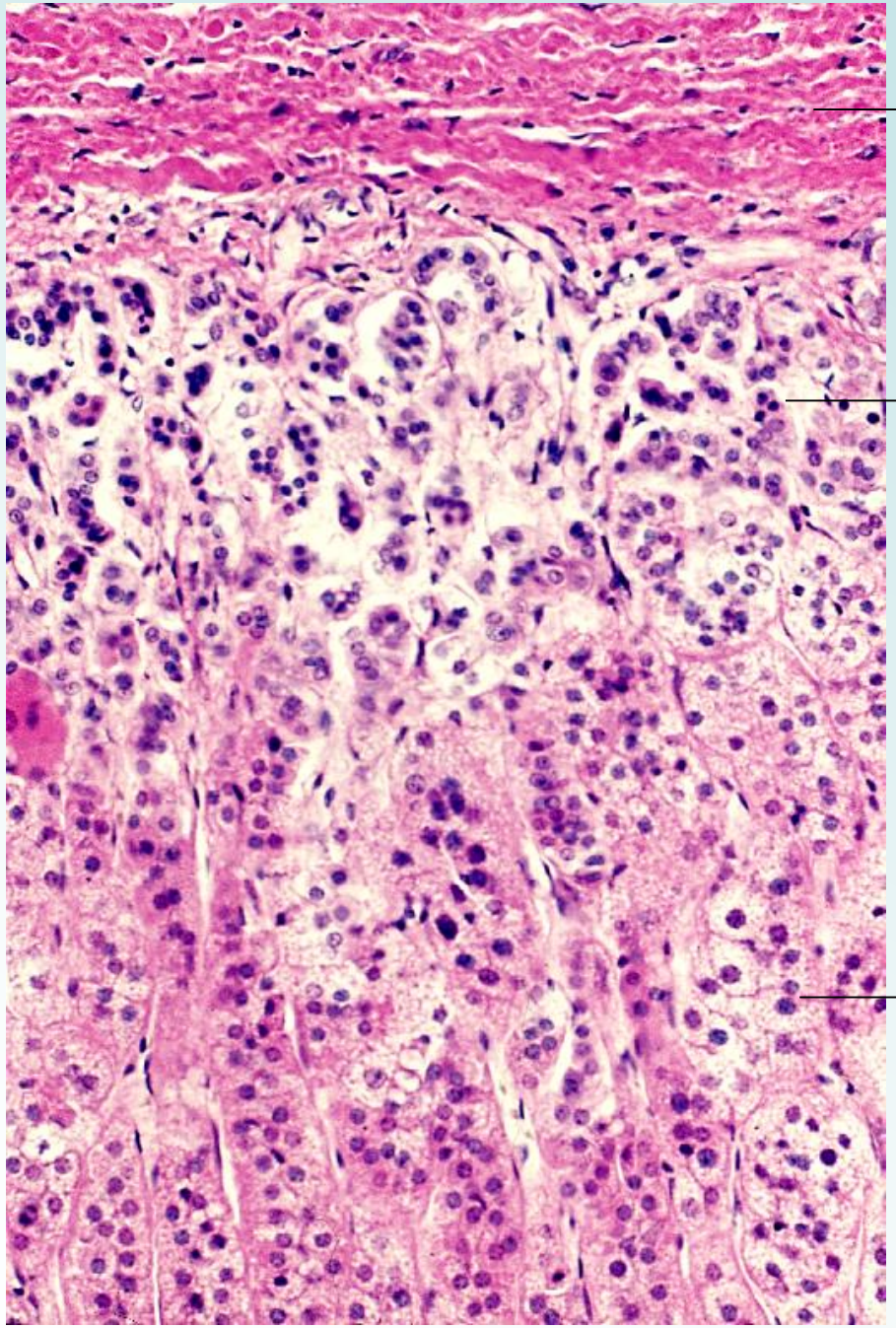


これは図 18-40 の球状帯とその下方に続く束状帯である。上縁は繊維皮膜である。

18-42 腎上体　束状帯. ヒト. H-E染色. x 64.

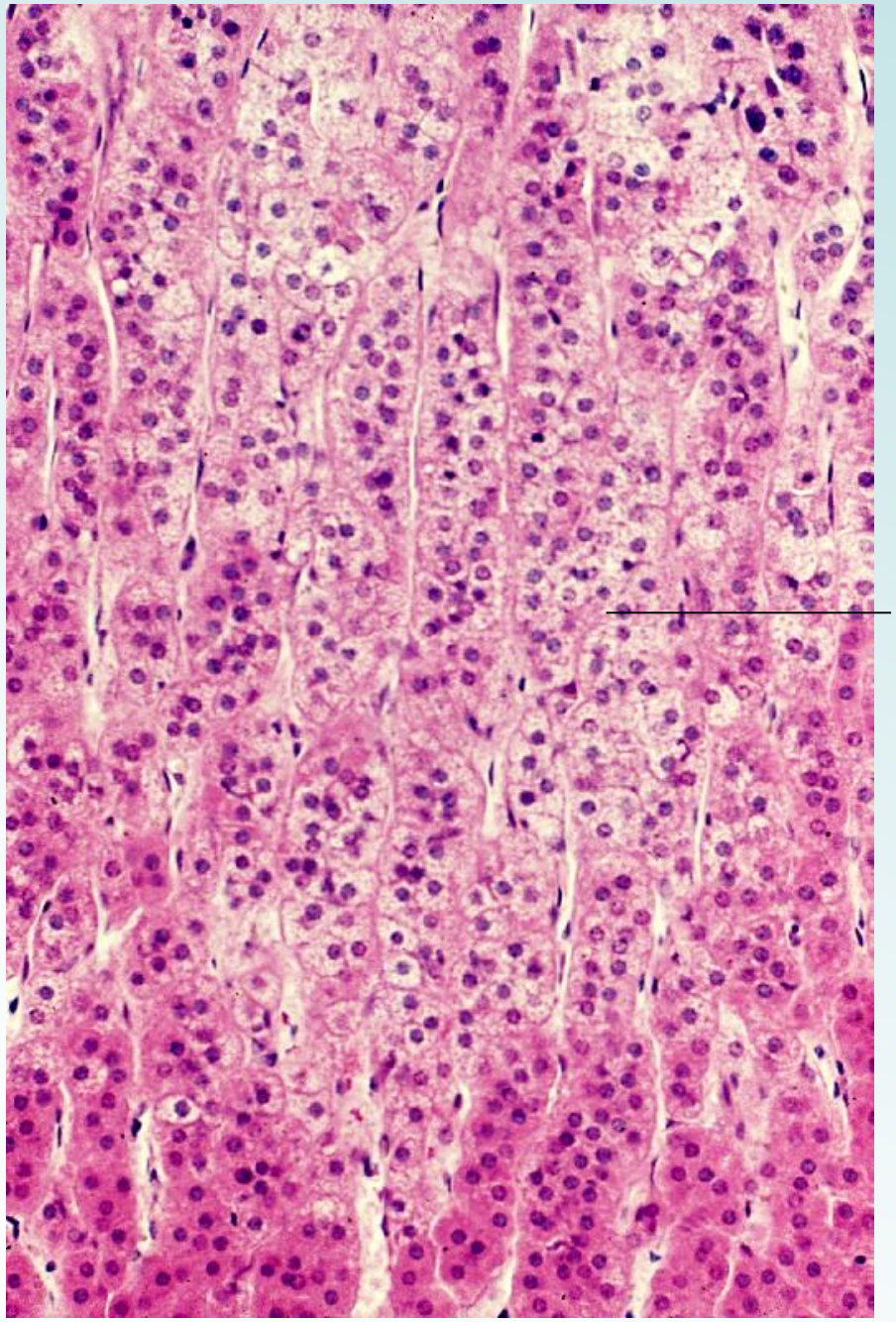


これは図 18-40 の束状帯の拡大である。太い細胞索の間を洞様血管が埋めていることと、上皮細胞の胞体が蜂巣状を呈することがよく分かる。

# 18-43 腎上体　網状帯と髄質. ヒト. H-E染色. x 64.

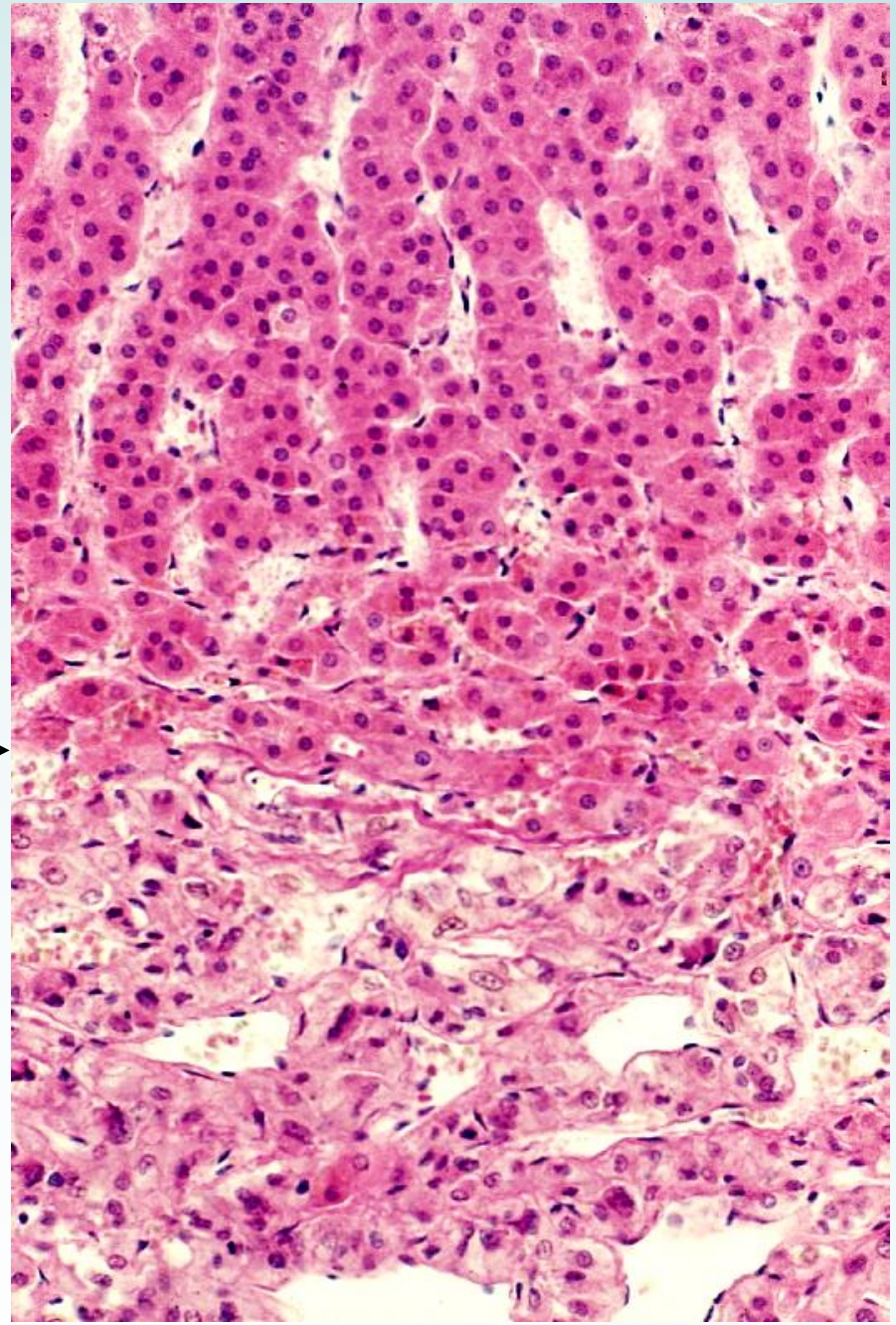

皮質の束状帯

皮質の網状帯

髄質

これは図 18-40 の下方の網状帯の深部から髄質へかけての部分の拡大である。網状帯の深部では細胞索が細くなり、胞体内にリポフスチン顆粒を持つものが多数見られる。網状帯は突然髄質に移行するが、そこには結合組織による境界膜は認められない。

髄質は神経堤に由来する神経細胞と近縁の外胚葉性細胞からなる。髄質の細胞はやや大型（15 x 20 μm～20 x 30 μm）の多角形の細胞で、これらが集まって細胞塊や細胞索を作り、更に分岐・吻合を繰り返して、全体として目の粗い網工を形成している。この網目は内腔の甚だ広い洞様血管で埋められている。髄質の細胞はヘマトキシリンに比較的濃く染まる豊富な細胞質と、染色質が疎に分散した球形の核を持つ。

（続きは解説へ）

# 18-44 腎上体 髄質１. ヒト. H-E染色. x 160.

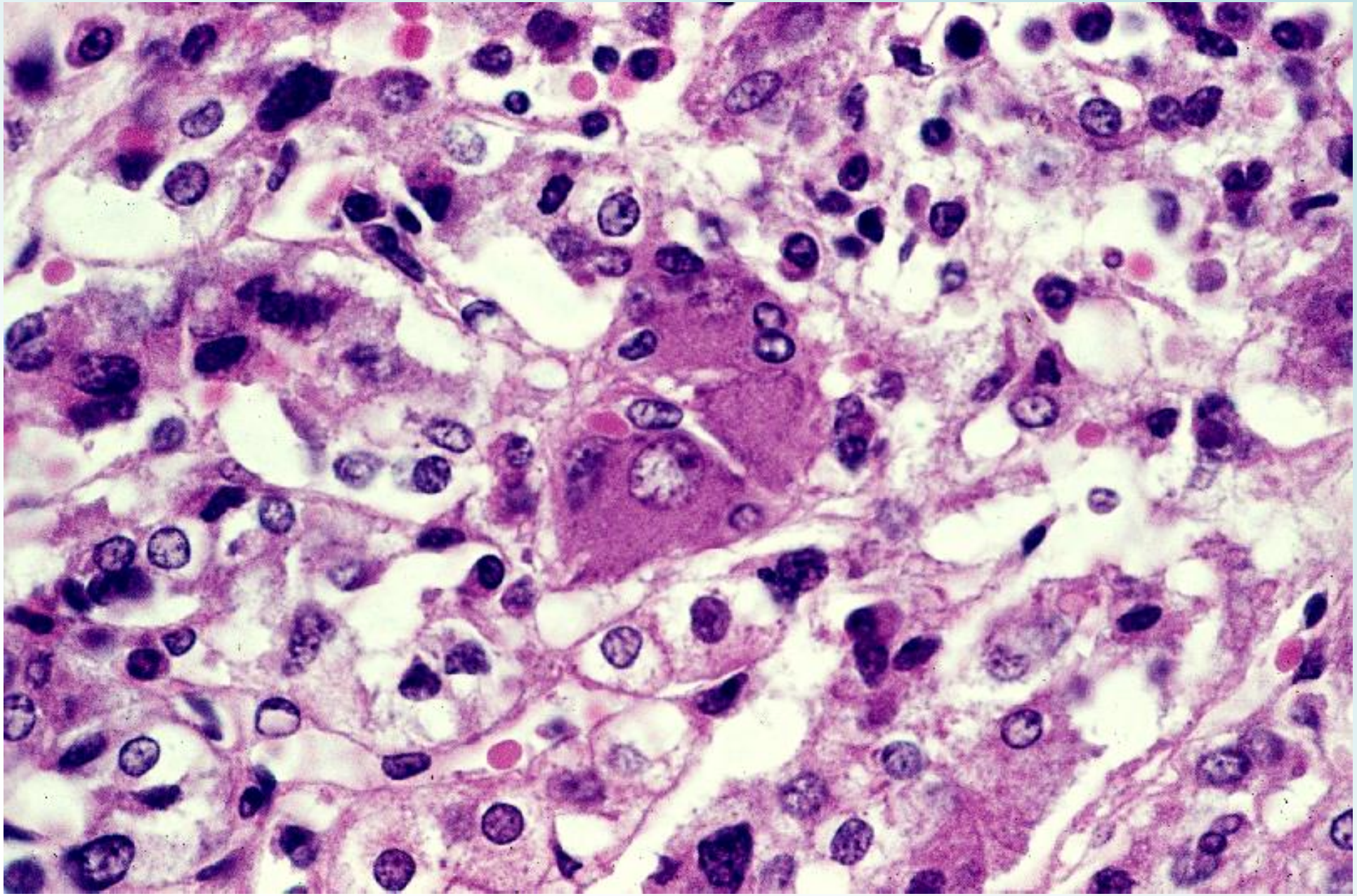

これはヒトの腎上体髄質の一部の拡大である。画面の中央左側に 3 個の神経細胞が見られる。腎上体髄質はとりわけ死後変化が急速に進行するので、ヒトの腎上体髄質の美しい標本を作ることは容易でない。

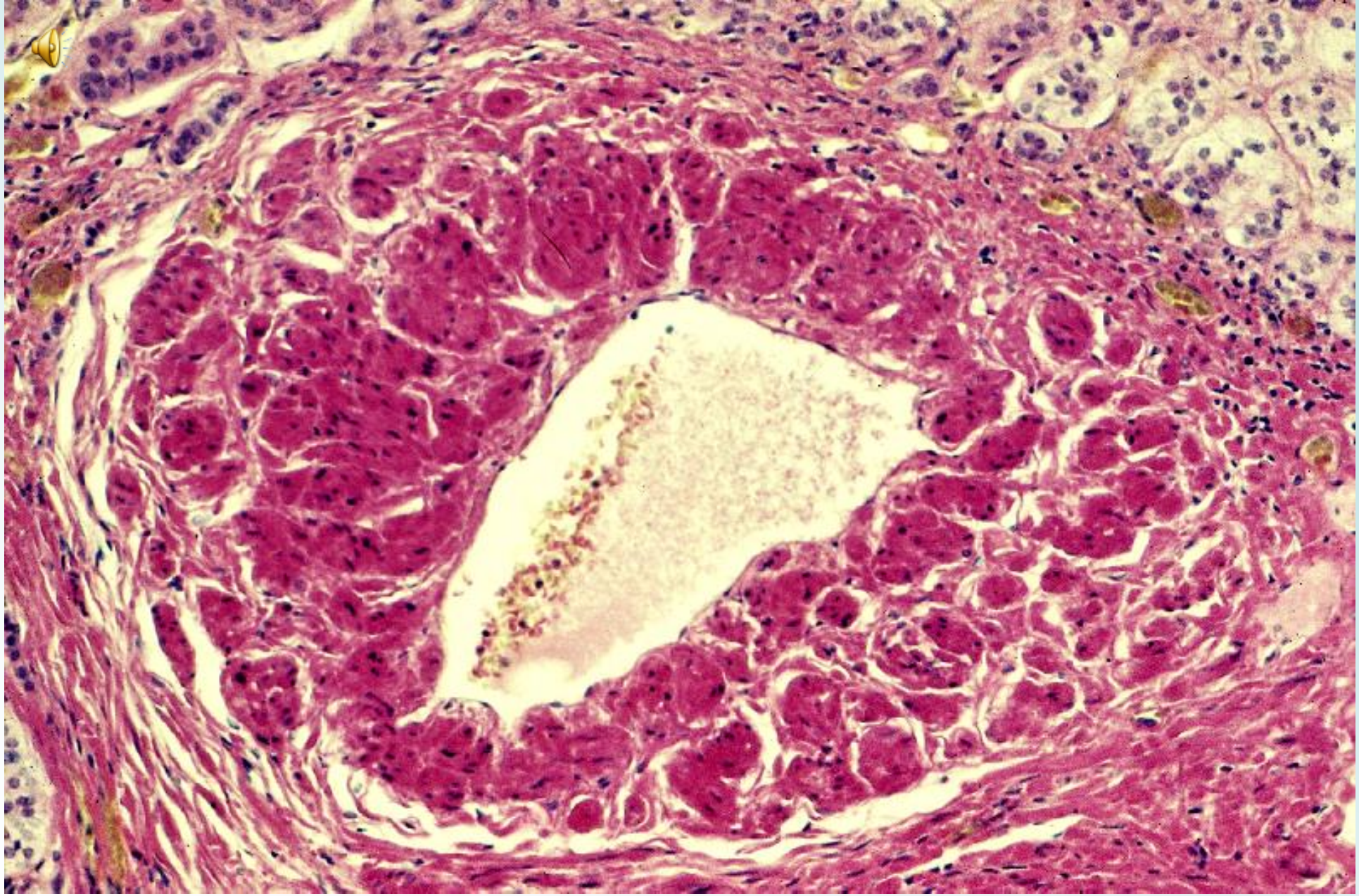

18-45 腎上体髄質 中心静脈 ヒト. H-E染色. x 40.

# 18-46 腎上体　MG染色．ヒト．x 25.

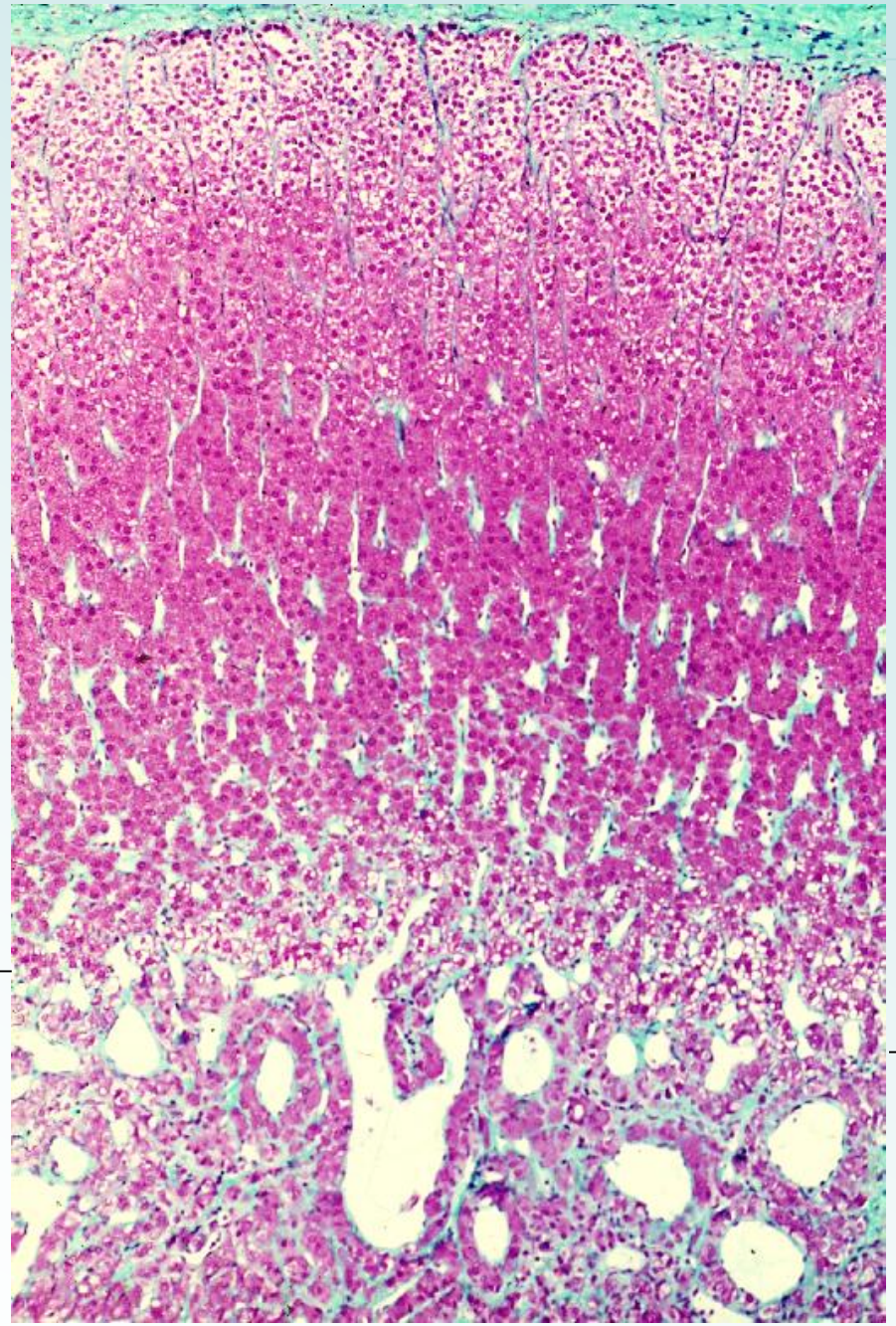


これはヒトの腎上体の繊維被膜から髄質にいたるまでの概観である。結合組織を緑色に染めるMG染色であるので、表面の繊維被膜から皮質に進入する結合組織繊維、皮質の上皮細胞索と接する類洞を縁取る結合組織繊維、および髄質の細胞を取り巻き類洞を縁取る結合組織繊維が明らかに観察される。

# 18-47 腎上体皮質　　MG染色. ヒト. x 160.

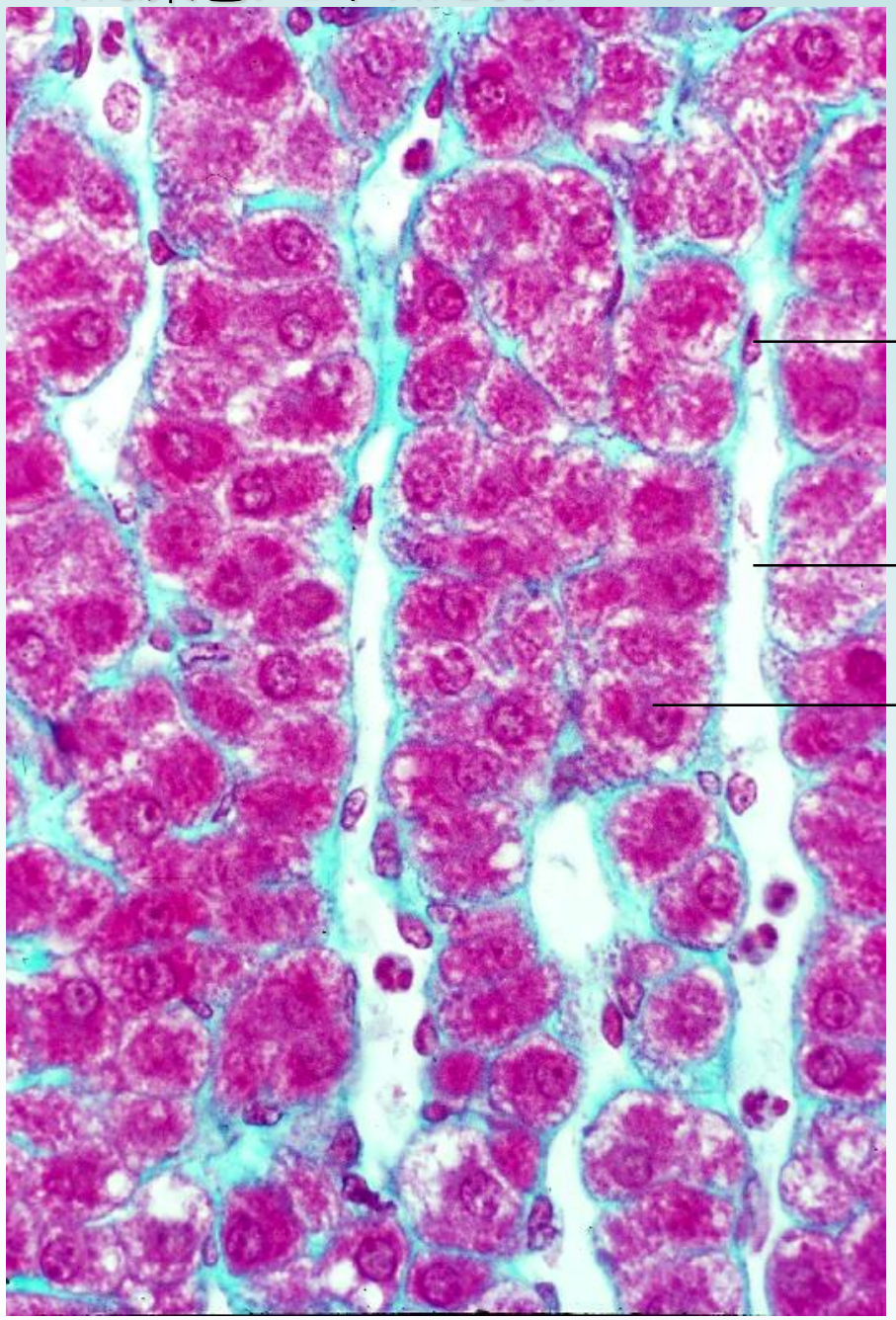


これはヒトの腎上体の束状帯の拡大で、マッソン・ゴールドナー染色で結合組織繊維が緑色に染まっているので、上皮細胞索と上皮細胞索の間を埋めている洞様血管の関係がよく分かる。

# 18-48 腎上体 髄質 ヒト. MG染色. x 80.

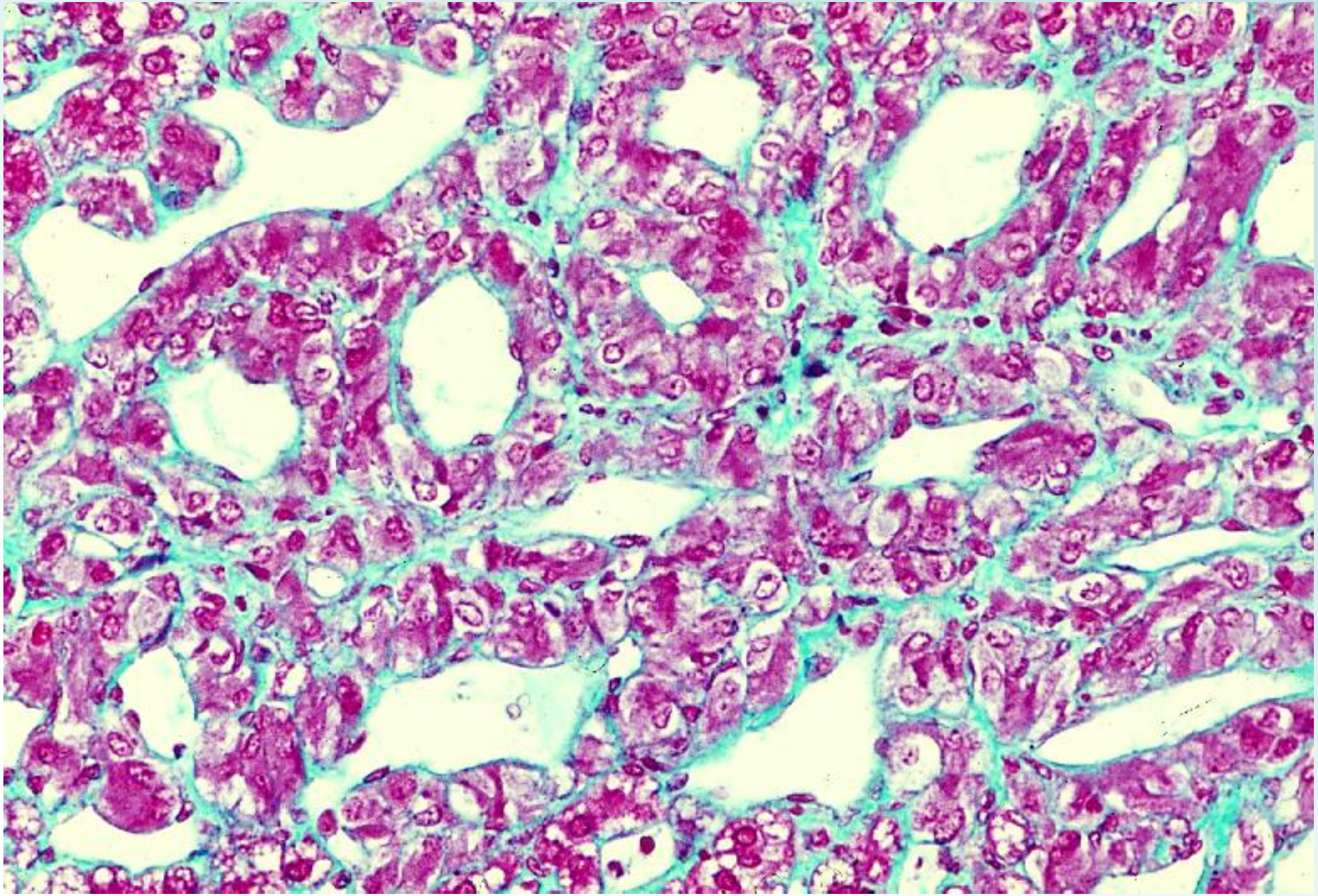

これはマッソン・ゴールドナー染色を行ったヒトの腎上体髄質の標本である。この染色では結合組織繊維が緑色に染まっているので、髄質の細胞索が作る網工の網目を埋めている洞様血管がよく分かる。

# 18-49 腎上体　ズダンブラック染色 1. サル. x 64.

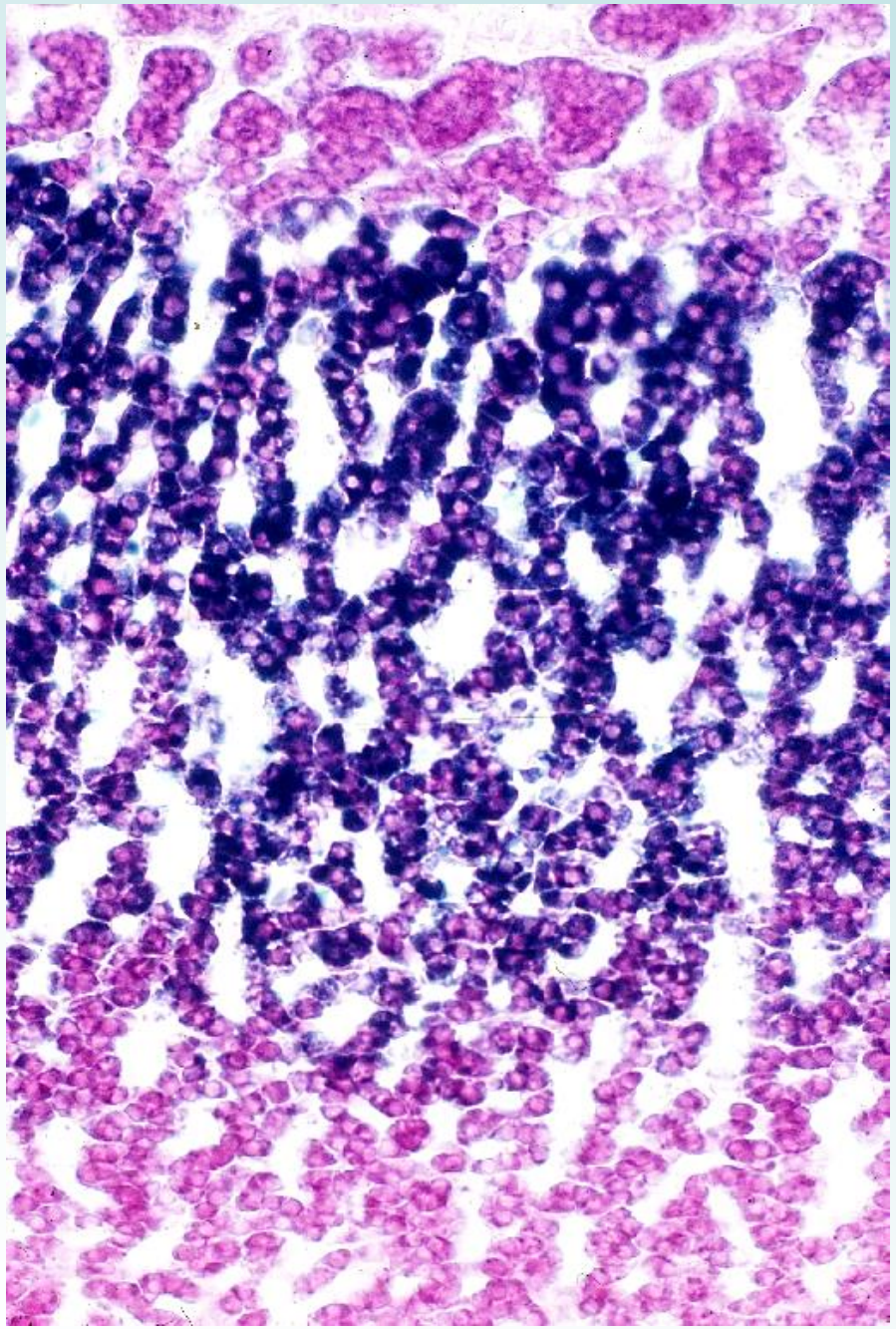

球状帯

束状帯

網状帯

これはフォルマリンで固定したサルの腎上体から凍結切片を作り、これをズダンブラックで染めたもので、ズダンブラックが束状帯の細胞に含まれる脂肪滴に溶け込んで、脂肪滴を青黒く染めている。

18-50 腎上体　　ズダンブラック染色 2．サル. x 160.

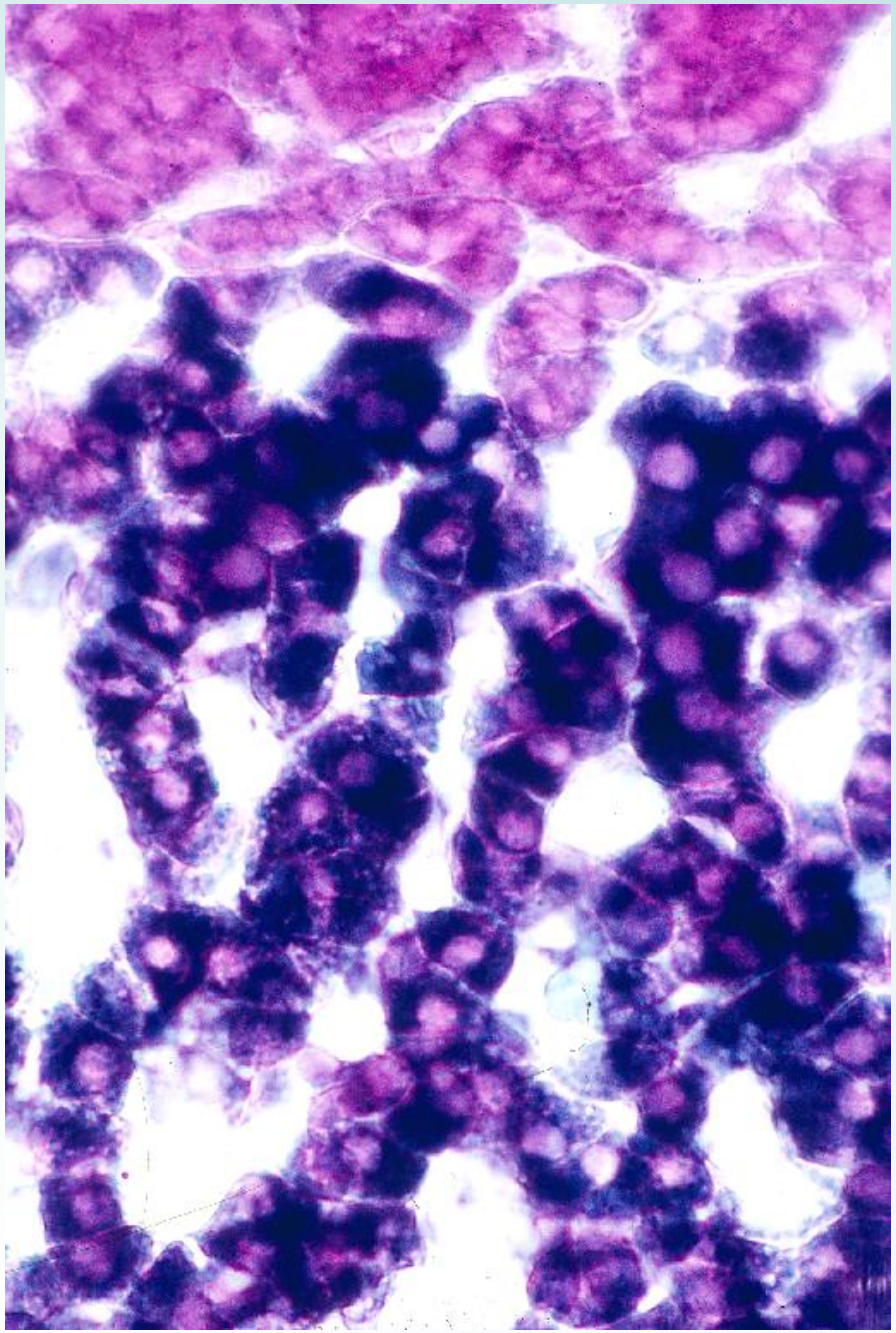

これは図 18-49 の球状帯に続く束状帯の上部の拡大像で、球状帯の細胞の脂肪の含有量は少ないが、束状帯に移ると細胞体内の脂肪滴の量が急増し、細胞体は青黒く染まった脂肪滴で満たされている。

# 18-51 腎上体 サル. H-E染色. x 25.

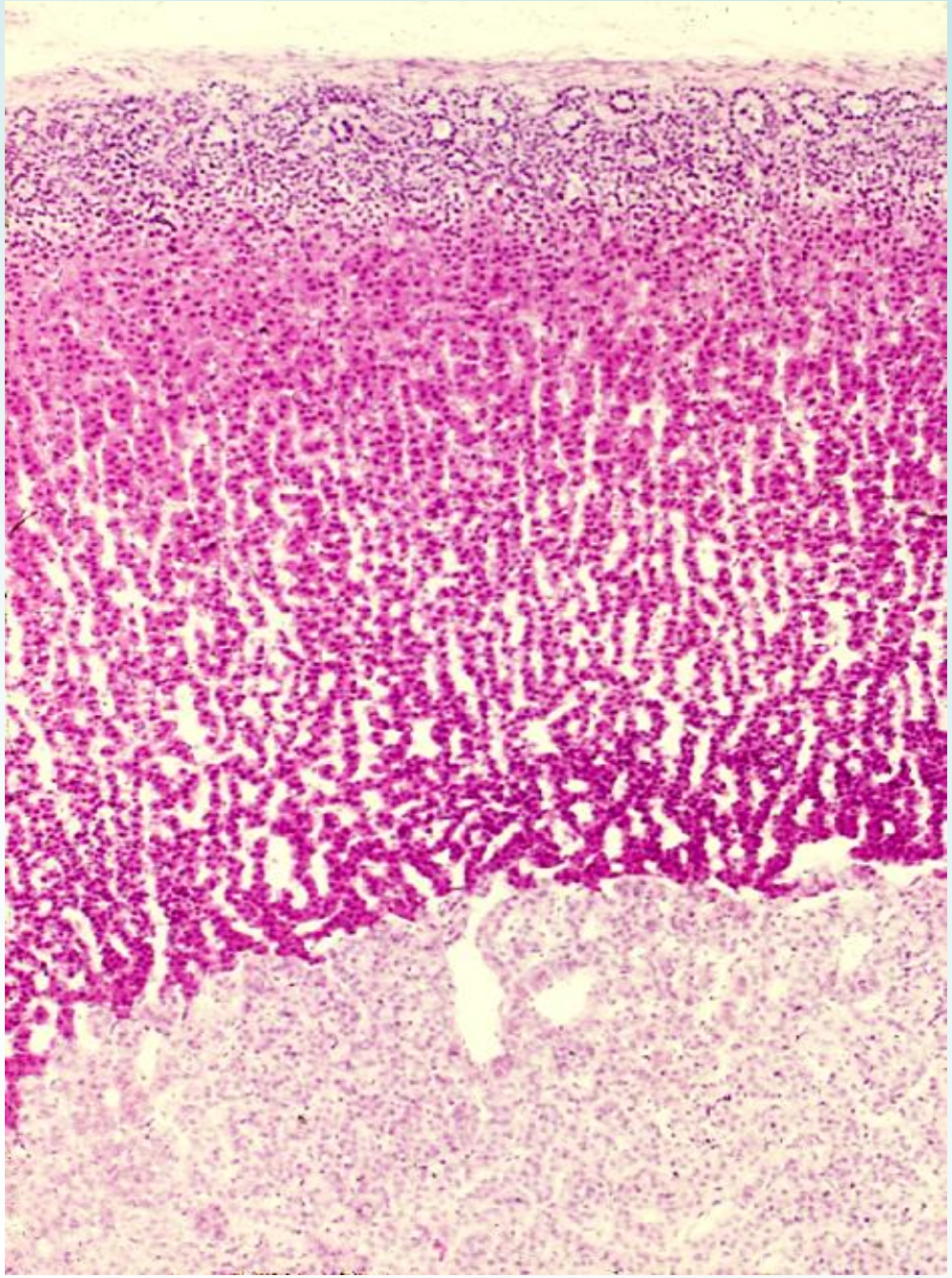

これはサルの腎上体の標本で、組織の固定が非常によい（SUSA液で固定）ので、美しい組織像が得られた。

表面の繊維被膜から始まって、皮質の球状帯・束状帯・網状帯及び髄質の各部が美しい色調で観察される。

# 18-52 腎上体 球状帯と束状帯. サル.H-E染色. x 80.

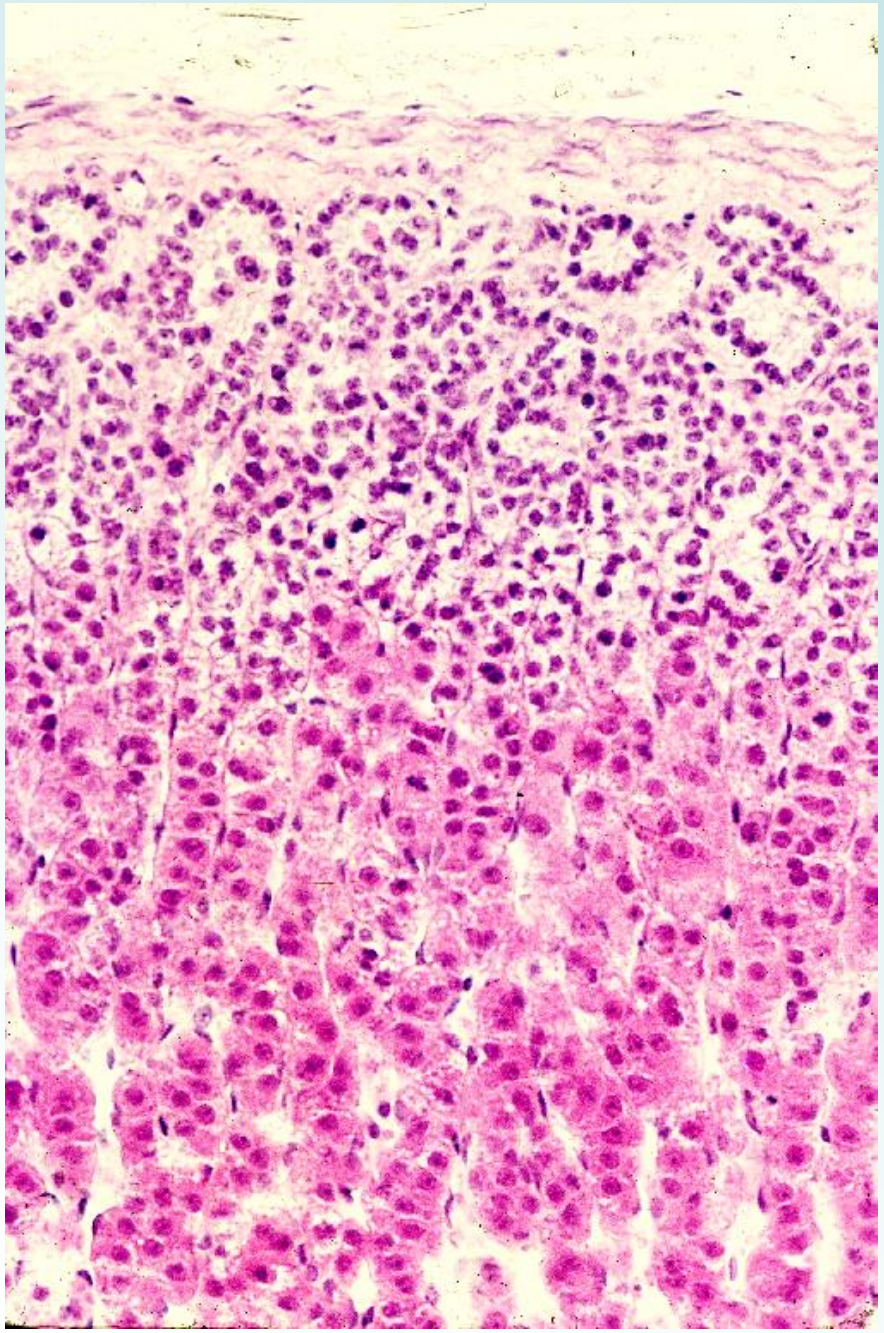

球状帯

束状帯

これは図 18-51の球状帯と束状帯の拡大像である。

# 18-53 腎上体 網状帯と髄質. サル. H-E染色. x 80.

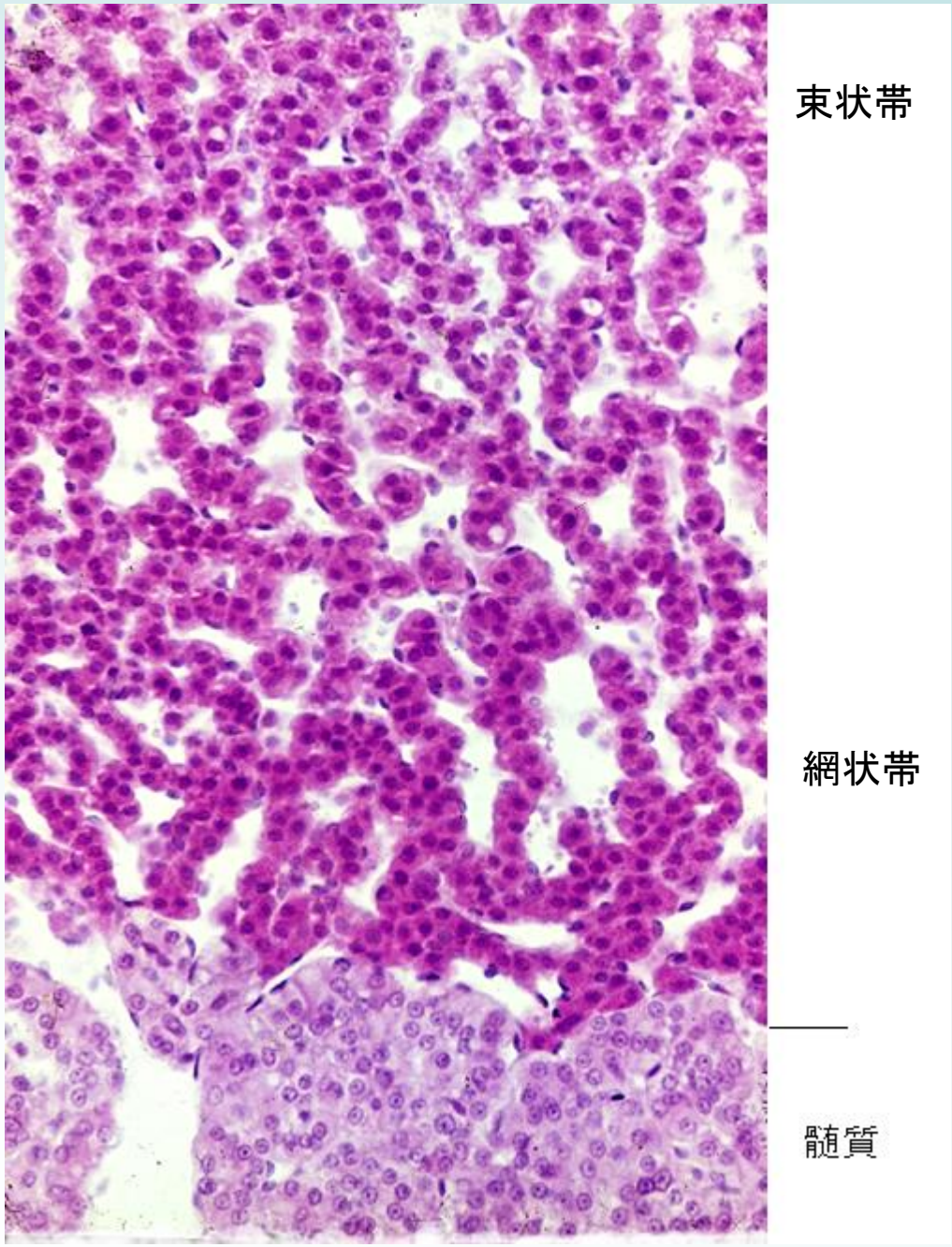


これは図 18-51 の、束状帯の下部から網状帯を経て髄質までの部分で、特に髄質細胞の塩基性好性が明らかに観察される。また網状帯と髄質の移行が突然であること、及びそこに何ら結合組織性境界膜が存在しないことが明らかである。

# 18-54 腎上体 髄質. サル. H-E染色. x 160.

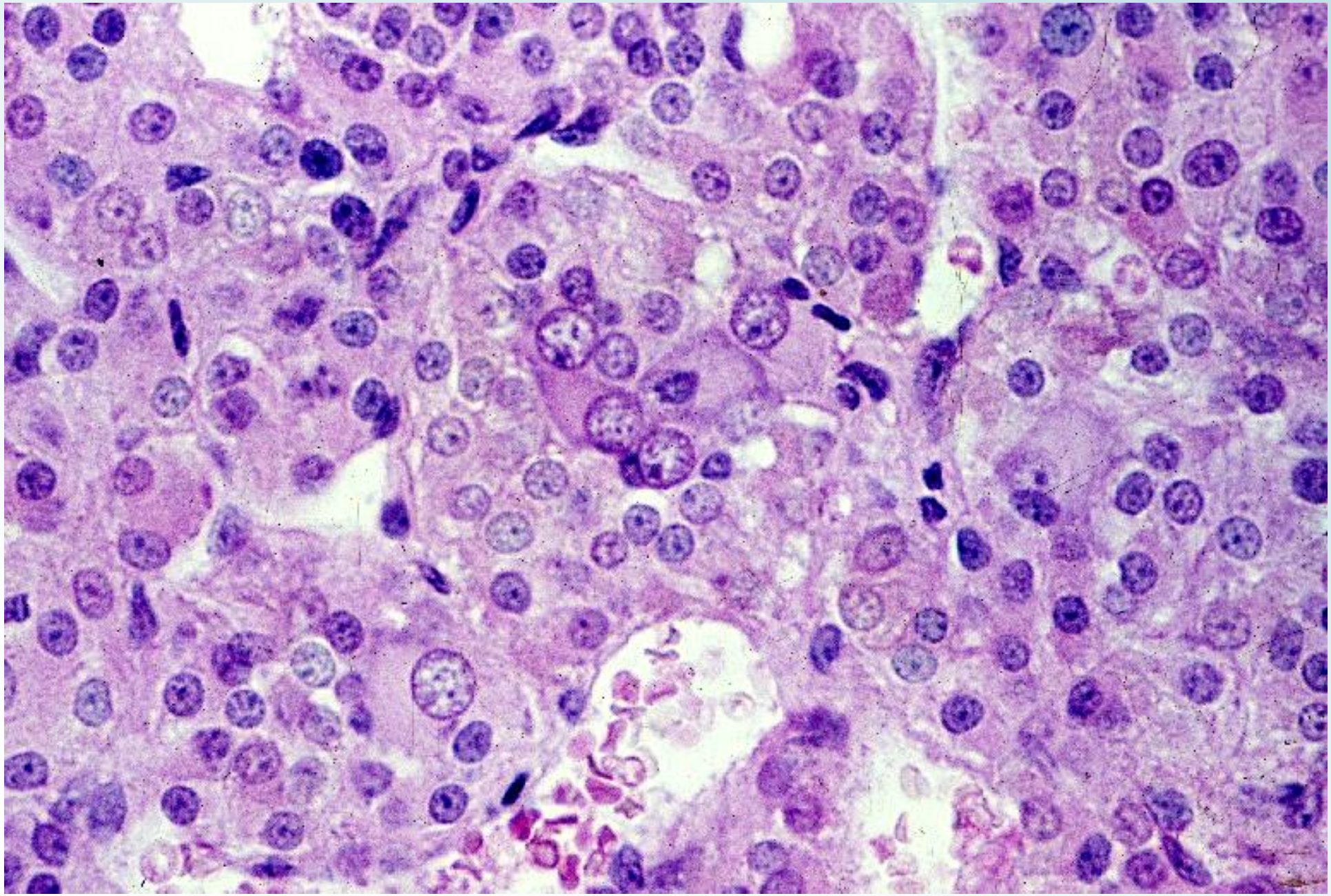

これは図 18-51 の腎上体の髄質の強拡大である。この標本は 6 価クロームイオンを含む固定液で固定されたのではないから、クロム親和性細胞は黄褐色に呈色していない。細胞体は一般に塩基性好性を示し、ヘマトキシリンに染まっているが、塩基性好性の強い細胞と弱い細胞とが混在している。画面の中央部に数個の神経細胞が認められる

# 18-55 腎上体 クローム親和性細胞. サル. MG染色. x 64.

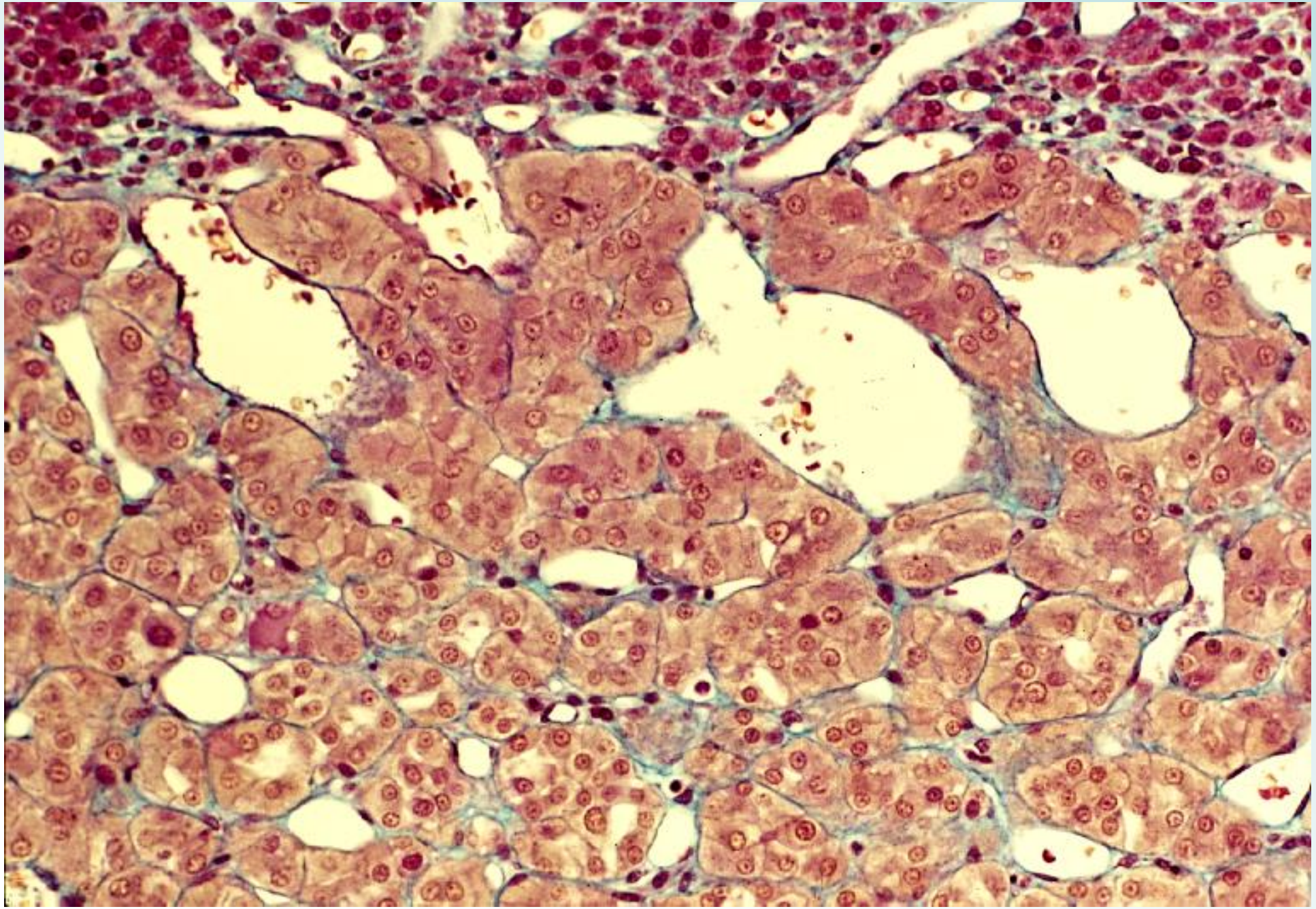

これは重クロム酸カリを含む固定液を心臓から還流して固定したサルから採取した副腎の標本で、クローム親和性細胞が黄褐色に呈色している。画面の上部の赤褐色に染まっている細胞群は皮質の網状層の細胞である。この標本では毛細血管（類洞）が固定液で洗われて空虚になっている。

# 解説 - 18-000 内分泌腺

- 内分泌腺（endocrine glands）は**導管を持たない腺**で、その分泌物を**ホルモン**という。分泌物であるホルモンは腺細胞の周囲の組織間隙を経て脈管内に入り、 循環系によって全身に運ばれ、特定の器官または全身に作用して、それらの機能を調節する。
- 内分泌腺としては、**脳下垂体**、**松果体**、**甲状腺**、**上皮小体**（**副甲状腺**）、**腎上体**（**副腎**）、および**パラガングリオン**のように独立した器官をなすものと、膵臓の**島**、精巣の**間細胞**、卵巣の**卵胞**および**黄体**、ならびに胃・腸における**基底顆粒細胞**のように、他の機能を持つ器官の中に内分泌細胞が存在する場合とがある。
- いずれの場合でも、内分泌腺は甚だ血管に富む。腺細胞を囲む毛細血管は管腔の広い洞様血管（sinusoids）であり、その内皮細胞は「窓あき型」で分泌物を受け入れるのに適した構造になっている。
- 内分泌腺の分泌物であるホルモンは、化学的には、１）蛋白質（peptide）、２）脂質（steroid）、３）アミン（amine）の 3 群に大別される。個々のホルモンはそれぞれ特定の器官に選択的に作用するので、その器官をそのホルモンの**標的器官**（target organ） という。

# 解説 - 18-001 脳下垂体

- 脳下垂体は頭蓋底のトルコ鞍のくぼみの中に位置する小指頭大の器官で、下垂体茎によって間脳底の漏斗に連なっている。
- 脳下垂体は発生を異にする二つの部分からなる。即ち、口窩の上壁の後端部の外胚葉上皮が後上方に向って袋状に突出した**ラートケ嚢**に由来する**腺性下垂体**と、間脳底の前端部が円錐形に下方に突出した**漏斗突起**に由来する**神経性下垂体**の 2 部である。

# 解説 - 08-01 脳下垂体矢状断　模式図

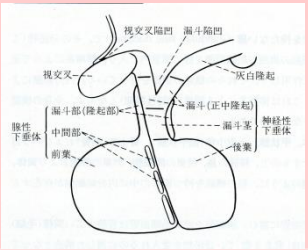


- 腺性下垂体はその約 80% を占める**前葉**（**主部**）と、前葉の後上部に続き下垂体茎を包む**漏斗部**（**隆起部**）、および前葉と神経性下垂体の後葉との間に介在する**中間部**の 3 部に分けられる。
- 神経性下垂体は、中間部の後ろに接する大きい**後葉**と、その上方に続く**漏斗茎**（**下垂体茎**）、および更にその上方に続く間脳底の**漏斗**（**正中隆起**）の 3 部からなる。
- この図は『図説組織学』（溝口史郎著　金原出版）より転載した。

# 解説 - 18-02 脳下垂体矢状断全景. ヒト. H-E染色. x 3.0.

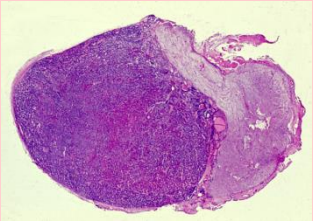

- これはヒトの脳下垂体の正中矢状断の全景である。画面の左側約 3/4 を占める赤紫色に濃染している部分が前葉で、右側約 1/4 の淡紫色の部分が後葉である。後葉からは左上方に向って下垂体茎が伸びている。前葉と後葉の間に介在している小さな小胞からなる狭い領域が中間部である。

# 解説 - 18-03 脳下垂体. 前・中・後葉. ヒト. H-E染色. x 10.

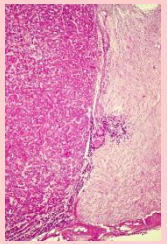

- 画面の左半分が前葉、右半分が後葉であり、両者の間に介在する狭い領域が中間部である。

# 解説 - 18-04-1 脳下垂体. 前葉 1. ヒト. H-E染色. x 64.

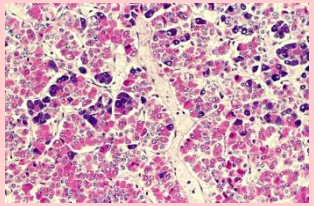

- 前葉は外胚葉上皮に由来する腺細胞からなる。腺細胞は大小さまざまの細胞索や細胞塊を作り、これらが枝分かれや吻合を繰り返して立体的な網工を形成し、その網目を少量の疎性結合組織を伴う洞様血管が埋めている。
- 腺細胞は細胞体（正確に言えば細胞質内の分泌顆粒）の染色性によって、a ）**酸性好性細胞（α細胞）**、b ）**塩基性好性細胞（β細胞）**、c ）**色素嫌性細胞（γ細胞）**の 3 種類に大別される。これら 3 種類の細胞の分布や比率は、前葉の中でも部位によって全くまちまちであるが、一般的傾向としてはα細胞は前葉の中心部に、β細胞は辺縁部に多く見られる。
- この標本はブアン（Bouin）液で固定したヒトの脳下垂体をカラチ（Carazzi）のヘマトキシリンで染め、更に通常のエオジンで染めた標本である。この標本ではβ細胞が特に鮮やかに濃紫色に染まっている。
- 画面のほぼ中央部を1本の洞様血管が上下に走っており、その左右は 3 種類の腺細胞が不規則に混在する大小の細胞塊で満たされている。個々の細胞塊の間にも多数の洞様血管が存在している。
- 図 18-05 及び図 18-06 もこの標本の写真である。
- 脳下垂体前葉から分泌されるホルモンとして現在確実に判明しているのは、1 ）**成長ホルモン**（GH または STH）、2 ）**乳腺刺激ホルモン**（prolactin）、3 ）**甲状腺刺激ホルモン**（TSH）、4 ）**卵胞刺激ホルモン**（FSH）、5 ）**黄体形成ホルモン**（LH）、6 ）**副腎皮質刺激ホルモン**（ACTH）の 6 種類である。
- 1 ）成長ホルモン（GH または STH）は約 200 個のアミノ酸を含む分子量約 21,000 の蛋白質で、骨端軟骨に作用して身体の発育を促進し、また種々の代謝機能に調節的役割を果たしている。GH はα細胞のうちのオレンジGに染まる細胞から分泌される。
- 2 ）乳腺刺激ホルモン（prolactin）は約 200 個のアミノ酸からなる分子量約 25,000 の蛋白質で、乳腺に作用してその発育を促し、更に乳汁の分泌を起こさせる。Prolactin はα細胞のうちのアゾカルミンに染まる細胞から分泌される。
- 3 ）甲状腺刺激ホルモン（TSH）は分子量約25,000の糖蛋白で、甲状腺に作用してこれを肥大させ、甲状腺ホルモンの分泌を促す。TSH はβ細胞のうちのアルデヒドフクシンに染まる細胞から分泌される。（続く）

次へ

# 解説 - 18-04-2 脳下垂体. 前葉 1. ヒト. H-E染色. x 64.

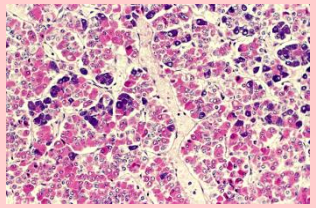

- 4 )卵胞刺激ホルモン(FSH)は分子量約 30,000 の水溶性の蛋白で、女では卵胞の発育を促し、男では曲精細管の発育を刺激する。
- 5 )黄体形成ホルモン(LH) は分子量約 26,000 の糖蛋白で、FSH の作用を受けて発育しつつある卵胞を完全に成熟させ、排卵後は黄体形成をおこさせる。男では精巣の間細胞を発育させ、男性ホルモンの分泌を促す。
- FSH と LH とは共に生殖腺(性腺)に作用するので、まとめて性腺刺激ホルモンと呼ぶ。従来 FSH と LH とは別々の細胞から分泌されると考えられてきたが、最近酵素抗体法によって両者が同一の細胞から分泌される可能性が示された。この細胞は β 細胞のうちでアルデヒドフクシンに染まらない細胞である。 (続く)
- 6 )副腎皮質刺激ホルモン(ACTH)は分子量約 4,500 のポリペプティドで、副腎皮質、特に束状帯及び網状帯に作用して、糖質コルティコイドの分泌を促す。ACTH を 分泌する細胞は、色素嫌性細胞に属する細胞で、最近酵素抗体法で確認されたところでは、不規則な星型の細胞であるが、PAS 反応で染色されず、通常の染色標本ではこれを同定することは不可能である。

# 解説 - 18-04-3 脳下垂体. 前葉 1. ヒト. H-E染色. x 64.

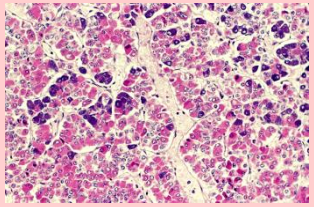

- 6 )副腎皮質刺激ホルモン(ACTH)は分子量約 4,500 のポリペプティドで、副腎皮質、特に束状帯及び網状帯に作用して、糖質コルティコイドの分泌を促す。ACTH を 分泌する細胞は、色素嫌性細胞に属する細胞で、最近酵素抗体法で確認されたところでは、不規則な星型の細胞であるが、PAS 反応で染色されず、通常の染色標本ではこれを同定することは不可能である。

**解説 -**　18-05 脳下垂体. 前葉 2. ヒト. H-E染色. H-E染色. x 160.

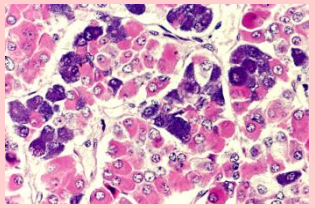

- これは図 18-04 の一部の拡大で、赤く染まったα細胞と濃い紫色に染まったβ細胞、及びどちらの色にも染まっていないγ細胞が明らかに識別できる。細胞塊の周囲及び内部には多数の洞様血管が認められる。

# 解説 - 18-06 脳下垂体. 前葉 3. ヒト. H-E染色. x 400.

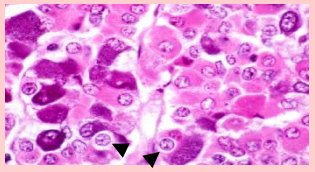

- これも図 18-04 と同じ標本であるが、撮影条件を変えたために、このような色調となった。この画面では 2 個の色素嫌性細胞（矢印）が明瞭に認められる。

# 解説 - 18-07 脳下垂体. 前葉 4 . ヒト. マッソン染色. x 25.

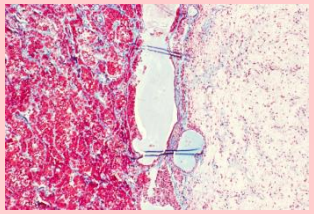

- これは死後 2.5 時間のヒトの脳下垂体を Zencker-Helly 液で固定し、これにマッソン（Masson）染色を施した標本である。これは死後時間が短いのと、強力な固定液で固定されているために、極めて美しい標本となっている。
- 画面の中央を上下に走る裂け目のような部分が中間部で、その左側が前葉、右側が後葉である。
- これは順天堂大学 浅見一羊名誉教授が作製された標本である。

# 解説 - 18-08 脳下垂体. 前葉 5 . ヒト.マッソン染色. x 160.

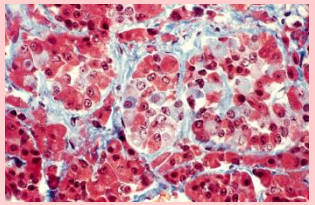

- 図 18-07 の標本の一部の拡大である。α細胞、β細胞、及びγ細胞が明瞭に識別できる。また結合組織繊維が青色に染まっているので、上皮細胞の細胞塊とそれを包む結合組織の関係もよく分かる。
- これは順天堂大学 浅見一羊名誉教授が作製された標本である。

**解説 -**　18-09 脳下垂体. 前葉 6 . ヒト.マッソン染色. x 400.

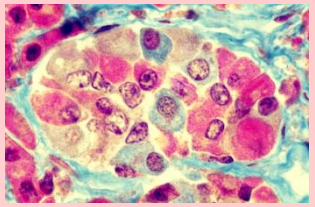

- 図 18-08 の中央部の細胞塊の強拡大である。ここには 青く染まった 4 個のβ細胞が明瞭であり、これと赤く染まったα細胞の他に、淡い紫褐色に染まったγ細胞が明らかに識別できる。　これは順天堂大学 浅見一羊名誉教授が作製された標本である。

# 解説 - 18-10 脳下垂体. 前葉 7 . サル. MG染色. x 64.

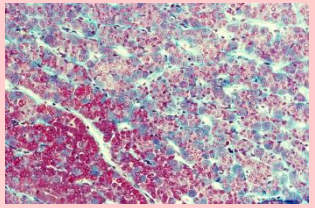

- これはオルト（Orth）液で還流固定したサルの脳下垂体前葉にマッソン・ゴールドナー（Masson-Goldner）染色を施した標本である。還流固定してあるので、洞様血管内の血液は洗い出されている。
- 画面の左下約 2/5 の範囲はα細胞が多い領域であり、画面の右上約 3/5 の範囲はβ細胞とγ細胞で満たされている。

**解説 -**　18-11 脳下垂体. 前葉 8 . サル. MG染色. x 160.

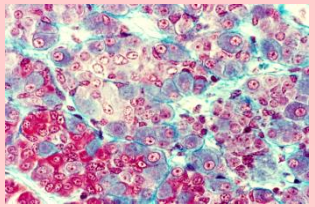

- 画面の左下部では赤く染まったα細胞の間に、青く染まったβ細胞が混在しているが、その右上に接する領域はβ細胞とγ細胞によって占められている。上皮細胞の細胞塊の周囲を包む膠原繊維及び洞様血管の外を縁取る膠原繊維（細網繊維）が、鮮やかな青緑色に染まっている。

**解説 -**　18-12 脳下垂体. 前葉 9 . サル. MG染色. x 160.

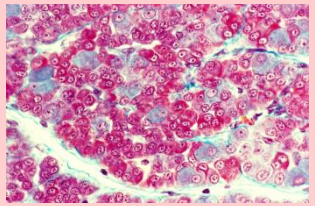

- これはα細胞が大部分を占める領域であるが、赤いα細胞の間に、β細胞が散在し、さらに右下部にはほとんど無色のγ細胞の小集団（矢印）が認められる。

**解説 -**　18-13 脳下垂体. 前葉１０. サル. MG染色. x 400.

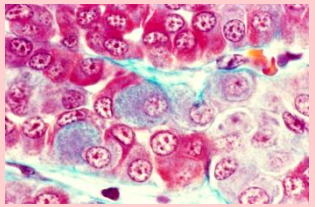

・　これは図 18-12 の右下部の強拡大で、α細胞、β細胞、及びγ細胞（矢印）のそれぞれの特徴がよく分かる。

**解説 -**　18-14 脳下垂体. 前葉 １１. サル. MG染色. x 400.

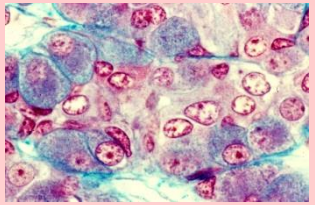

・　これはβ細胞とγ細胞からなる細胞集団の強拡大像である。

**解説 -**　18-15 脳下垂体. 前葉. 酵素抗体法. x 64.

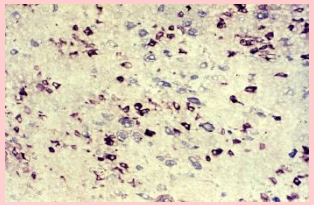

- これはラットの脳下垂体前葉に、Nakane の方法に従って酵素抗体法を実施した標本である。ACTH 細胞は濃い褐色に、LH 細胞は青紫色に染まっている。
- これは藤井繁樹博士が作製された標本である。

# 解説 - 18-16 脳下垂体. 後葉 1. ヒト. H-E染色. x 64.

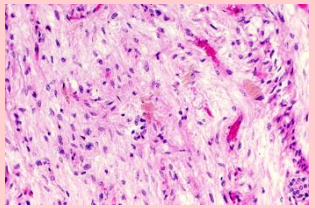

- 脳下垂体の後葉は無髄神経線維と神経膠細胞からなり、無髄神経線維は豊富に存在する毛細血管の周囲に小さなふくらみを作って終わっている。神経膠細胞は血管内皮細胞の核よりやや大きい程度の長楕円形の核を持つものから、比較的大きい類円形の核を持つものまであるが、それらの胞体は通常の染色標本では観察できない。神経膠細胞の中には黄褐色の顆粒で満たされた大きな胞体をもつものがあり（矢印）、以前はこれが後葉のホルモンを分泌する細胞であるとされ、後葉細胞（pituicytes）と呼ばれてきたが、1949 年に Bargmann 教授によって後葉の分泌機構が解明されて、この考えは否定された。
- H-E 染色では、下垂体後葉はこのように淡桃色に染まった無髄神経線維とその間に散在する神経膠細胞の核と毛細血管が認められるのみである。

# 解説 - 18-17 脳下垂体. 後葉 2. ヒト. H-E染色. x 160.

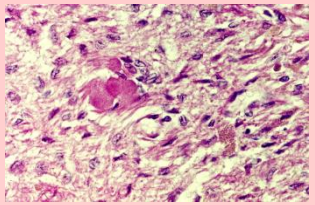

- 脳下垂体後葉にはエオジンに濃染する大小さまざまの球状物が認められ、ヘリング小体（Herring bodies）と呼ばれる。画面の中央やや左にヘリング小体の集団が見られる。矢印は後葉細胞である。

# 解説 - 18-18-1 脳下垂体の血管系と神経分泌

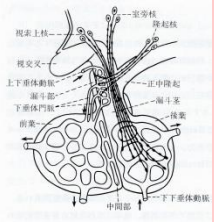


- 脳下垂体後葉から分泌されるホルモンは、互いに密接な関係を持つオキシトシン（oxytocin）とヴァゾプレッシン（vasopressin）の 2 つである。両者共に 8 個のアミノ酸を含む分子量約 1,000 のポリペプチドである。オキシトシンは分娩時に子宮の平滑筋を収縮させ、また授乳時には乳腺の筋上皮を収縮させて、射乳を起こさせる。ヴァゾプレッシンは小血管の壁の平滑筋を収縮させて血圧を上昇させ、また腎臓の遠位曲尿細管（介在部）に作用して、この部における水分の再吸収を促し、その結果として尿量を減少させ、これによって体内の水分の維持をはかっている。この作用からヴァゾプレッシンはしばしば抗利尿ホルモン（antidiuretic hormon, ADH）と呼ばれる。
- この 2 種類のホルモンは後葉において生産されるのではなくて、視床下部の視索上核（Nucl. supraopticus）と室旁核（Nucl. paraventricularis）の神経細胞の胞体内で作られ、その神経細胞の軸索の中を流れて後葉に運ばれ、ここに一時貯えられ、必要に応じて軸索の末端から血管内に放出されるのである。この現象を神経分泌（Neurosecretion）という。これは 1949 年に Bargmann 教授によって明らかにされた。
- 脳下垂体の血管系は特異である。前葉に分布する動脈は大脳動脈輪から出る上下垂体動脈で、これは前後の 2 枝に分れ、漏斗（正中隆起）の上端においてその前面と後面に進入し、正中隆起の中で洞様血管網（第一次毛細血管網）に分かれる。この毛細血管網はやがて数本の小静脈にまとまり、隆起部を貫いてその前面に現れ、下行して前葉の後上端部において前葉に進入し、再び洞様毛細血管網（第二次毛細血管網）に分かれて、前葉細胞が作る網工の網目を埋める。第二次毛細血管網は、結局、数本の静脈となって前葉を去り、周囲の脳硬膜内の静脈洞に注ぐ。正中隆起から出てきた数本の小静脈を下垂体門脈と言う。 （続く）
- 正中隆起内の第一次毛細血管網を取り巻いて、神経分泌物を含む神経終末が密に存在する。この神経終末は視床下部の諸核、なかんずく、灰白隆起にある隆起核（Nucl. tuberaris）の神経細胞の軸索の末端である。これらの神経細胞も神経分泌細胞で、その分泌物が正中隆起において血管内に放出されるのである。この分泌物は前葉の各種の細胞に作用して、その細胞のホルモン分泌を刺激するホルモン（放出ホルモン、RH）であり、また逆に前葉細胞のホルモン分泌を抑制するホルモン（放出抑制ホルモン、IH）である。

# 解説 - 18-18-2 脳下垂体の血管系と神経分泌

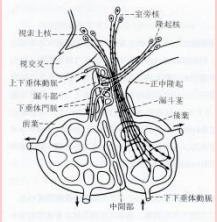


- 上下垂体動脈から流入した血液は、まず第一次毛細血管網において各種の RH や IH を受け取り、ついで下垂体門脈を経て前葉に入り、第二次毛細血管網において RH や IH によって刺激や抑制を受けた前葉細胞から分泌されるホルモンを受け取って、前葉を去り、全身の循環系に入るのである。このように正中隆起内の第一次毛細血管網は、視床下部の諸核が前葉の機能を支配するための重要な構造である。
- 後葉に分布する動脈は内頚動脈から直接出る下下垂体動脈で、これは後葉に入ると洞様毛細血管網に分かれる。この毛細血管網も結局数本の静脈となって後葉を去り、周囲の硬膜内静脈洞に注ぐ。（終り）
- この図は『図説組織学』（溝口史郎著　金原出版）より転載した。

# 解説 - 18-19 視床下部. 視索上核 1. イヌ. バルクマン染色. x 2.6.

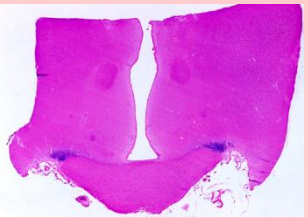

- これはイヌの間脳の前頭断面の全景で、Bargmann によるアルデヒドチオニン染色の後、ケルンエヒトロートで染めた標本である。神経分泌物質は濃青色に染まっている。ブアン液で固定、パラフィン包埋。
- 標本の下縁を形成しているのは視交差で、その左右両端の上の濃青色に染まった部分が視索上核である。画面の中央部を縦に貫いている空間は第三脳室である。

**解説 -**　18-20 視床下部. 視索上核 2. イヌ.バルクマン染色. x 25.

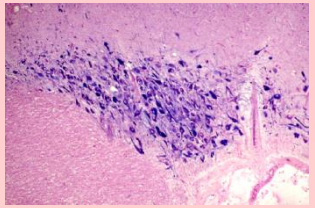

- これは図 18-19 の右側の視索上核である。画面の左下部は視索の上外側端部であり、その上外側に接して存在する神経分泌物質で満たされた神経細胞の集団が視索上核である。

**解説 -**　18-21 視床下部. 視索上核 3. イヌ.バルクマン染色. x 100.

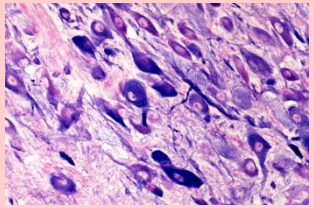

- これは図 18-20 の一部の強拡大である。ここに見られる神経細胞の胞体及び軸索は、程度の差こそあれ、神経分泌物質で満たされている。

**解説 -**　18-22 視床下部. 神経分泌神経細胞. イヌ. バルクマン染色. x 160.

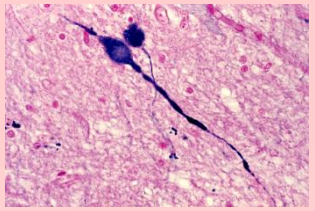

- これはイヌの視床下部、視索上核の隣接部に見られた 2 個の神経分泌細胞である。胞体も軸索も神経分泌物質で満たされている。

**解説 -**　18-23 脳下垂体後葉. 矢状断. イヌ. バルクマン染色. x 10.

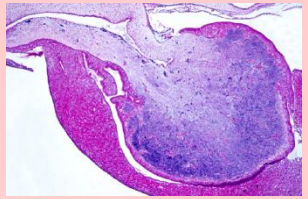

- これはイヌの脳下垂体の矢状断面である。画面の左上部から右方ついで右下方に伸びているのが漏斗で、その右下方に続く青く染まった部分が後葉である。後葉が青く染まっているのは神経分泌物質が貯まっているためである。この神経分泌物質は左上の漏斗茎を経て送られてくるので、その途中に点々と青く染まった神経分泌物質の貯留部が観察される。この後葉の拡大写真が図18-24 である。

**解説 -**　18-24 脳下垂体後葉. 神経分泌物質. イヌ.バルクマン染色.　x 160.

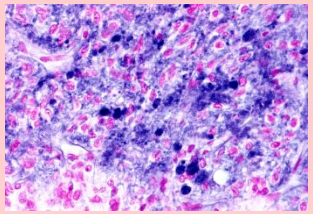

- これは図 18-23 の一部の強拡大である。神経分泌物質はこのように微細顆粒状のものから、青く濃染する大きな粒状のものまである。この大きな粒状のものが H-E 染色標本でヘリング小体と言われてきたものである。

**解説 -**　18-25 視床下部. 漏斗. イヌ. バルクマン染色. X 10.

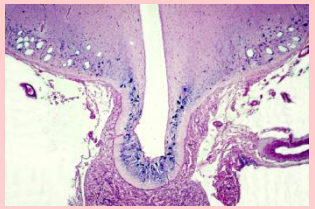

- これはイヌの視床下部の前頭断面である。画面中央の縦の空白部が第三脳室で、その下端の突出部が漏斗である。漏斗の底及び左右の壁の内部には多数の顆粒状の神経分泌物質が見られる。漏斗の左右に続く視床下部の下部には多数の血管による穴があいており、その周囲の実質内には多数の神経分泌物質が存在しているが、この部分が隆起核である。漏斗の左右及び下方に接しているのは、前葉及び漏斗部である。

# 解説 - 18-002 松果体

- 松果体は間脳の蓋板（第三脳室の天井）の後端部が後上方に向かって「ふくろ」状に突出することによって発生する扁平な卵形（長さ約 1cm、幅約 0.6cm、厚さ約 0.3cm）の充実性の器官で、その近位部には第三脳室の後上端部が松果陥凹として進入している。松果陥凹の上壁は手綱交連に続き、下壁をなす部分は後交連に続く。

**解説 -**　18-26　松果体. 矢状断全景. ヒト. H-E染色. x 6.4.

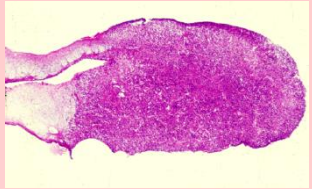

- これはヒトの松果体の矢状断面の全景である。図の左端から右方に進入している腔所が松果陥凹（矢印）で、その下壁を作っている白質は後交連である。松果体の表面は脳柔膜に包まれ、柔膜下の結合組織は血管を伴って各所で実質内に進入する。松果体の実質細胞は、神経細胞と発生の由来が同じ松果体細胞と、神経膠細胞とである。

## 解説 - 18-27 松果体細胞. ヒト. H-E染色. x 160.

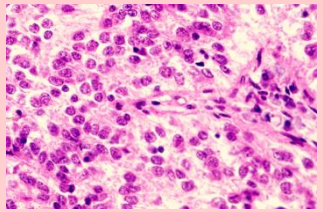

- 松果体細胞は 円柱形または不規則な多角形の細胞であるが、通常の H-E 染色標本ではその輪郭は明らかには認識できない。核は比較的大きく、球形または卵円形で、染色質が微細顆粒状で核内に分散しているので明るく見える。細胞質は豊富であるが、その輪郭は明らかでない。特別の鍍銀法（Rio-Hortega 法）によると、胞体の辺縁部から放射状に伸びる多数の細長い突起が染め出される。これらの突起の一部は小葉内で終わるが、他は小葉の周辺部の結合組織に達し、特に小血管（矢印）の周りに小さなふくらみを作って終わる。
- 神経膠細胞の核は松体果体細胞の核よりやや小さく、やや濃く染まる核を持ち、松果体細胞の間に散在するが、その細胞体は通常の染色標本では識別できない。

## 解説 - 18-28 松果体. 神経細胞. ヒト. H-E染色. x 160.

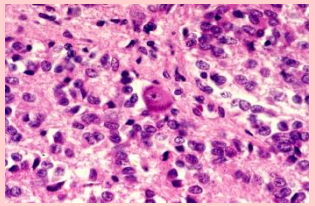

- 松果体の内部には、ここに見られるように神経細胞が少数散在している。
- 松果体の機能については、以前は生殖腺の早すぎる成熟を抑制する物質を生産していると考えられていたが、第二次世界大戦以降、この考えは否定された。少なくとも哺乳類では松果体は見るべき機能を持たない痕跡的器官であると考えられている。特にヒトにおける松果体の意義については、今日なお明らかでない。

**解説 -**　18-29 松果体. 脳砂. ヒト. H-E染色. X 64.

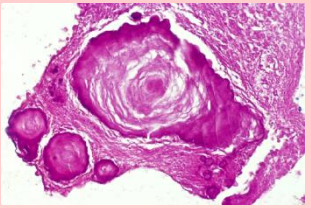

- 松果体は幼年期を過ぎると徐々に退行性変化を示し、松果体細胞が減少し、神経膠細胞や結合組織が増加する。また小葉内、小葉間結合組織及び繊維被膜内に、金平糖状の脳砂（acervulus）が出現する。これはカルシウム及びマグネシウムのリン酸塩を主成分とする沈着物で、年齢と共に増加するが、その意義は明らかでない。

# 解説 - 18-003 甲状腺

- 甲状腺は喉頭下部から気管の上部にわたって、その前面に付着する「蝶ネクタイ」のような形をした腺で、左右の両葉とその間を結ぶ峡部からできている。
- 甲状腺は発生の早期に、口腔底の内胚葉の前端部の正中線上から出発する甲状腺陥凹から発生する。

# 解説 - 18-30 甲状腺と上皮小体. 全景. ヒト. H-E染色. x 1.5.

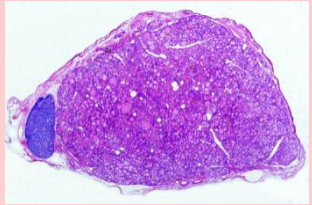

- これはヒトの甲状腺の断面で、その左端に付着している濃青色のものは上皮小体（副甲状腺）である。この標本は死後時間が短かく、固定が適切に行われたので、甲状腺からも上皮小体からも美しい組織像が得られた。

# 解説 - 18-31 甲状腺. 概観. ヒト. H-E染色. x 10.

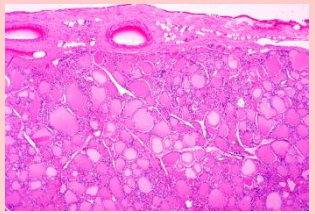

- これは図 18-30 の甲状腺の一部の弱拡大像である。甲状腺の表面は膠原繊維性被膜で被われ、この被膜の結合組織はいたるところで血管を伴って実質内に進入し、実質を多数の小葉に分ける。
- 甲状腺の実質は内胚葉性上皮に由来する大小様々の球形の小胞（follicles）によって形成されている。これらの小胞は単層の扁平ないし立方上皮で縁取られ、内腔はエオジンに均等に染まり、PAS 反応陽性のコロイドで満たされている。このコロイドは小胞上皮細胞の分泌物で、その主成分はサイログロブリンと呼ばれる分子量約 66万の糖蛋白である。小胞の周囲は密な毛細血管の網で取り囲まれている。

## 解説 - 18-32 甲状腺小胞. ヒト. H-E染色. x 100.

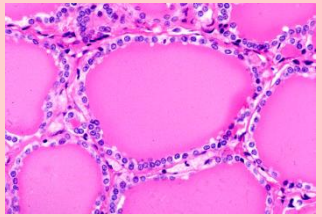

- これは図 18-31 の甲状腺の一部の強拡大像である。甲状腺小胞はこのように単層立方上皮で縁取られており、その内腔はエオジンで一様に濃染するコロイドで満たされている。普通に作ったヒトの甲状腺の標本では、死後変化として、上皮細胞とコロイドの間に多数の空胞が介在しているのであるが、この標本ではそのようなことがなく、美しい組織像を示している。小胞の周囲は多数の毛細血管で囲まれている。
- 甲状腺の組織像はこのように単純であるが、その機能は甚だ複雑で、それが解明されたのは比較的最近である。図 18-33 を見よ。

# 解説 - 18-33 甲状腺の分泌様式. 模式図

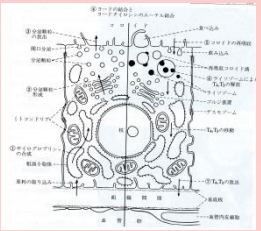

- 甲状腺ホルモンの分泌機構（大阪大学名誉教授 藤田尚男教授による）。
- 甲状腺の分泌機構は他の内分泌腺に類例を見ない特異なもので、その概要は以下の通りである。
- 甲状腺が分泌するホルモンはサイロキシン（thyroxine）で、化学的にはヨードが 4 個の 4 ヨードサイロニン（T-4）と、ヨードが 3 個の 3 ヨードサイロニン（T-3）を含むものである。T-4 もT-3 も、基本形は 2 個のタイロシン（tyrosine）がエーテル結合（-O-）をしたものである。この点で甲状腺ホルモンは他のペプチド結合の蛋白ホルモンとは根本的に異なっている。
- 甲状腺小胞を構築している小胞上皮細胞は、①まず粗面小胞体においてサイログロブリンの前段階の蛋白を作り、②ゴルジー装置においてこれに糖を加えてサイログロブリンとし、これを分泌顆粒の形に仕上げる。③この分泌顆粒は細胞の表面から開口分泌の形で小胞腔に放出される。④小胞腔の中でサイログロブリンの中のタイロシンにヨードが結合し、更にヨードの付いたタイロシン同士がエーテル結合する。⑤この状態になったサイログロブリンを含むコロイドを、小胞上皮細胞が飲み込み（pinocytosis）や食べ込み（phagocytosis）によって取り込む。取り込まれたコロイド滴（再吸収コロイド滴）は互いに融合して大きくなる。⑥ゴルジー装置で作られた加水分解酵素を含むライソゾームが再吸収コロイド滴に融合し、サイログロブリンを加水分解して、T-4 及び T-3 を開放する。⑦開放された T-4 及び T-3 は、小胞上皮細胞の基底面から放出され、狭い組織間隙を経て毛細血管またはリンパ管の中に入る。ただし、T-4 及び T-3 は電子顕微鏡下で可視化できないので、⑦の過程は今日なお補足できていない。脳下垂体から分泌される TSH は甲状腺の分泌機能を高めるが、これは特に⑤及び⑥の過程を亢進させることが知られている。
- この図は『図説組織学』（溝口史郎著　金原出版）より転載した。

**解説 -**　18-34　甲状腺. 旁小胞細胞. イヌ. H-E染色. x 160.

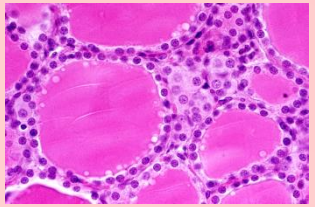

- イヌやネズミでは、小胞上皮の外側に接して、または小胞間に細胞塊を作って、別種の細胞が存在する。これは旁小胞細胞（parafollicular cells）と呼ばれる。これはこの図の中央やや右側に群れをなして存在する細胞で、小胞上皮細胞よりやや大きい類円形の胞体と、球形の明るい核を持ち、胞体は弱い塩基性好性を示す。
- この細胞の分泌物はカルシトニンと呼ばれるペプチドで、上皮小体ホルモンに拮抗して血中のカルシウムの量を低下させる。

**解説 -**　18-35　甲状腺. 旁小胞細胞. 鍍銀法. イヌ. x 160.

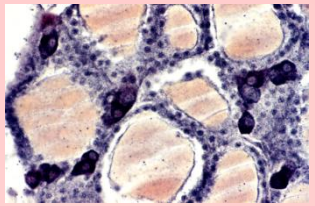

- イヌの甲状腺の切片に Davenport の鍍銀法を行うと、旁小胞細胞の胞体が特異的に黒く染まる。この図で明らかなように、この細胞と小胞上皮細胞とは明らかに別種類の細胞である。
- この旁小胞細胞がヒトの甲状腺に存在するかどうかについては、定説がない。多くの学者は否定的である。

# 解説 - 18-004 副甲状腺 （上皮小体）

・ 上皮小体は甲状腺の左右両葉の後面に付着している小豆大の小さな器官で、上下 2 対、合計 4 個存在する。

# 解説 - 18-36 上皮小体. ヒト. H-E染色. x 10.

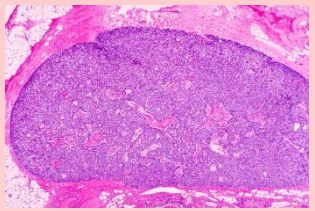

- これは図 18-30 の左端に付着していた上皮小体で、死後変化が軽微で、非常に美しい組織像が得られた。
- 上皮小体は表面を薄い結合組織被膜で包まれている。この被膜は血管を伴って実質内に進入するが、小葉の形成は著明ではない。実質細胞は内胚葉性上皮に由来する細胞で、細胞塊を作ったり、分岐・吻合する細胞索を作っている。またコロイドを含む小さな小胞を作ることもある。

# 解説 - 18-37-1 上皮小体. ヒト. H-E染色. x 130.

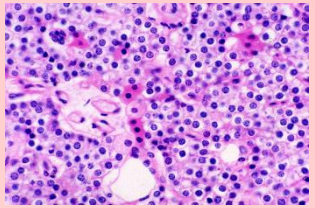

- これは図 18-36 の一部の強拡大で、非常に美しい標本である。
- 上皮小体の実質細胞は、ヒトでは主細胞と酸好性細胞の 2 種類に分けられる。
- **主細胞**(principal cells)は、直径 7～10μm の多角形の細胞で、直径 5～6μm の大きさの揃った球形の核の周囲に広狭様々の明るい細胞質をもっている。細胞質は H-E染色では殆ど染まらないか、ごく淡くエオジンに染まる。このような明調の胞体を持つ細胞に混じって、胞体がヘマトキシリンで紫色に淡染する暗調の細胞が少なからず認められる。この細胞はグリコーゲンを多量に含んでいる。明調の細胞も暗調の細胞も、胞体内に PAS 反応陽性で、鍍銀法で黒染する微細顆粒を含んでいる。
- **酸好性細胞**(oxyphilic cells)は、主細胞の間に単独ないし小集団を作って存在する、主細胞の 2～4 倍大の大きい細胞で、胞体がエオジンその他の酸性染料に濃染するのが特徴である。核はヘマトキシリンに濃染し、しばしば核濃縮の像を呈する。また酸好性細胞は 4～7 才で出現し、年齢と共に増加する。老人ではしばしば大きな細胞集団を形成する。このような事実から酸好性細胞は古くなった細胞と考えられてきた。しかし胞体がエオジンに濃染するのはミトコンドリアが多数存在することによるもので、この細胞を古くなった細胞と考えることは必ずしも適当でない。
- 上皮小体から分泌されるホルモンは、パラトルモン呼ばれる分子量約 9,000 のポリペプチドである。このホルモンは血液中のカルシウムイオンの量を維持・調節する作用を持つ。これはこのホルモンが骨の細胞、主として破骨細胞に作用して、カルシウム塩の吸収を促し、また腸におけるカルシウムの吸収および腎臓の尿細管におけるカルシウムの再吸収を促進することによって行われる。更にパラトルモンは尿細管における燐酸の再吸収を抑制して、血液中の燐酸の濃度を低下させる。上皮小体の機能低下は血中のカルシウムの量の低下をきたし、骨格筋の強縮(tetany)を引き起こす。
- この図では主細胞及び酸好性細胞の特徴が明瞭に示されている。画面の中央やや左側に多数の小血管を含む結合組織が見られる。(続く)

次へ

**解説 -**　18-37-2　上皮小体. ヒト. H-E染色. x 130.

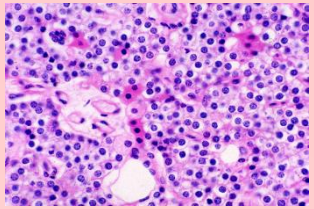

更にパラトルモンは尿細管における燐酸の再吸収を抑制して、血液中の燐酸の濃度を低下させる。上皮小体の機能低下は血中のカルシウムの量の低下をきたし、骨格筋の強縮（tetany）を引き起こす。

- この図では主細胞及び酸好性細胞の特徴が明瞭に示されている。画面の中央やや左側に多数の小血管を含む結合組織が見られる。（終り）

**解説 -**　18-38　上皮小体. ヒト. H-E染色. x 100.

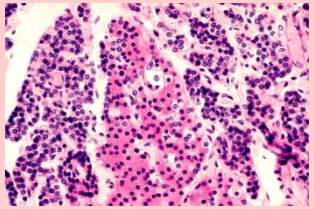

- これは 69 才の男性の上皮小体で、画面の中央に酸好性細胞の大きな集団が見られる。

# 解説 - 18-005 腎上体（副腎）

- 腎上体（副腎）は腎臓の上端の上に乗る扁平三角形の器官で、成人では左右約 5cm、上下約 3cm、厚さ数 mm である。腎上体は表面を膠原繊維性被膜（capsula fibrosa）で包まれ、更にその外を腎臓と共通の厚い脂肪組織性被膜（capsula adiposa）で包まれている。腎上体をその中央部を通る矢状断面で見ると、黄色い表層部（皮質、cortex）と、これに包まれた暗赤褐色の狭い中心部（髄質、medulla）が明らかに区別される。
- 皮質と髄質は異なった原基から発生する。皮質は腹腔後壁を縁取る中胚葉上皮から発生した中胚葉性器官であり、髄質は神経堤（neural crest）から発生する外胚葉性器官で、交感神経節と近縁の構造物である。

# 解説 - 18-39 腎上体 全景. ヒト. H-E染色. x 1.6.

- これはヒトの腎上体（副腎）の矢状断面の全景で、繊維性被膜、皮質（白抜きの矢印）、及び髄質が明らかに観察される。
- 腎上体（副腎）のホルモンは以下の通りである。
- 皮質からは 1 ) 糖質コルチコイド、2 ) 電解質コルチコイド、3 ) 男性ホルモンの 3 種類のホルモンが分泌される。これらは全てステロイドであり、男性ホルモン（androgen）以外のものは、コルチコイドまたはコルチコステロイドと総称される。
- 1 ) 糖質コルチコイドは、肝臓における糖の新生の促進、グリコーゲンの合成とその細胞内蓄積の促進、体細胞における蛋白合成の抑制と蛋白分解の促進、脂肪細胞内への脂質の蓄積と同時に脂肪細胞からの脂質の動員の促進など、様々の作用を持つ。また免疫細胞系に作用して、抗炎症作用や抗アレルギー作用を高める他、ストレスに対する抵抗力を強める作用を持つ。このホルモンの分泌は、脳下垂体の ACTH によって促進される。
- 2 ) 電解質コルチコイドは、腎臓に作用して Na の再吸収と K の排出を促進し、また細胞体内への Na の取り込みと K の排出の促進によって体内の電解質のバランスの維持に重要な役割を演じている。
- 髄質から分泌されるホルモンは、アドレナリンとノルアドレナリンの 2 種類のアミンである。
- アドレナリンは心拍数を増大させ、肝細胞からグルコースを放出させて血糖値を高める。また基礎代謝率を上昇させる。
- ノルアドレナリンは動脈系の末梢部に作用して平滑筋を収縮させ、血圧を上昇させる。髄質の中軸部を走る中心静脈や腎上体静脈が輪走平滑筋を欠いているのは、これに対応した構造と考えられる。

# 解説 - 18-40 腎上体. ヒト. H-E染色. x 25.

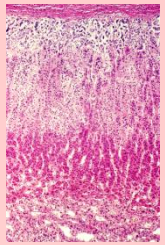

- これは図 18-39 の一部の拡大で、表面の繊維被膜から皮質の全層及び髄質の表層部に至るまでの範囲が示されている。
- 皮質は全体として見ると、被膜に対してほぼ直角に配列する甚だ多数の上皮細胞索からできており、細胞索と細胞索の間は、表面から深部に向って走る洞様毛細血管で埋められている。皮質は細胞の配列状態によって**球状帯**、**束状帯**、および**網状帯**の 3 層に分けられる。
- **球状帯**は、皮質の表層部で、皮質の厚さの 10～15% を占める薄い層で、円柱状の細胞が集まって不規則な球状の細胞塊を作ったり、「わらび」の新芽のような形のアーチを描く細胞索を作っている。球状帯の細胞は次の束状帯の細胞に比べると著明に小さく、特に細胞質が少ない。核は円形ないし楕円形で、比較的濃く染まる。細胞質は一般に明るく抜けて見えるが、適切に固定された標本では、ヘマトキシリンに淡染する。胞体内の脂肪滴は一般に甚だ少ない。
- **束状帯**は皮質の厚さの 70～80% を占める厚い層で、互いに平行に走る太い細胞索からなる。束状帯の細胞は 3 層のなかで最も大きく、直径 15～20μm の多角形で、集まって 1～2 細胞性の太い細胞索を作る。核は球形で比較的淡染する。細胞質は非常に豊富で、脂肪滴に満たされている。肉眼的に皮質が黄色に見えるのは、この脂肪の存在による。普通に作った標本では、途中の操作で脂肪が抜け落ちるので、束状帯の細胞の胞体は蜂巣状を呈し、残りの網状の細胞質はエオジンに淡染する。
- **網状帯**は、皮質の深部で、皮質の厚さの 10～20% を占め、分岐・吻合を繰り返す細胞索が作る網工からなる。束状帯から網状帯への以降は徐々で、明瞭な境界線を引くことはできない。網状帯の細胞は大小様々であるが、一般に束状帯の細胞よりやや小さく、また深部に進むにつれて次第に小さくなる。脂肪滴の含有量は束状帯の細胞より著明に少なく、細胞体はエオジンに濃染する。また胞体内に多量のリポフスチン顆粒を含む細胞が多く、これらでは核は核濃縮の像を呈する。網状帯から髄質への移行は突然起こる（矢印）。しかし両者の間に膠原繊維性の境界膜は認められない。

# 解説 - 18-41 腎上体. 球状帯と束状帯. ヒト. H-E染色. x 64.

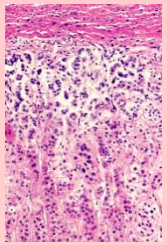

- これは図 18-40 の球状帯とその下方に続く束状帯である。上縁は繊維皮膜である。

**解説 -**　18-42　腎上体. 束状帯. ヒト. H-E染色. X 64.

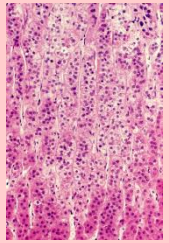

- これは図 18-40 の束状帯の拡大である。太い細胞索の間を洞様血管が埋めていることと、上皮細胞の胞体が蜂巣状を呈することがよく分かる。

# 解説 - 18-43 腎上体. 網状帯と髄質. ヒト. H-E染色. x 64.

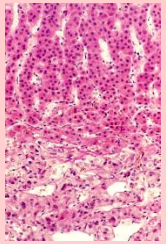

- これは図 18-40 の下方の網状帯から髄質へかけての部分の拡大である。網状帯では細胞索が細くなり、胞体内にリポフスチン顆粒を持つものが多数見られる。網状帯は突然髄質に移行するが、そこには結合組織による境界膜は認められない。
- **髄質**は神経堤に由来する、神経細胞と近縁の外胚葉性細胞からなる。髄質の細胞はやや大型（15 x 20μm ～20 x 30μm ）の多角形の細胞で、これらが集まって細胞塊や細胞索を作り、更に分岐・吻合を繰り返して、全体として目の粗い網工を形成している。この網目は内腔の甚だ広い洞様血管で埋められている。髄質の細胞はヘマトキシリンに比較的濃く染まる豊富な細胞質と、染色質が疎に分散した球形の核を持つ。新鮮な腎上体髄質を 6 価クロームイオンを含む固定液、例えはツェンカー液やオルト液で固定すると、髄質細胞の胞体内に黄褐色の微細顆粒が可視化される。この理由で髄質細胞はクロム親和性細胞と呼ばれる。適切に固定された標本で見ると、髄質細胞に重クロム酸カリによって強く黄褐色に呈色する細胞と、重クロム酸カリによる呈色が弱く、塩基性好性の著明な胞体を持つ細胞の 2 種類が識別される。前者はノルアドレナリンを、後者はアドレナリンを分泌する。以上のクロム親和性細胞に混じって、少数の交感神経細胞が、単独または小集団をつくって存在する。

**解説 -**　18-44　腎上体. 髄質　1 . ヒ ト. H-E染色. x 160.

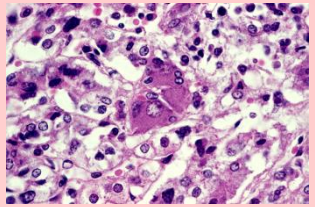

- これはヒトの腎上体髄質の一部の拡大である。画面の中央左側に 3 個の神経細胞が見られる。腎上体髄質はとりわけ死後変化が急速に進行するので、ヒトの腎上体髄質の美しい標本を作ることは容易でない。

# 解説 - 18-45 腎上体髄質. 中心静脈. ヒト. H-E染色. X 40.

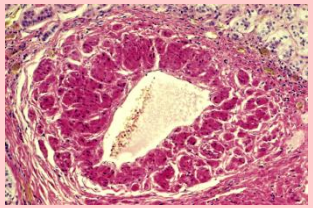

- これは腎上体（副腎）髄質の中軸部を縦走する中心静脈の横断面である。この静脈の壁は殆どすべて縦走平滑筋からなり、輪走平滑筋は殆ど見られない。

**解説 -**　18-46　腎上体. MG染色. ヒト. x 25.

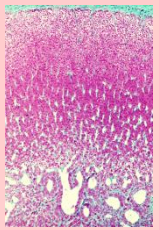

- これはヒトの腎上体の繊維被膜から髄質にわたる概観である。結合組織を緑色に染める MG 染色であるので、表面の繊維被膜から皮質に進入する結合組織繊維、皮質の上皮細胞索と接する類洞を縁取る結合組織繊維、及び髄質の細胞を取り巻き類洞を縁取る結合組織繊維が明らかに観察される。

**解説 -**　18-47 腎上体皮質. MG染色. ヒト. x 160.

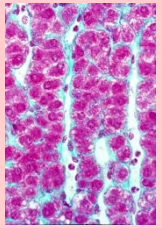

- これはヒトの腎上体の束状帯の拡大で、マッソン・ゴールドナー染色で結合組織繊維が緑色に染まっているので、上皮細胞索と上皮細胞索の間を埋めている洞様血管がよく分かる。

**解説 -**　18-48 腎上体. 髄質. ヒト. MG染色. x 80.

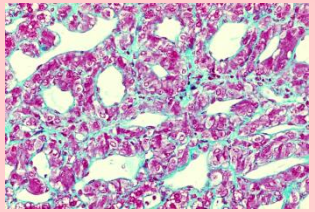

- これは図 18-46の腎上体髄質の標本である。この染色では結合組織繊維が緑色に染まっているので、髄質の細胞索が作る網工の網目を埋めている洞様血管がよく分かる。

**解説 -**　18-49 腎上体. ズダンブラック染色 1. サル. x 64.

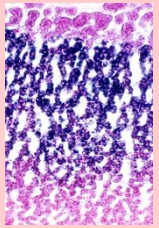

- これはフォルマリンで固定したサルの腎上体から凍結切片を作り、これをズダンブラックで染めたもので、ズダンブラックが束状帯の細胞に含まれる脂肪滴に溶け込んで、脂肪滴を青黒く染めている。

**解説 -**　18-50 腎上体.　ズダンブラック染色 2. サル. x 160.

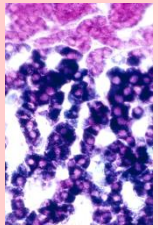

- これは図 18-49 の球状帯に続く束状帯の上部の拡大像で、球状帯の細胞の脂肪の含有量は少ないが、束状帯に移ると細胞体内の脂肪滴の量が急増し、細胞体は青黒く染まった脂肪滴で満たされている。

**解説 -**　18-51　腎上体. サル. H-E染色. x 25.

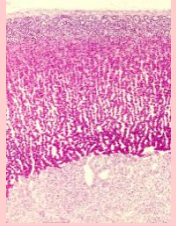

- これはサルの腎上体の標本で、SUSA液で固定したので組織の固定がよく、美しい組織像が得られた。
- 表面の繊維被膜から始まって、皮質の球状帯・束状帯・網状帯及び髄質の各部が美しい色調で観察される。

# 解説 - 18-52 腎上体. 球状帯と束状帯. サル. H-E染色. x 80.

- これは図 18-51 の球状帯と束状帯の拡大像である。

**解説 -**　18-53 腎上体. 網状帯と髄質. サル. H-E染色. x 80.

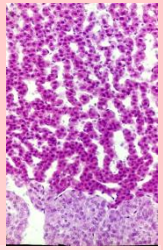

- これは図 18-51 の、束状帯の下部から網状帯を経て髄質までの部分で、特に髄質細胞の塩基性好性が明らかに観察される。また網状帯と髄質の移行が突然であること、及びそこに何ら結合組織性境界膜が存在しないことが明らかである。

# 解説 - 18-54 腎上体 髄質. サル. H-E染色. x 160.

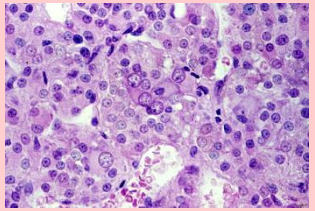

- これは図 18-51 の腎上体の髄質の強拡大である。この標本は 6 価クロームイオンを含む固定液で固定されたのではないから、クロム親和性細胞は黄褐色に呈色していない。細胞体は一般に塩基性好性を示し、ヘマトキシリンに染まっているが、塩基性好性の強い細胞と弱い細胞とが混在している。画面の中央部に数個の神経細胞が認められる
-

**解説 -**　18-55 腎上体 クローム親和性細胞. サル. MG染色. x 64.

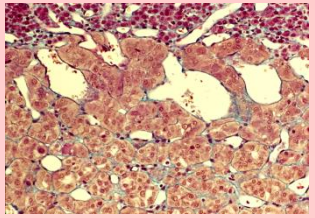

- これは重クロム酸カリを含む固定液を心臓から還流して固定したサルから採取した副腎の標本で、クローム親和性細胞が黄褐色に呈色している。画面の上部の赤褐色に染まっている細胞群は皮質の網状層の細胞である。この標本では毛細血管（類洞）が固定液で洗われて空虚になっている。