15
泌尿器系

15 泌尿器系 Menu

15 泌尿器系
15-001 腎臓
15-01 腎臓の前頭断模式図
15-02 腎葉全景. ヒト. MG染色. X 1.6.
15-03 腎皮質と髄質 ヒト. MG染色 X 3.0.
15-04 腎乳頭.ヒト. MG染色.X 3.0.
15-05 腎皮質２.ヒト. MG染色.X 10.
15-06 ネフロンの構造模式図
15-07 腎皮質３. 腎迷路と髄放線ヒト.マロリー・クロスモン染色. X 25.
15-08 腎皮質３. 腎迷路１. ヒト. マロリー・クロスモン染色. X 64.
15-09 腎皮質２. 腎迷路２. ヒト. MG染色. X 25.
15-10 腎小体１. ヒト. MG染色. X 100.
15-11 腎小体の構造模式図
15-12 腎小体１. 血管極１. ヒト. MG染色. X 250.
15-13 腎小体１. 尿管極１. ヒト. MG染色. X 250.
15-14 腎小体１. 血管糸球１. ヒト. MG染色. X 250.
15-15 糸球体の構造 模式図
15-16 腎皮質３腎小体２.ヒト. MG染色. X 50.
15-17 腎小体０２. ヒト. MG染色. X 100.
15-18 腎皮質４ 腎小体０３.ヒト.マロリー・クロスモン染色. X 80.
15-19 腎小体０４.ヒト.マロリー・クロスモン染色. X 160.
15-20 腎小体０５.緻密斑.ヒト. MG染色. X 100.
15-21 腎小体０６緻密斑２.ヒト. MG染色. X 100.
15-22 腎小体０７.ラット. エポン切片. トルイディンブルー染色. X 250.
15-23 主部の曲部、介在部、結合部 １. ヒト. MG染色. X 130.
15-24 主部の曲部、介在部、結合部 ２. ヒト. MG染色. X 330.
15-25 髄放線１.ヒト. MG染色. X 25.
15-26 髄放線２. ヒト. MG染色.X 160.
15-27 髄質の外帯外層１. ヒト. MG染色. X 25.
15-28 髄質の外帯外層２. ヒト. MG染色. X 160.
15-29 腎髄質外帯外層 ３. ヒト. MG染色. X 130.
15-30 髄質の外帯内層１. ヒト. MG染色. X 25.
15-31 髄質の外帯内層２. ヒト. MG染色. X 130.
15-32 髄質の内帯１. ヒト. MG染色. X 100.
15-33 髄質の内帯２. ヒト. MG染色. X 100.
15-34 髄質の内帯３. ヒト. MG染色. X 160.
15-35 腎乳頭の先端部 ヒト. MG染色.X 13.
15-36 腎乳頭１.ヒト. MG染色. X 65.
15-37 腎乳頭２. ヒト. MG染色. X 130.
15-38 腎乳頭 乳頭管の合流. ヒト. MG染色.X 40.
15-39 ヘンレのループの細い部分の反転部. ヒト. MG染色.X 64.
15-40 腎乳頭と腎杯の上皮の反転部. ヒト. MG染色. X 64.
15-002 尿管と膀胱
15-41 尿管 横断全景. ヒト. H-E染色. X 10.
15-42 尿管の上皮. ヒト. H-E染色X 64.
15-43 膀胱壁 概観. ヒト. H-E染色X 2.7.
15-44 膀胱の上皮. ヒト. H-E染色X 64.
15-45 陰茎. ヒト. H-E染色. X 0.85.
15-46 男性尿道. ヒト. H-E染色X 4.0.
15-47 女性尿道. ヒト. H-E染色X 4.0.

次へ

15-001
腎　臓

15-01 腎臓の前頭断 模式図　原図

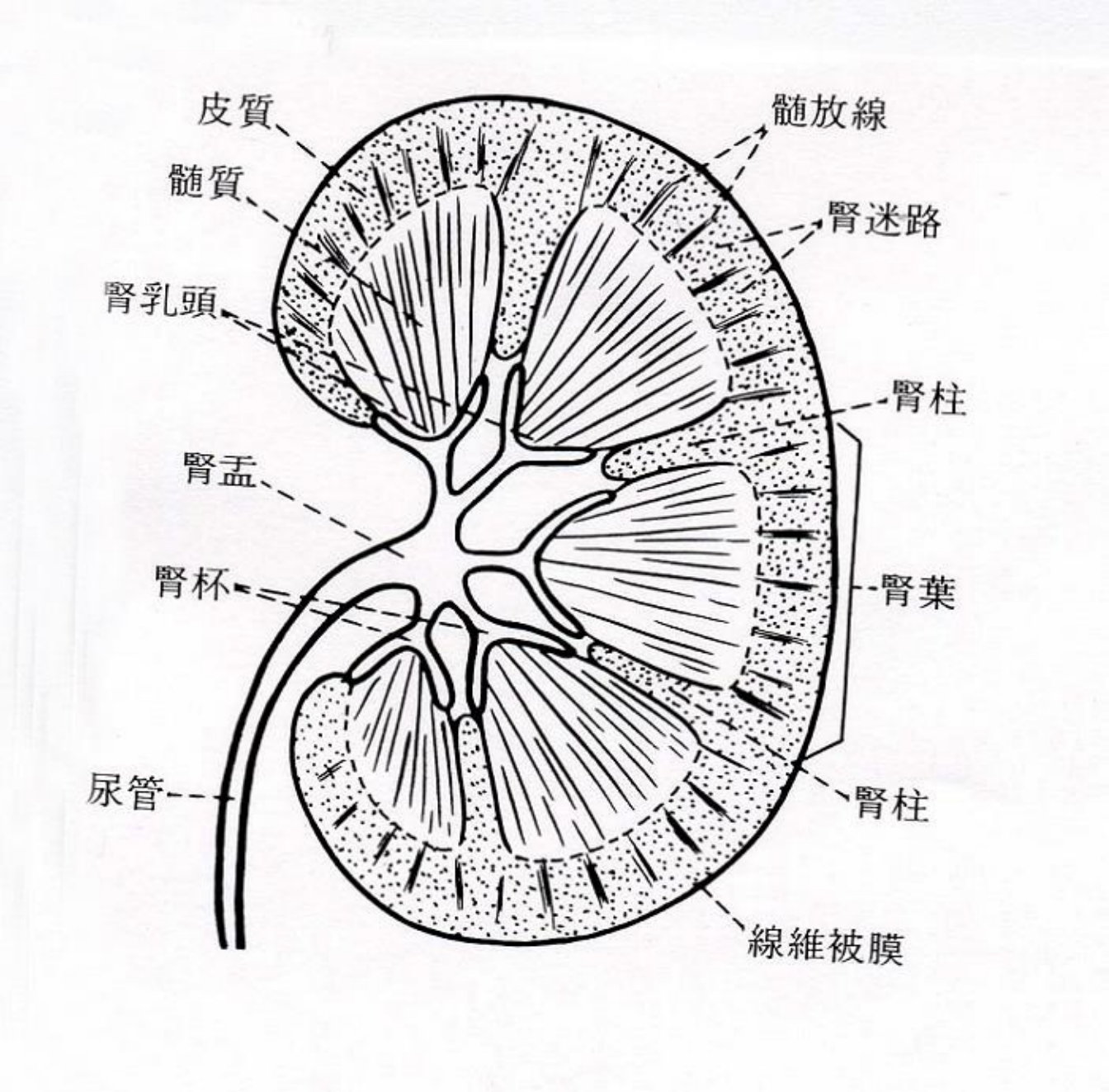

　泌尿器の主体をなすものは、脊柱の左右で腹膜の後に位置する左右 1 対の腎臓である。腎臓は内がわに凹面を向けた「そらまめ」形をしており、その凹面の中央部を腎門といい、ここから1 本の尿管が出、腎動脈と腎静脈が出入する。腎門の奥には周囲を腎臓の実質で囲まれた広い腔所があり、腎洞と呼ばれる。腎臓の構造を概観するには、腎臓の前後の厚みの中央部を通る前頭断面（この模式図）を見るのが便利である。

　腎臓の表面は膠原繊維性の繊維被膜包まれており、更にその外を脂肪組織性の被膜で包まれている。腎臓を前後の厚みの中央を通る前頭断面で見ると、暗赤褐色で微細顆粒状を呈する辺縁帯（皮質）と、その内がわにあって赤味に乏しく灰色を呈し、

（続きは解説へ）

15-02 腎葉全景. ヒト. MG染色. x 1.6.

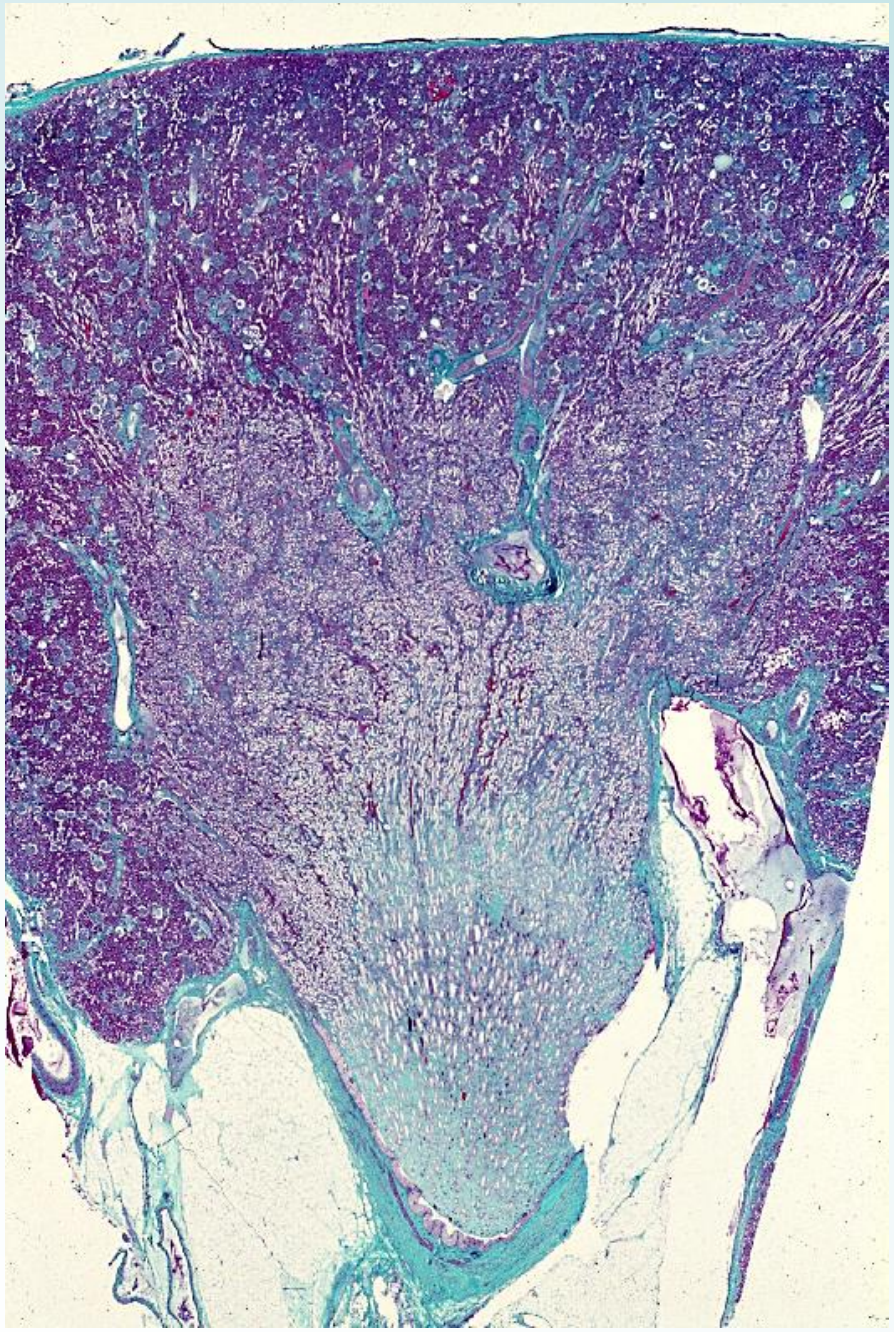

これはヒトの腎臓の一個の腎葉の全体（皮質の表面を被う繊維被膜から腎乳頭の先端部を被う腎杯まで）を概観する写真である。画面中央の緑色の円の中に弓状動脈の横断面がある。

この標本は急速な脱血によって死亡した人の死後 7 時間の死体から得られた組織塊を Bouin 液で固定したもので、組織の保存がよい。またマッソン・ゴールドナー（MG）染色で、結合組織成分がライトグリーンで緑色に染められているので、上皮性構造物と結合組織の識別が極めて容易である。以下図 15-03～図 15-05 も全てこの標本の写真である。

15-03 腎皮質と髄質 ヒト. MG染色　x 3.0.

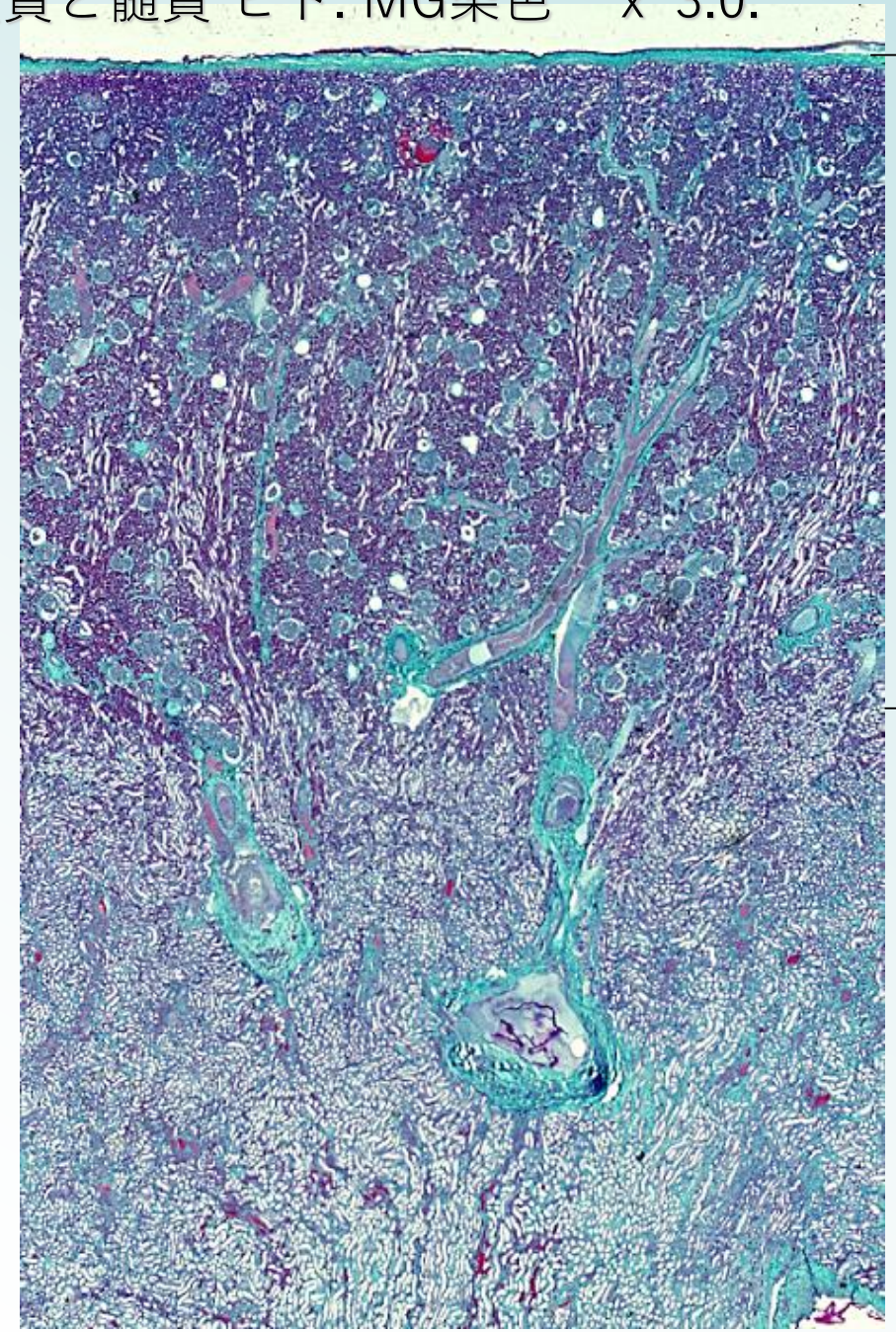

これは図 15-02 の腎皮質と髄質の外帯である。画面の上縁は繊維被膜であり、画面下部中央の緑色の円の中に見られる横断された血管は弓状動脈である。皮質は赤く染まった尿細管で満たされているために赤く見えるが、髄質には赤く染まる尿細管が少ないので、皮質に比べると赤みが淡い。

この図の皮質には上下方向に走る管の集団が 4 箇所見えるが、これが髄放線であり、髄放線と髄放線の間の領域が腎迷路である。腎迷路の中軸部を弓状動脈から出た放線動脈が貫いて状態が観察される。腎迷路の中に多数存在している円形の構造物が腎小体である。

15-04 腎乳頭.ヒト. MG染色. x 3.0.

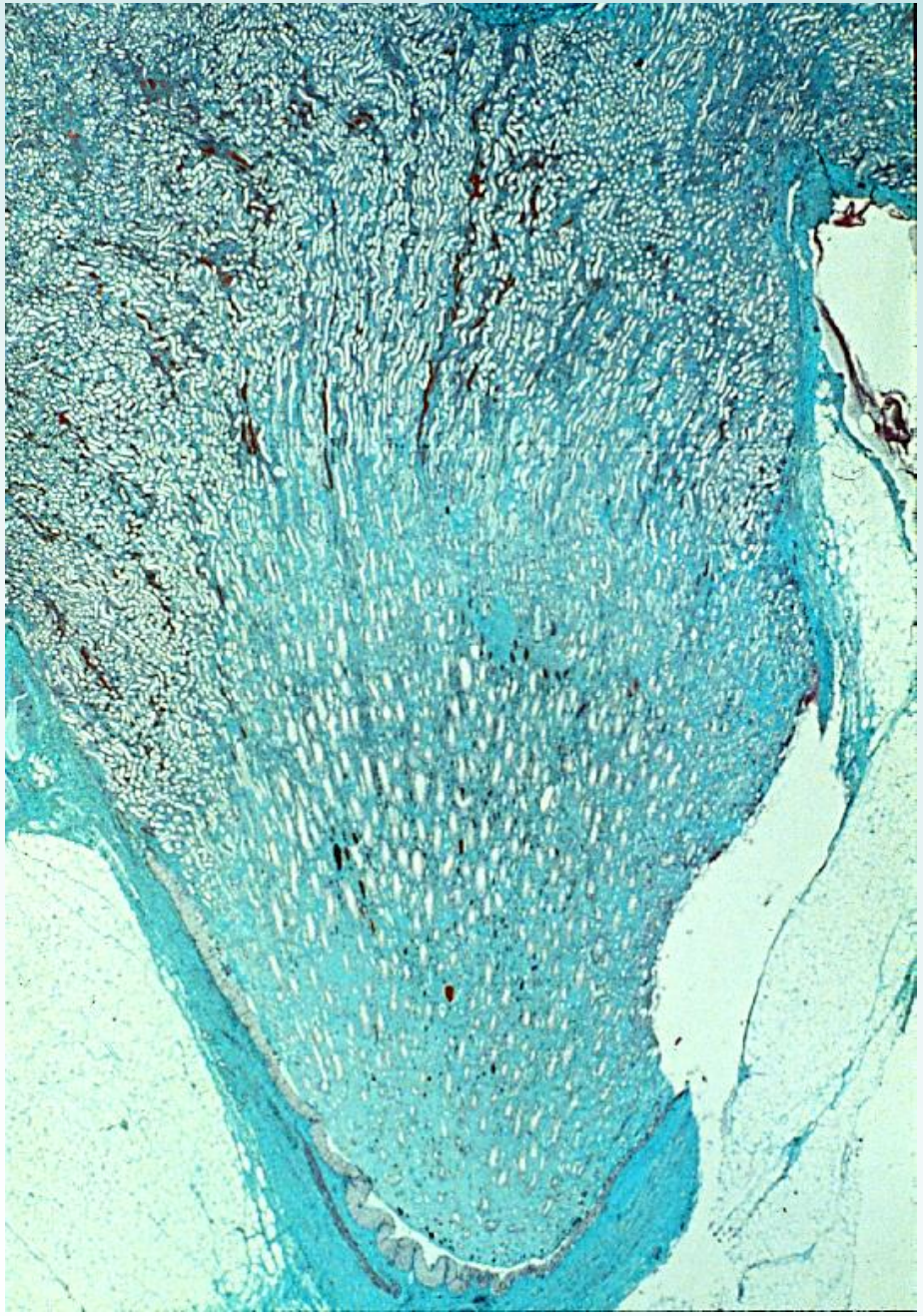

これは図 15-03 の下方に続く腎髄質から腎乳頭の先端までの写真である。この領域には赤く染まる尿細管が殆ど存在しないので、赤みが感じられない。図の中の赤い線条は赤血球で満たされた血管である。腎乳頭の先端を腎杯が包んでいる像が明らかである。

15-05 腎皮質 2. ヒト. MG染色. x 10.

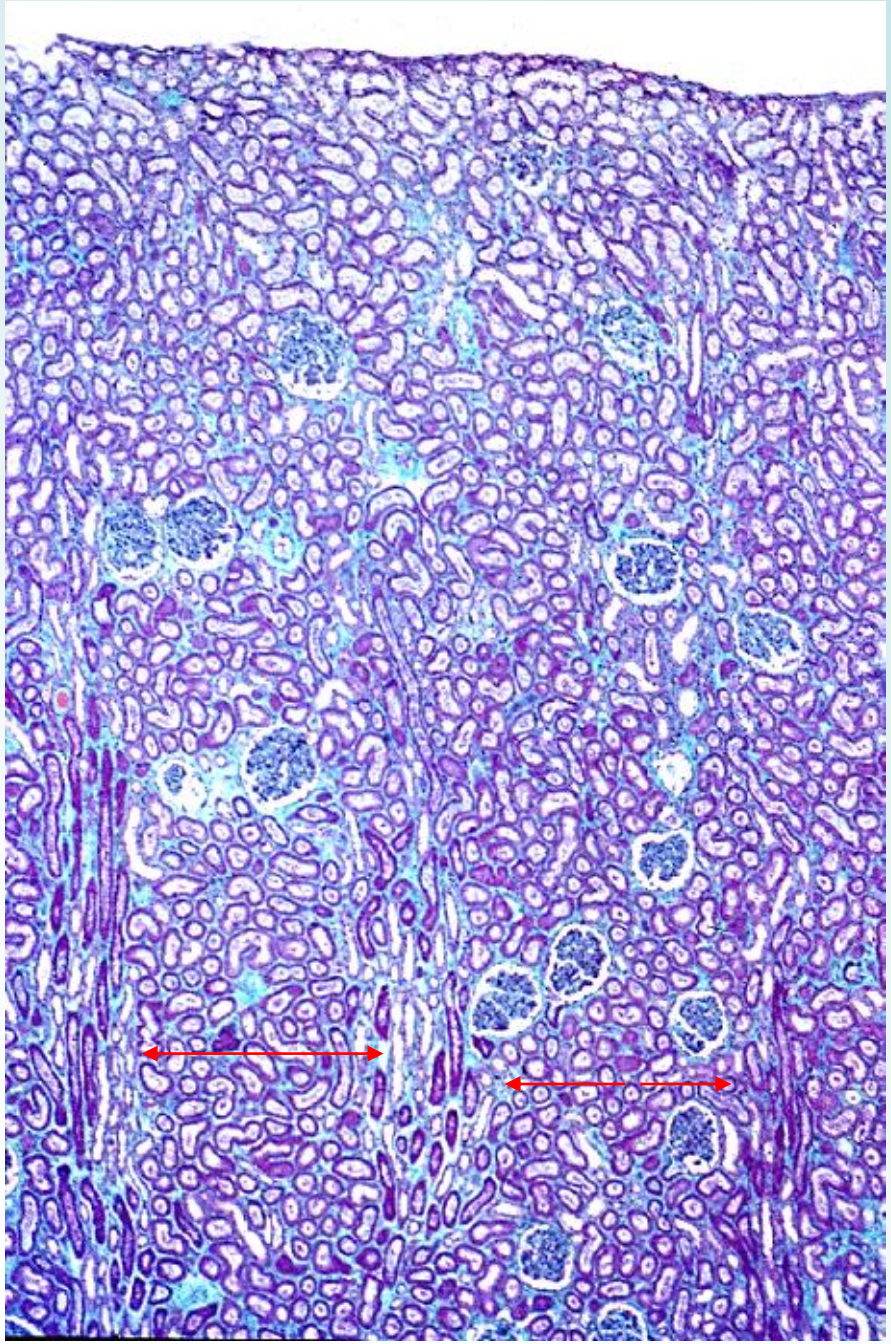

これは腎皮質の弱拡大の概観である。画面の中央と左右両端の近くに髄放線があり、それらの間の領域が腎迷路（赤矢印の範囲）である。この拡大になると、腎小体も腎迷路を埋め尽くしている尿細管の断面も、明らかに識別できる。

15-06 ネフロンの構造模式図 （原図）

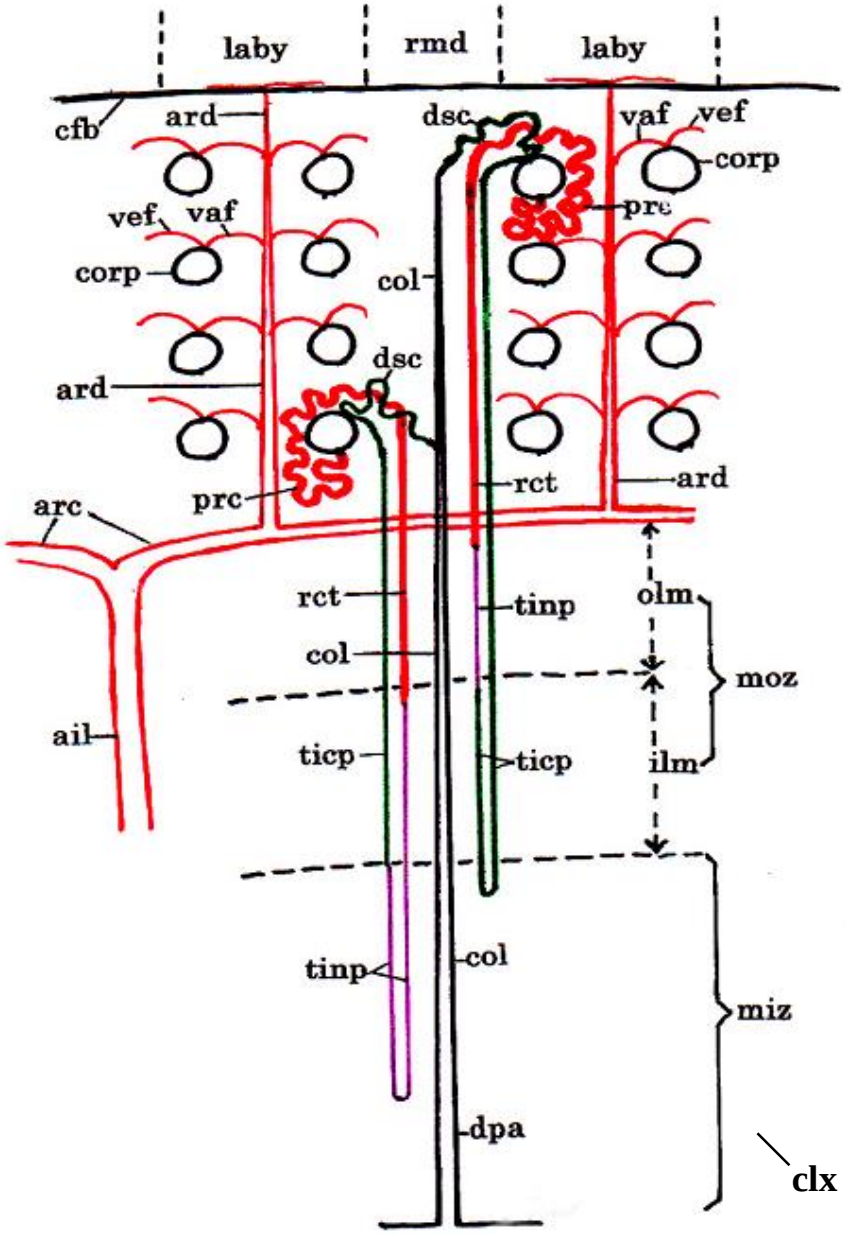

これはネフロンの構造を示す模式図である（原図）。

腎臓は尿を作る部分と、できた尿を腎杯に導く集合管（col）から成り立っている。尿を作る部分は、血液を濾過する装置である腎小体（corp）と、これから始まる 1 本の曲がりくった尿細管からなる。1 個の腎小体とこれに続く尿細管は、腎臓の構造上・機能上の単位で、ネフロン（腎単位）と呼ばれ、1 個の腎臓に100～300 万個存在する。

腹部大動脈の枝である腎動脈は腎臓内部の空洞（腎洞）において数本の葉間動脈（ail）に分かれ、各葉間動脈は腎葉と腎葉の間を腎臓の表面に向かって進み、皮質と髄質の境で、腎臓の表面に平行に走る数本の弓状動脈（arc）に分かれる。

（続きは解説へ）

15-07 腎皮質 3 腎迷路と髄放線 ヒト. マロリー・クロスモン染色. x 25.

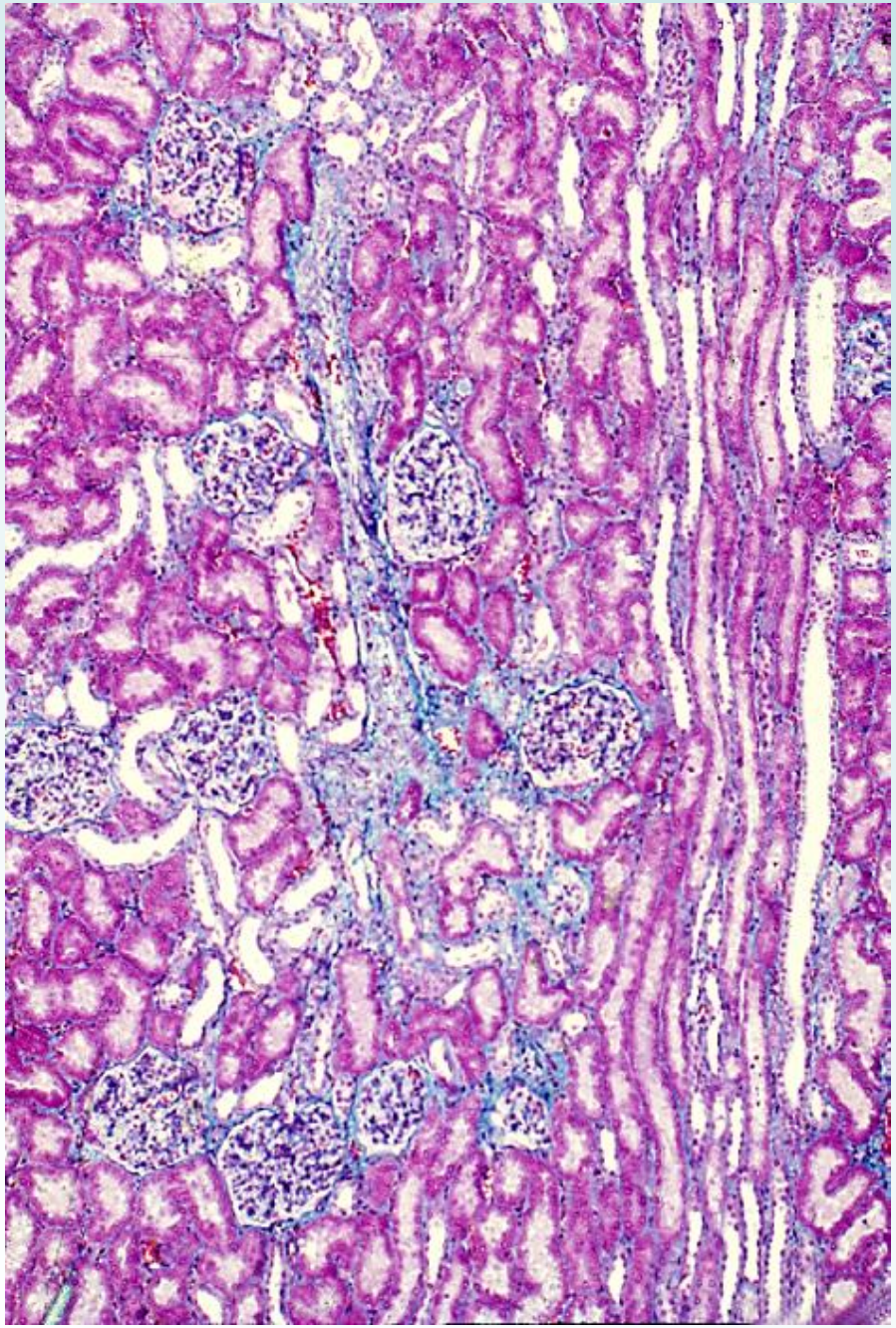

これは死後 40 分の 6 才の小児の腎臓をHelly の固定液で固定し、3μm の切片として、これにMallory-Crossmon 染色を施した標本で、結合組織成分がアニリンブルーで鮮やかな青色に染まっており、上皮性構造物との識別が容易である。この画面では、上方が皮質の表層、下方が皮質の深部である。

画面の右端部を占める、縦断された管の領域が髄放線であり、それより左側が腎迷路である。腎迷路の中軸部を 1 本の放線動脈が貫いており、これに多数の腎小体が付属する状態が明らかである。放線動脈及び腎小体の周りは尿細管の断面で埋め尽くされているが、ここに見られるのは、大部分が主部の曲部（近位曲尿細管）と介在部（遠位曲尿細管）である。

これは順天堂大学 浅見一羊名誉教授作製の標本である。

15-08 腎皮質 4. 腎迷路 1. ヒト. マロリー・クロスモン染色. x 64.

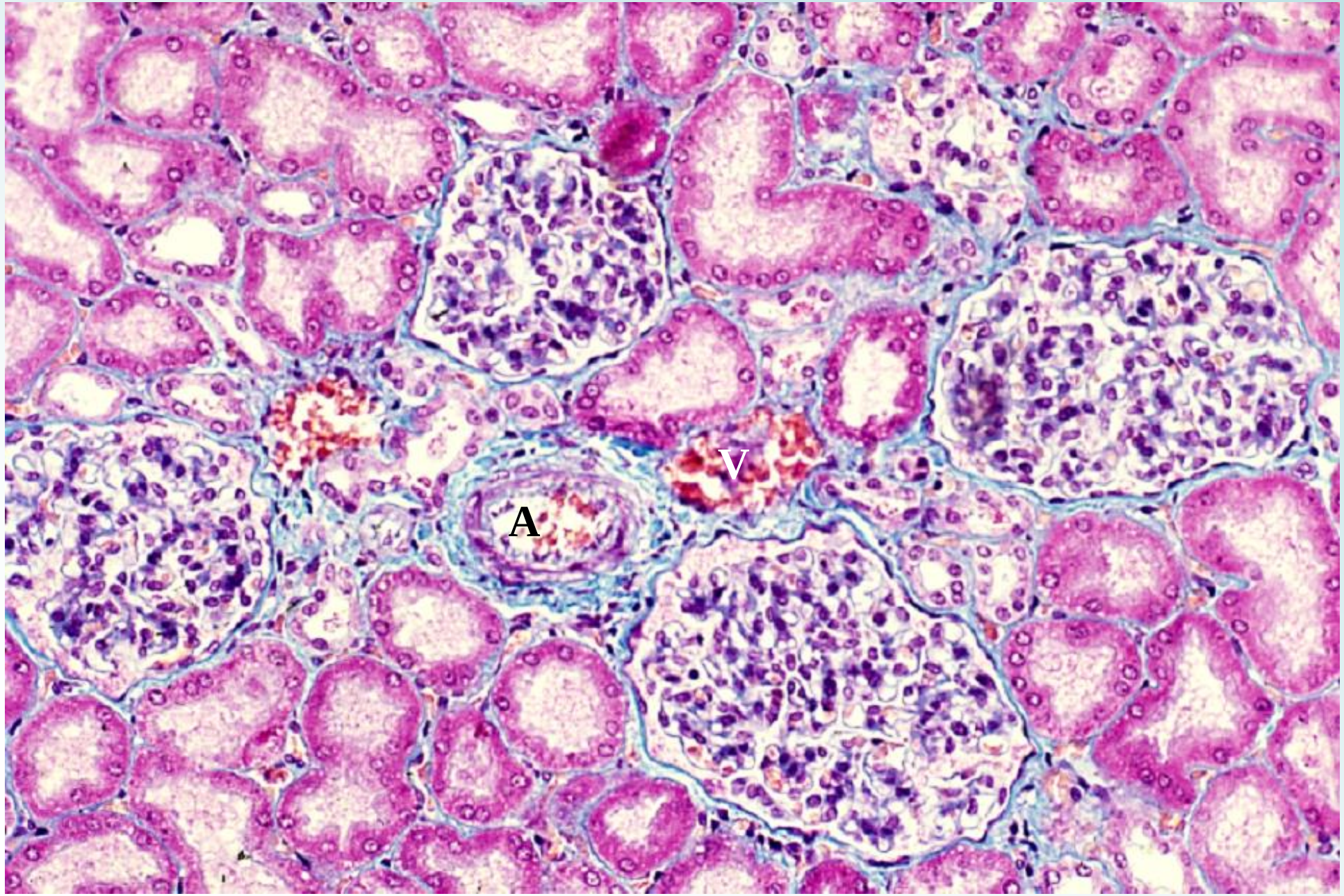

これは図 15-07と同じ標本の腎迷路の横断面である。画面の中央に放線動脈(A)と放線静脈(V)が並んでおり、この放線動脈に付属する 4 個の腎小体が上下左右に位置している。これらの構造物を取り巻いて画面を埋めているのは、尿細管の断面であるが、その大部分は濃赤色に染まった主部の曲部(近位曲尿細管)である。これに混じって少数の介在部(遠位曲尿細管)と結合部(集合管の起始部)が認められる。

これは順天堂大学 浅見一羊名誉教授作製の標本である。

15-09 腎皮質 5. 腎迷路 2. ヒト. MG染色. x 25.

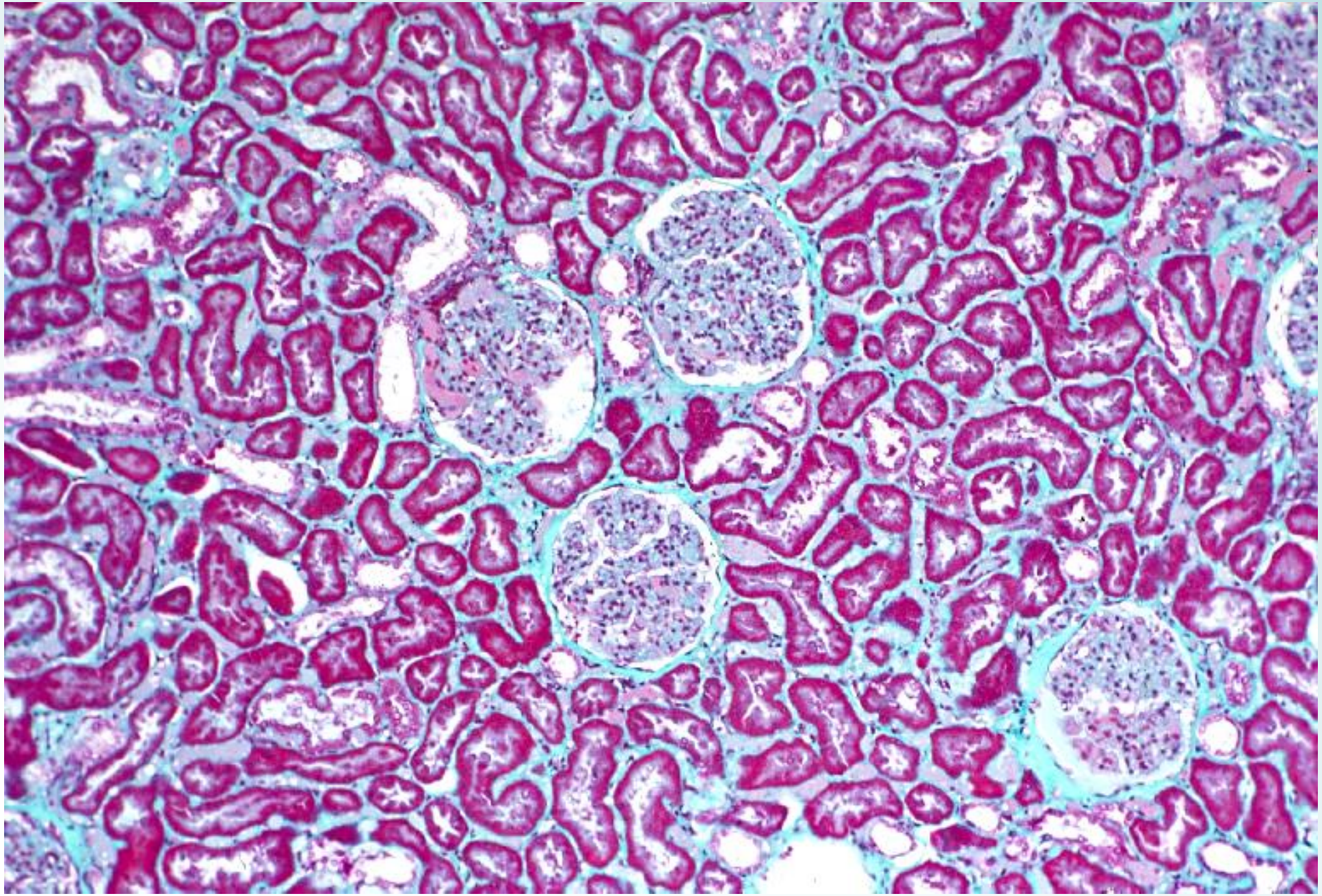

これは図 15-02～図 15-05 と同じ標本の腎迷路である。画面中央に 3 個の腎小体がかたまって見られる。上方の 2 個では腎小体の一側に接して緻密斑（macula densa）が観察される。

腎小体から始まった尿細管の主部（近位曲尿細管）は、自分が出発した腎小体の周囲を強く迂曲しながら取り囲み（主部の曲部）、次第に髄放線に近づき、髄放線に入って髄放線の中を腎乳頭に向かって走る主部の直部となる。

この画面でも腎小体の周囲は主部の曲部の断面で埋められている。主部の曲部の上皮細胞の胞体は強い酸性好性を示し、この標本では真っ赤に染まっており、また自由表面には著明な刷子縁を具えている。

（続きは解説へ）

15-10 腎小体の構造模式図　（原図）

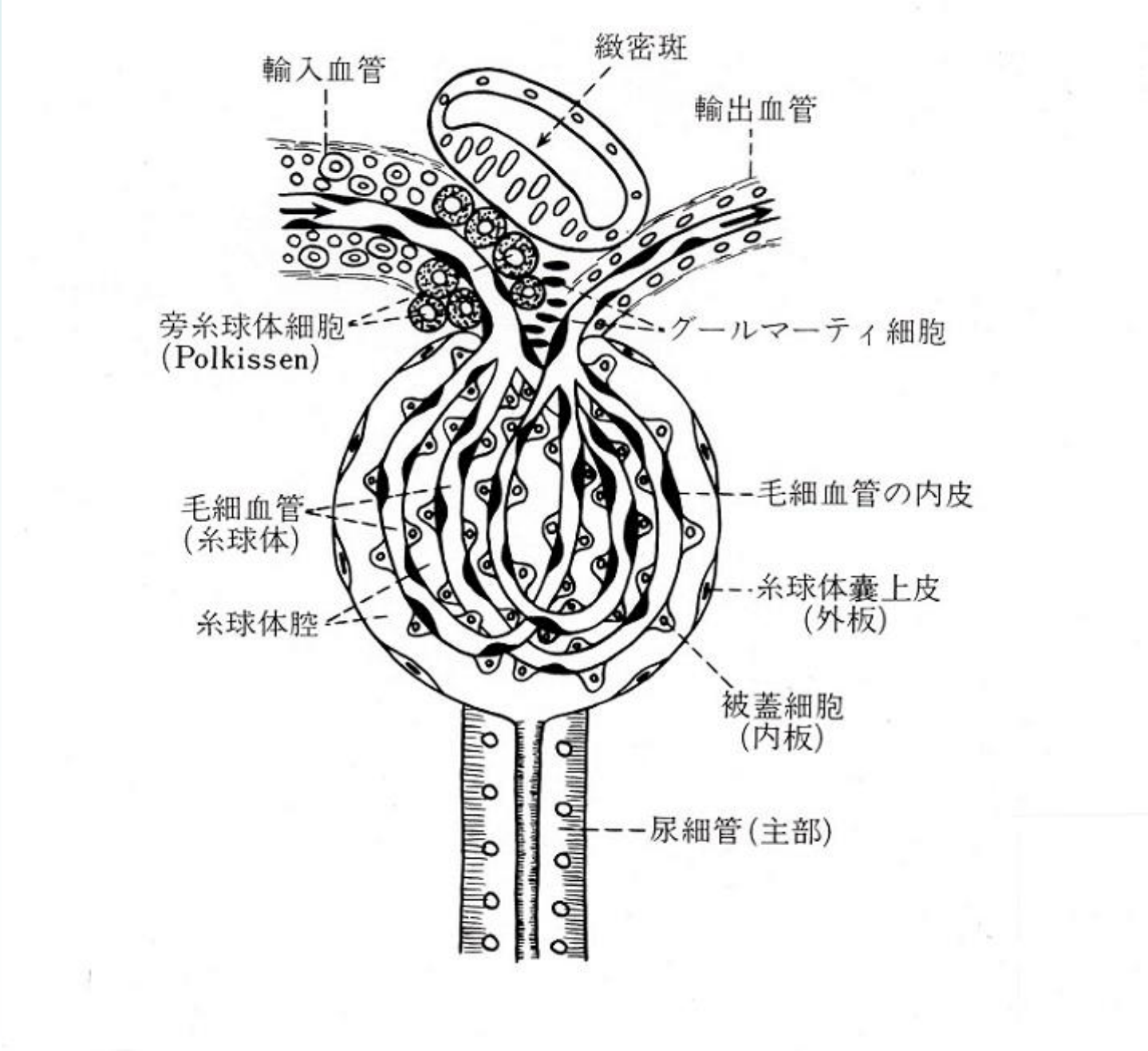

これは腎小体の構造を示す模式図である(原図)。

腎小体は直径 200～300 μm の球状の構造物で、輸入細動脈が枝分かれして作る糸玉状の毛細血管の集団(血管糸球)と、これを包む二重壁の球状の袋(糸球体嚢)とからなる。輸入細動脈は腎小体の一方の極において腎小体に入り、これに隣接する場所から輸出細動脈となって腎小体を出る。この極を血管極という。血管極に対向する極からは尿細管が始まるので、この極を尿管極という。輸入細動脈は腎小体に入ると直ちに数本ないし十数本の毛細血管に分かれる。これらはそれぞれループを描いて全体として血管糸球を作った後、再び 1 本に纏まって輸出細動脈となって腎小体を去る。

血管糸球(glomerulus)を構成する個々の毛細血管の外表面は、

(続きは解説へ)

15-11 腎小体 1ヒトMG染色. x 100.

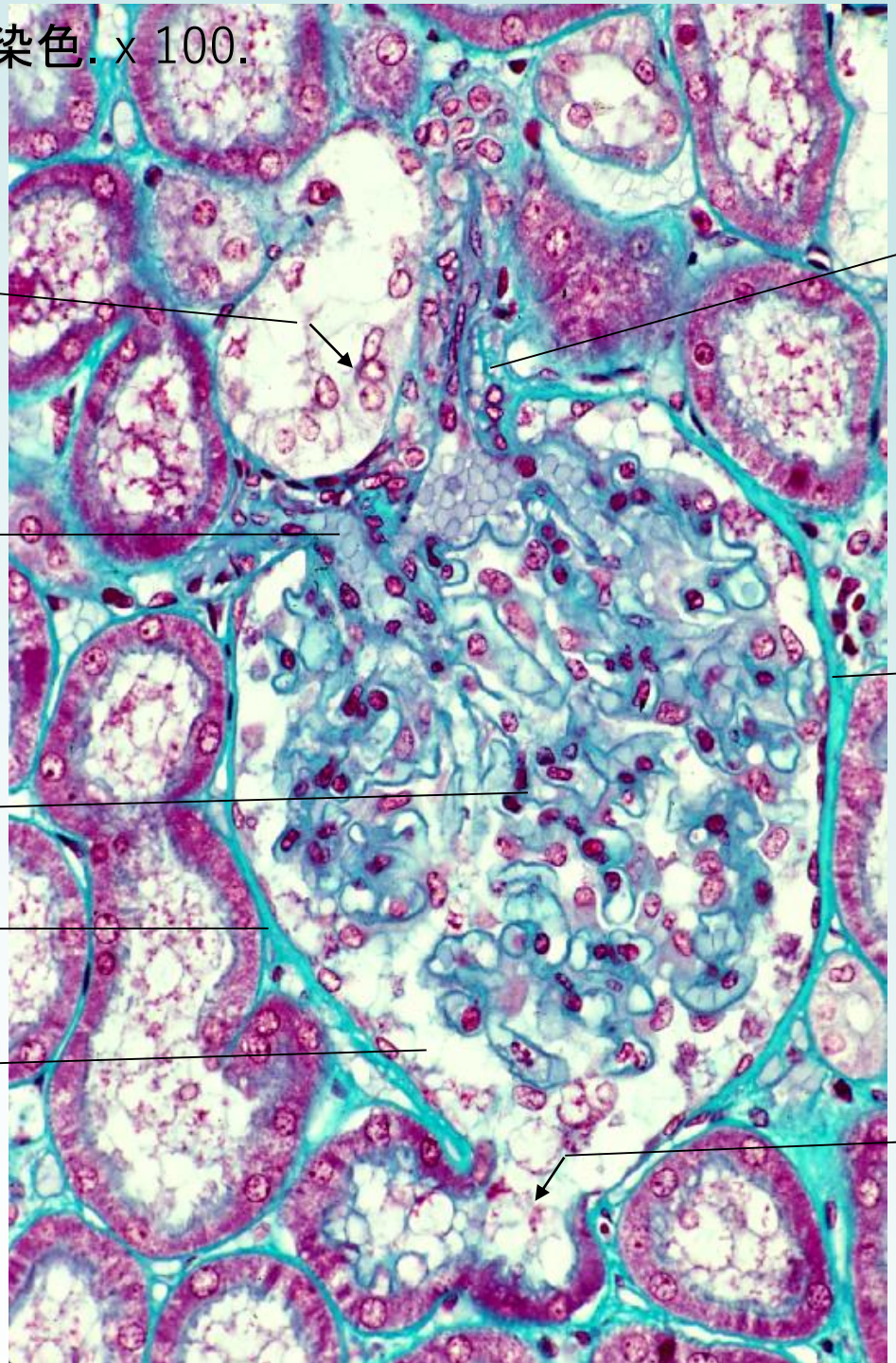

これは輸入細動脈・輸出細動脈・糸球体・尿管極の全てが完備している腎小体の写真である。

腎小体は直径 200～300μm の球状の構造物で、輸入細動脈(vas afferens)が枝分かれしてつくる糸玉状の毛細血管の集団(血管糸球 glomerulus)と、これを包む二重壁の球状の袋(糸球体嚢 capsula glomeruli または Bowman 嚢)からできている。

画面の中央上部から下方に進んできた輸入細動脈(vas afferens)は糸球体嚢に入ると直ちに十数本の毛細血管に分かれて血管糸球を形成する。この血管糸球の毛細血管は U 字形のループを描いて反転し、輸入細動脈の進入部の左側で一本にまとまって、輸出細動脈(vas efferens)として糸球体を去る。輸出細動脈の壁には平滑筋細胞は見られない。

(続きは解説へ)

15-12 腎小体 1 -1. 血管極 . ヒト. MG染色. x 250.

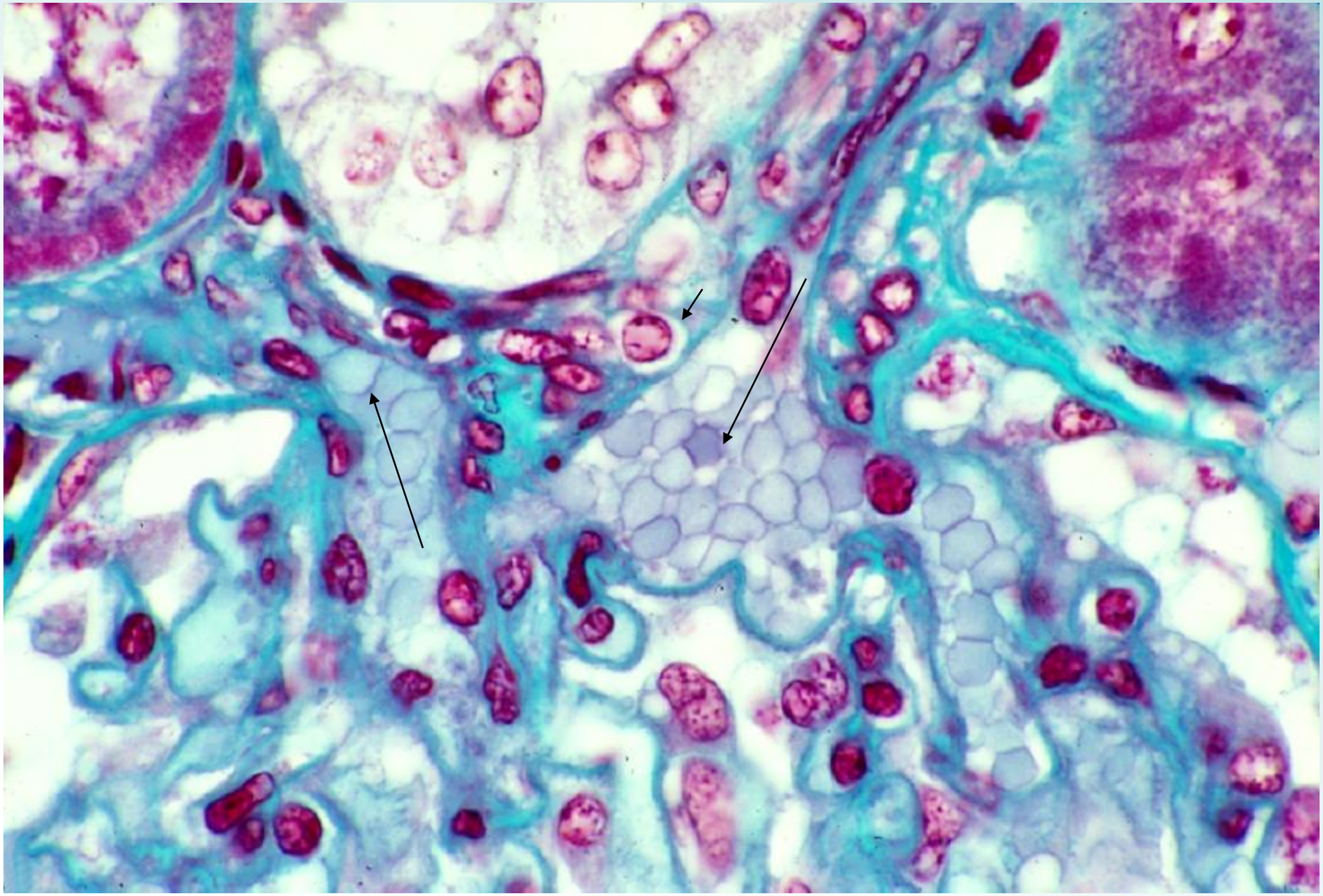

これは図 15-11 の腎小体の血管極の拡大である。画面の右上から左下方に進んできた輸入細動脈は、腎小体に入ると直ちに毛細血管に分かれる。この図で毛細血管の中を満たしている六角形のものは、ヘモグロビンの抜けた赤血球である。輸入細動脈の壁には内皮細胞の核と平滑筋細胞の核とが認められる。輸入細動脈が毛細血管に変わった部分の左上に接している水様透明の胞体を持つ円形の細胞（短い矢印）が傍糸球体細胞である。

輸入細動脈の進入部の左に接しているのが輸出細動脈で、これには内皮細胞の核は認められるが、その外に平滑筋細胞の核は認められない。

（続きは解説へ）

15-13 腎小体 1 -2. 尿管極 . ヒト. MG染色. x 250.

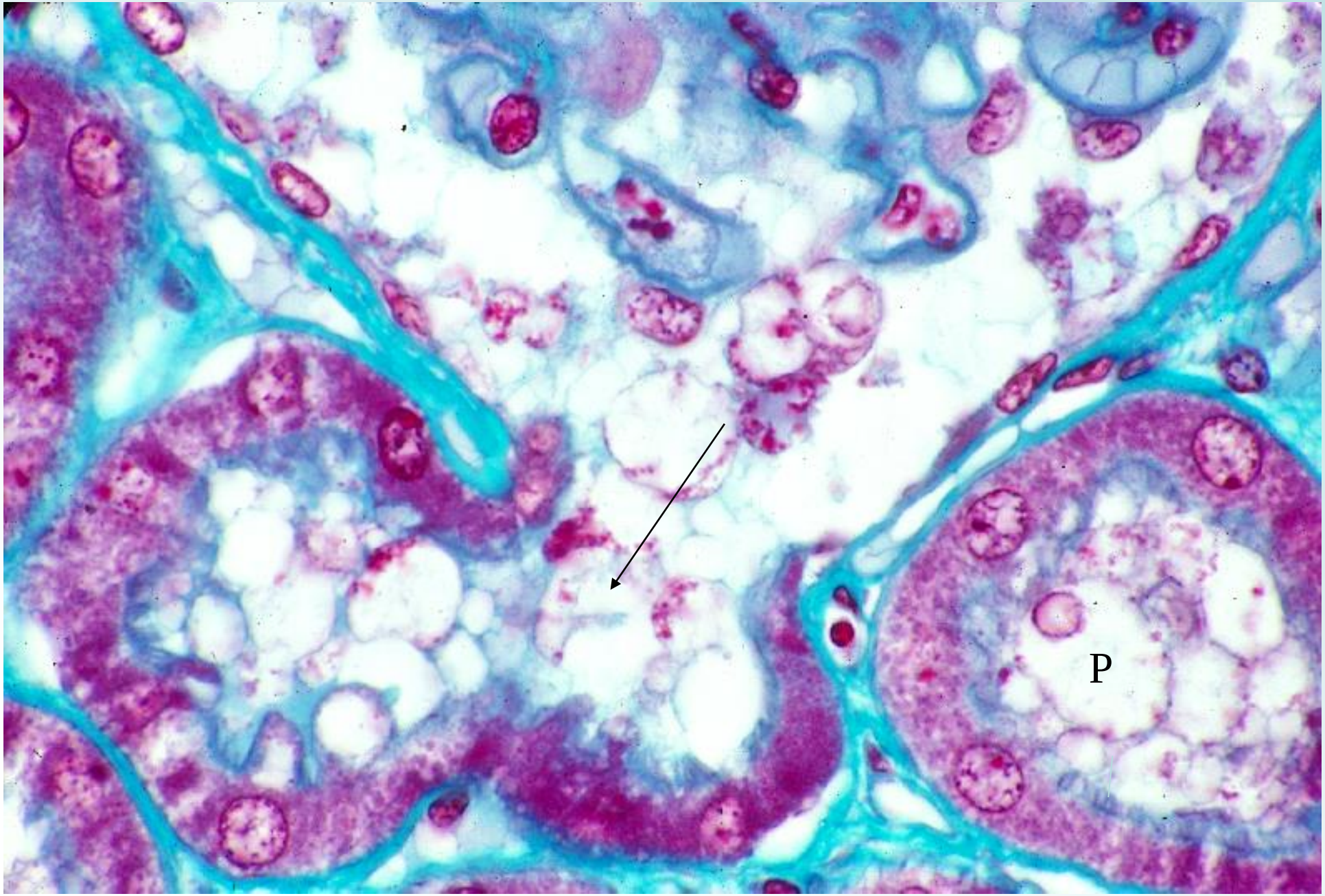

これは図 15-12 の腎小体の尿管極である。画面の右上方及び左上方から糸球体嚢の内面を被ってきた単層扁平上皮である糸球体嚢上皮は、画面中央部において突然単層円柱上皮である尿細管主部の細胞に移行する。この上皮細胞の胞体は酸性染料に濃染し、自由表面には著明な微絨毛を具えている。この微絨毛を特に刷子縁という。

画面の右下部を占める管も主部(P)で、これでは刷子縁が特に著明である。刷子縁が緑色を帯びているのは、刷子縁を被っている粘液多糖類が緑色に染まるためである。

画面上部を占めているのは血管糸球の下端部で、これと糸球体嚢上皮の間の空間が糸球体腔(Bowman 腔)である。毛細血管の外面に付着している 3 個の被蓋細胞が明瞭に認められる。

15-14 腎小体 1 -3. 血管糸球 . ヒト. MG染色. x 250.

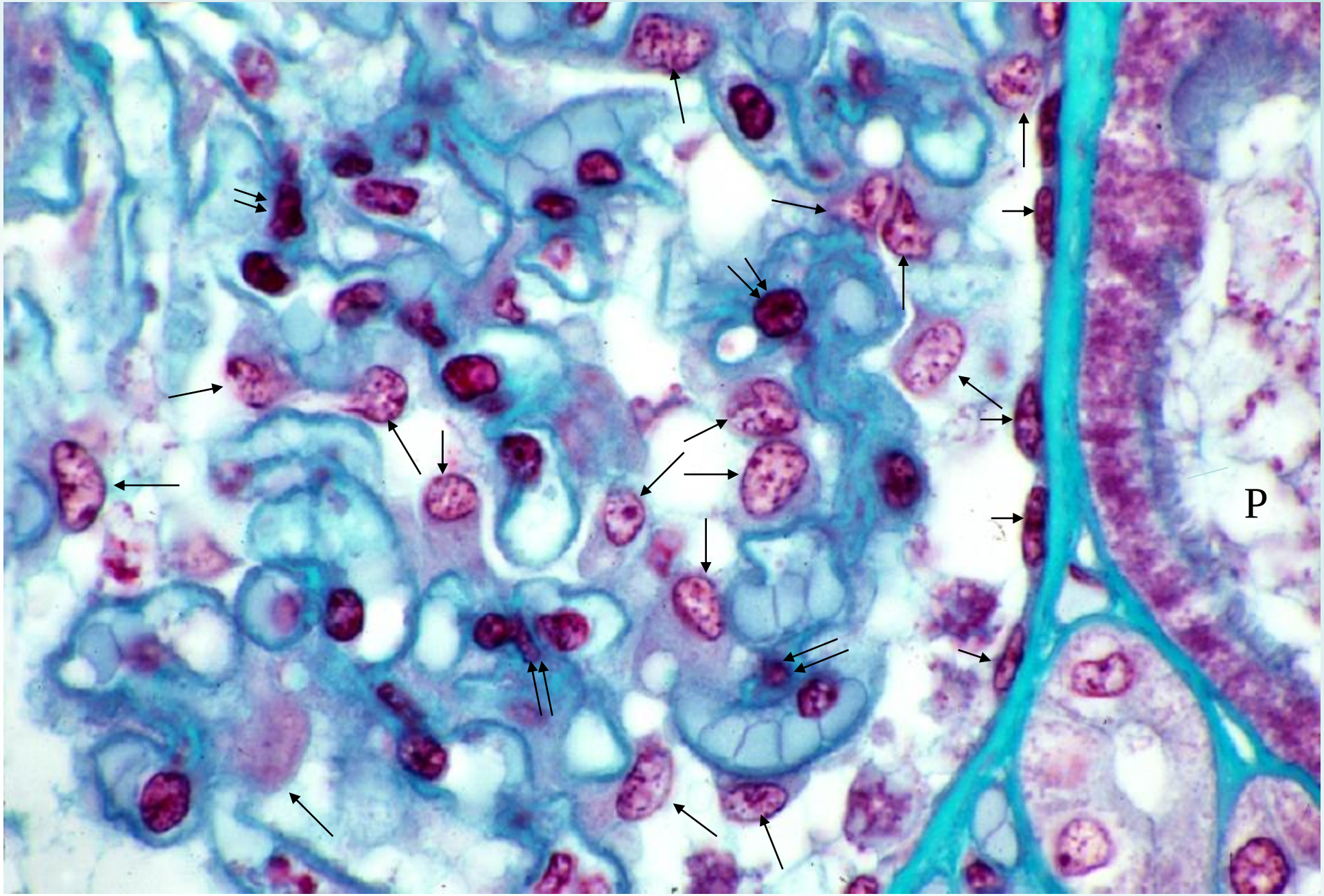

これは図 15-11 の腎小体の血管糸球の拡大である。この標本では、ここに見るように、血管糸球の内皮細胞の核、メザンギウム細胞の核、被蓋細胞の核及び胞体、並びに糸球体嚢上皮の核などを、明瞭に識別できる。

画面の右側約 1/4 のところを上から下左方に走っている濃い緑色の線は、糸球体嚢の膠原繊維性の皮膜であり、その左側に付着している小さい扁平な核が糸球体嚢上皮細胞の核（短い矢印）である。

被蓋細胞は毛細血管の外面に密着している細胞で、核を含む胞体は糸球体腔に突隆している（長い矢印）。この標本では核だけでなく、淡紫色に染まった胞体も明瞭に認められる。

（続きは解説へ）

15-15 糸球体の構造 模式図

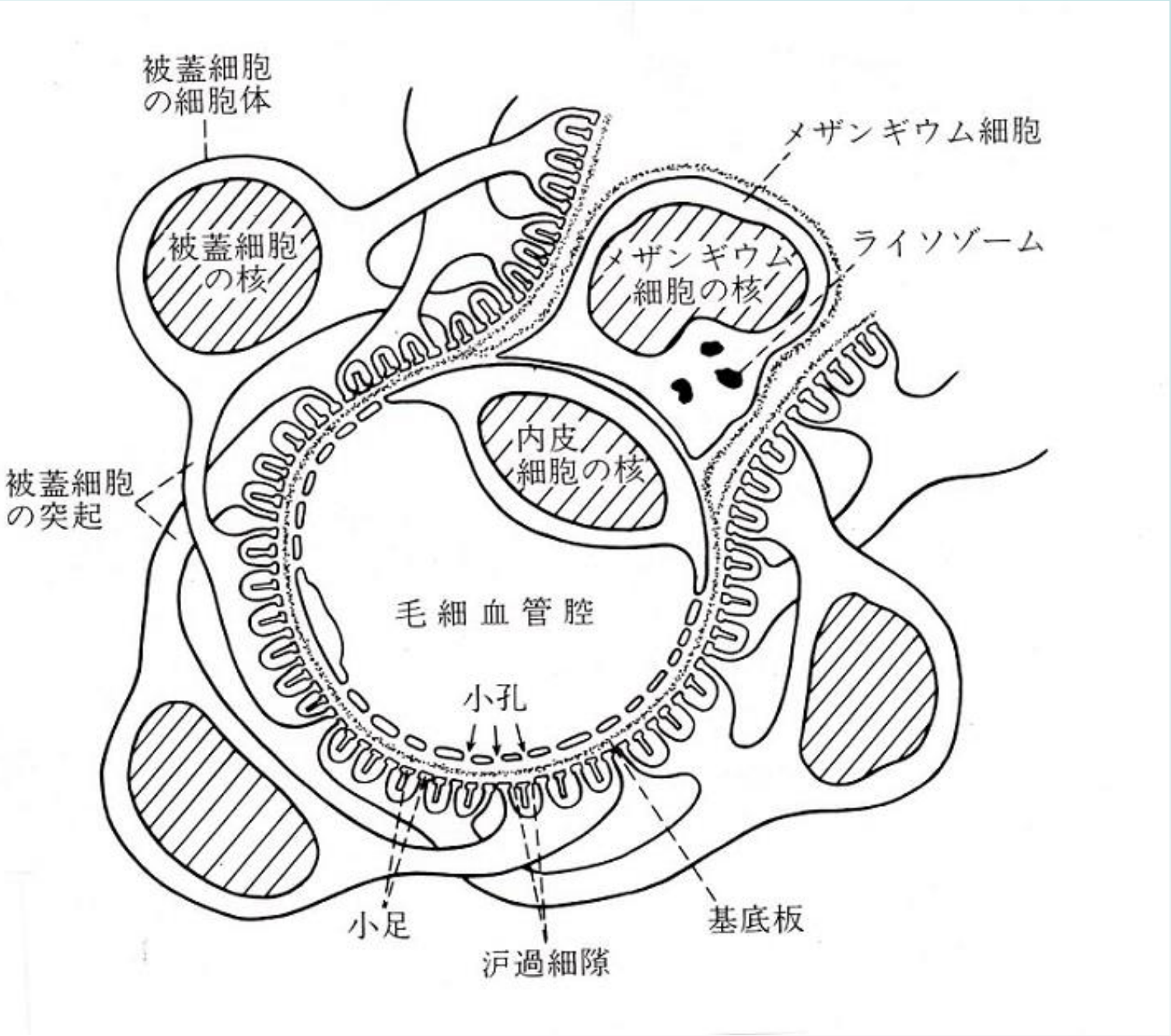

これは電子顕微鏡による観察に基づく、糸球体の毛細血管とその外を包む被蓋細胞、並びにメザンギウム細胞の関係を示す模式図である。

毛細血管の内皮細胞の胞体は穴あき型で、一定の大きさの小孔が多数あいている。一方、被蓋細胞の胞体はボウマン腔の中に隆起しており、数本の突起を出して毛細血管の表面を取り囲むが、これらの突起の膨らんだ先端部からは一定の大きさの小足が出て、毛細血管の表面に密着する。この際、一つの被蓋細胞の突起から生じた小足と隣接の被蓋細胞の突起から出た小足とは、互い違いに整然と配列して、その間に一定の巾の濾過細隙を作る。毛細血管の表面と被蓋細胞の小足の間には基底膜が介在する。

毛細血管の中を流れる血液は、内皮細胞の胞体にあいている小孔、基底膜、被蓋細胞の小足が作る濾過細隙を通って、限外濾過されるのである。

この図は『図説組織学』（溝口史郎著　金原出版）より転載した。

15-16 腎皮質 3 腎小体 2 .ヒト. MG染色. x 50.

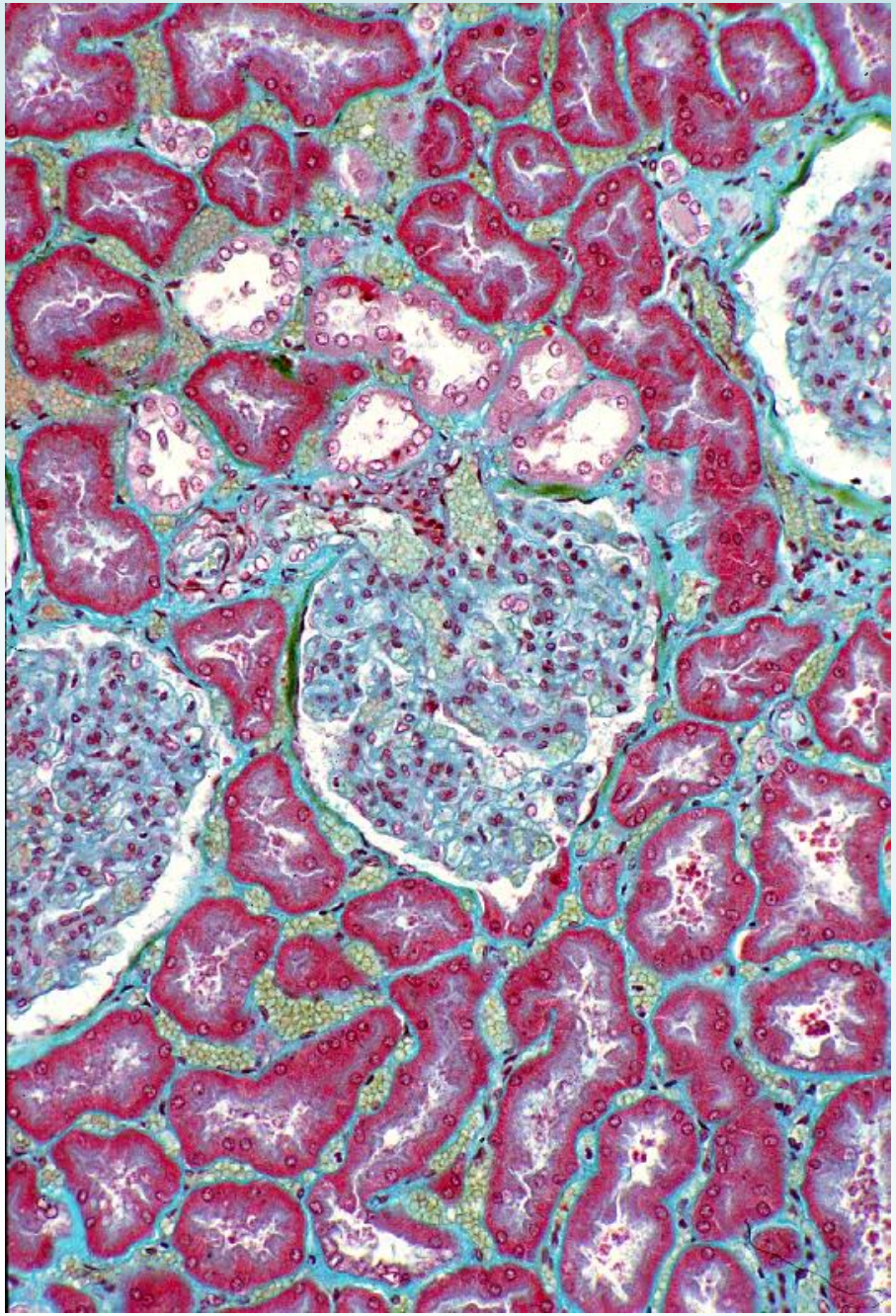

これは図 15-02～図 15-05 とは別の死後 3 時間の標本で、厚さ約 7μm の切片にマッソン・ゴールドナー染色を施したものである。

この標本では血管の中に赤血球が充満していた。この切片の中に輸入細動脈・輸出細動脈・糸球体・尿管極の全てを完備している腎小体が見つかった。この標本は切片がやや厚いので、尿細管主部の赤色の染まりが濃く、結合組織の緑色との対比が鮮やかである。

画面の中央の腎小体には、左上から輸入細動脈が進入し、その右側に接して輸出細動脈が腎小体から出ている。輸入細動脈の壁には平滑筋細胞が存在するが、輸出細動脈の壁には平滑筋細胞は見られない。血管極と対向する腎小体の下端から尿細管の主部が始まっている。腎小体の内容は血管糸球である。

（続きは解説へ）

15-17 腎小体 2-1. ヒト. MG染色. x 100.

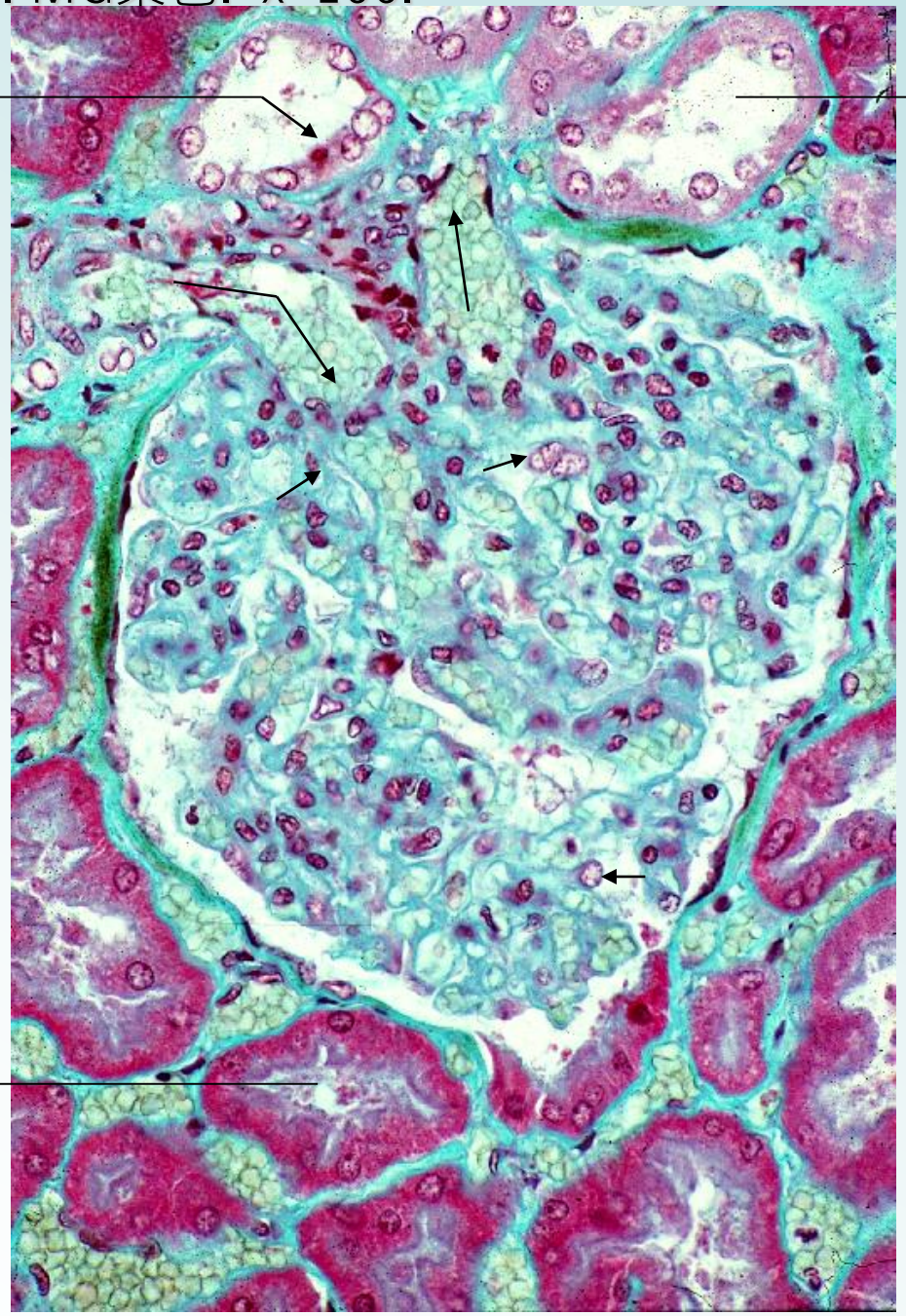

これは図 15-16 の腎小体の拡大である。この腎小体では血管極の左上から輸入細動脈が進入し、その右側に接して輸出細動脈が真上に向かって出ている。尿管極は血管極に対向して、腎小体の下端中央に位置している。輸入細動脈の壁には平滑筋細胞が存在し、傍糸球体細胞も見られる。これに対して、輸出細動脈の壁には平滑筋細胞は見られない。輸入細動脈と輸出細動脈が作る V 字形の凹みにはまった状態で緻密斑(macula densa)が見られる。この断面では血管極側に 8 個の核が密集しているのに対し、反対側では僅か 4 個の核が見られるのみである。この緻密斑の右側に並ぶ 3 個の断面は介在部(遠位曲尿細管)である。これら以外の管の断面は全て主部(近位曲尿細管)である。

(続きは解説へ)

15-18 腎皮質 4 腎小体 3. ヒト.マロリー・クロスモン染色. x 80.

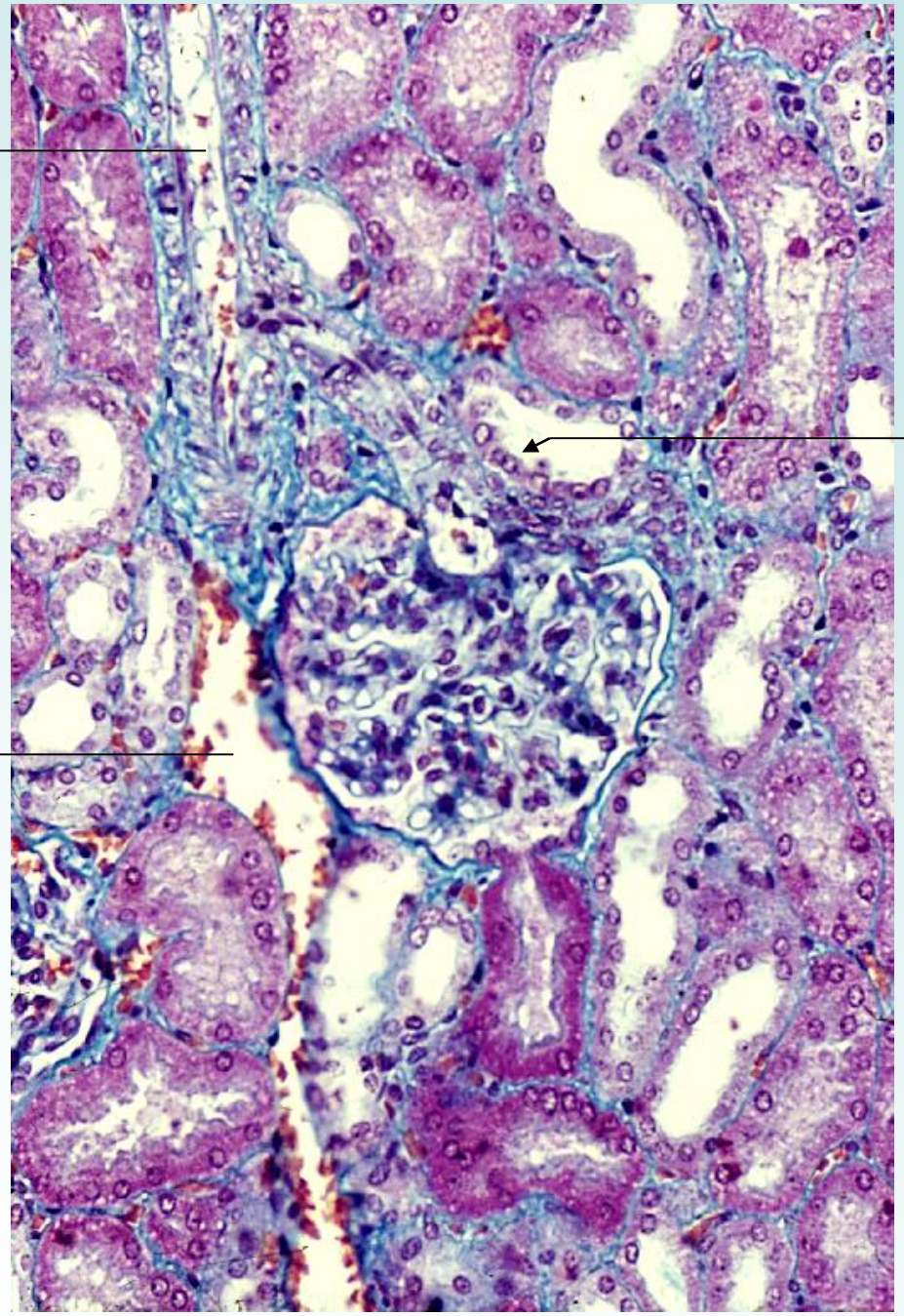

これは図 15-07 及び図 15-08 と同じ標本の中に見出された腎小体である。画面の中央に位置する腎小体の左側に接して放線動脈と放線静脈が縦に走り、放線動脈から出た輸入細動脈がこの腎小体に進入する。この進入部の右側に接して輸出細動脈の出発部が観察される。この血管極の上に緻密斑が接している。血管極に対向する側（下方）から尿細管の主部が始まる（尿管極）。この尿管極から始まる主部の起始部は特に濃赤色に染まっている。この腎小体の右側に接して、上から下へ、上皮の丈が低く内腔の広い管の縦断面が 5 個並んでいるが、これは介在部（遠位曲尿細管）である。この腎小体の拡大が次の図 15-19 である。

（続きは解説へ）

15-19 腎小体 3-1. ヒト. マロリー・クロスモン染色. x 160.

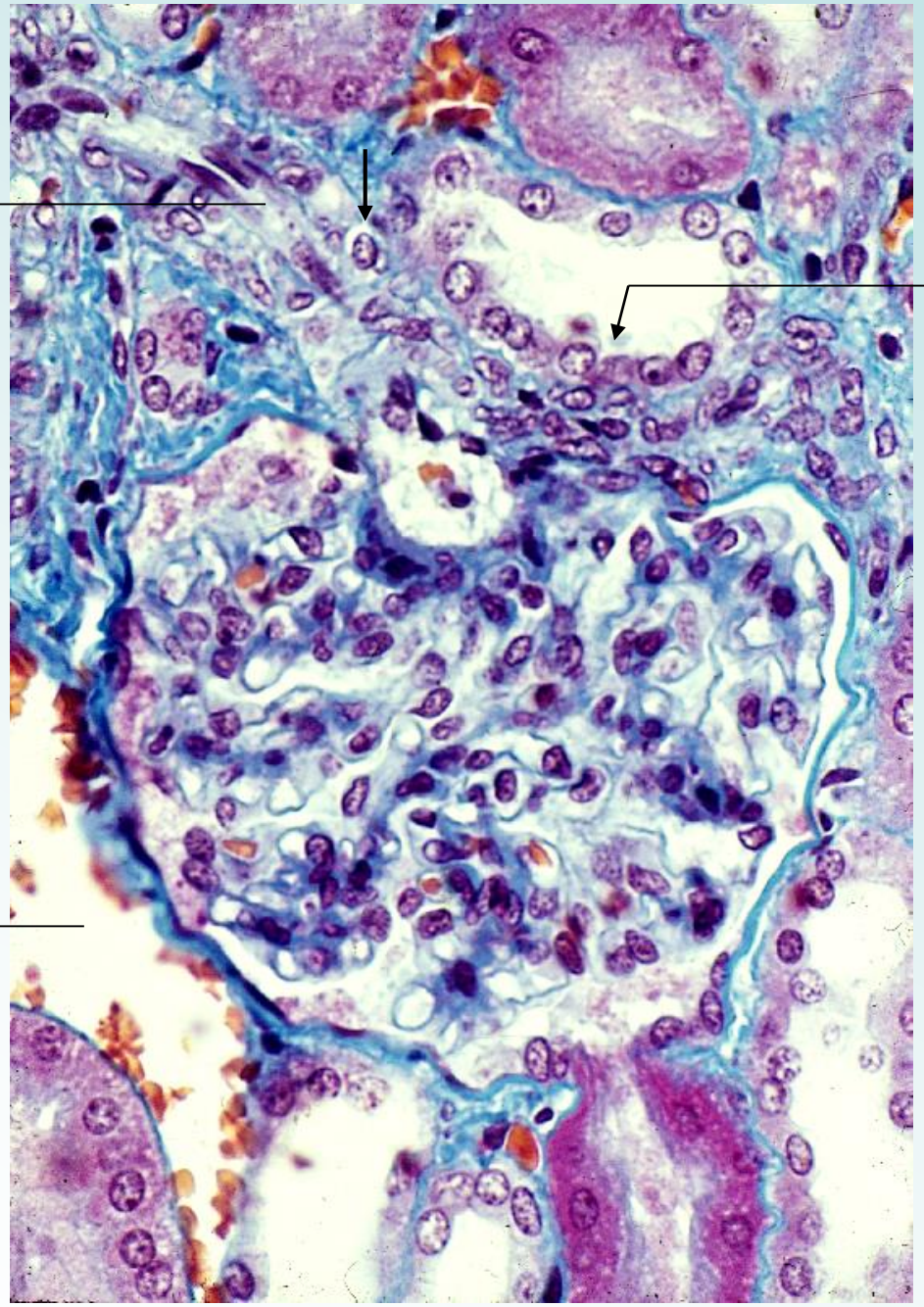

これは図 15-18 の拡大である。画面の左上の放線動脈から始まった輸入細動脈が右下方に進んで腎小体に進入する。その右に接して輸出細動脈の一部が見える。両者の上には横向きの小楕円形の核が密に並び（グールマーティ細胞）、その上に緻密斑が接している。この画面では緻密斑の意味がよく分かる。

輸入細動脈は典型的な細動脈で、内皮細胞の外側を平滑筋繊維が輪状に取り巻いている。平滑筋細胞の一部は傍糸球体細胞（矢印）に変わる。この標本では血管糸球の微細構造の識別は困難である。尿管極から始まる主部の起始部は特に濃い赤色に染まっている。

これは順天堂大学 浅見一羊名誉教授作製の標本である。

15-20 腎小体 4. 緻密斑. ヒト. MG染色. x 100.

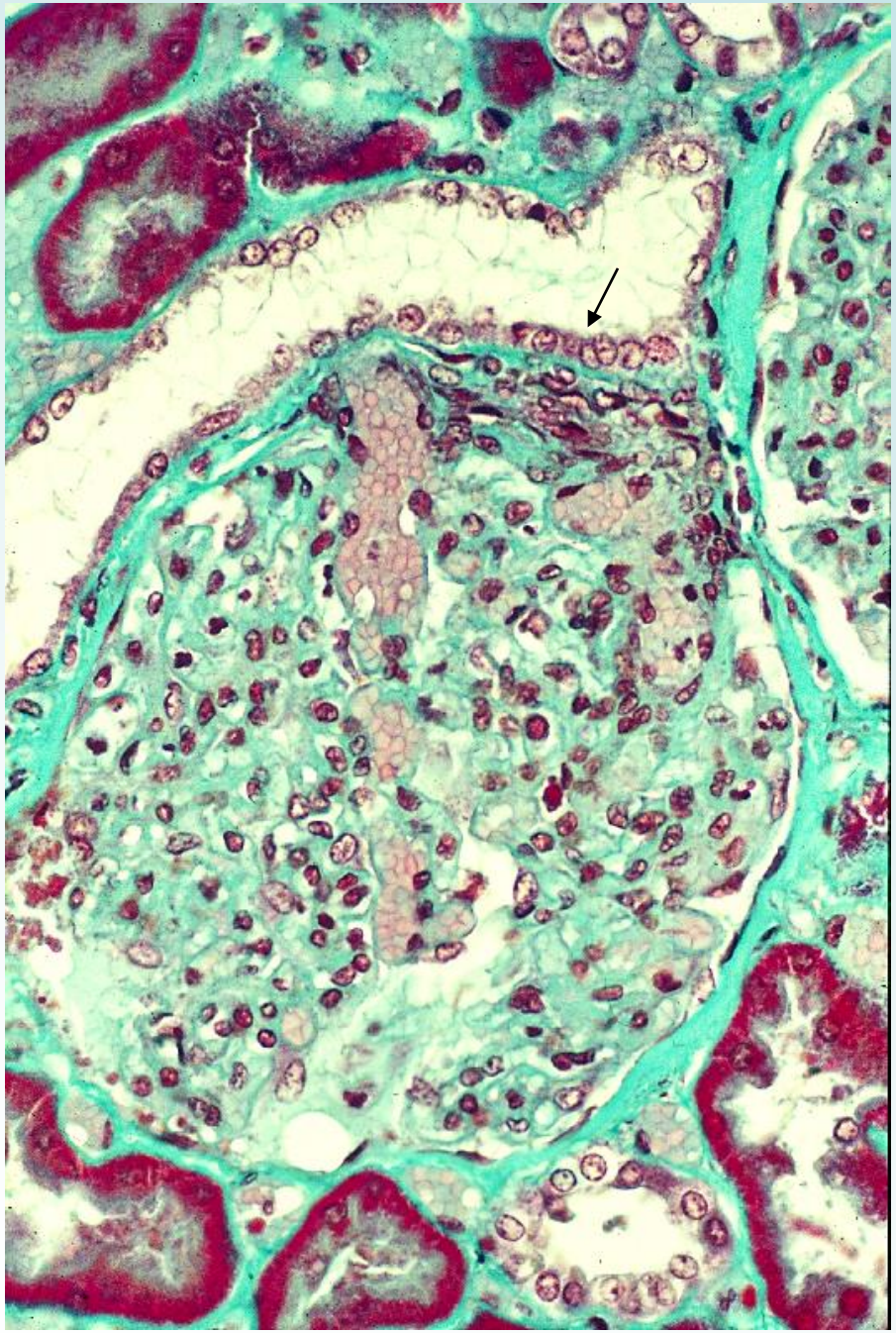

この腎小体の左側に接して、左下から右上に向かってヘンレのループの太い部分が走っている。その上皮細胞は丈の低い単層円柱上皮で、核の配列は疎であるが、この腎小体の上部、血管極に接する部分では細胞の丈がやや高くなり、核が密集している。この部分が緻密斑（macula densa）である（矢印）。この部分を過ぎると、上皮細胞は再び丈が低くなり、核の配列も疎になる。この腎小体の血管極ではグールマーティ細胞は認められるが、傍糸球体細胞は確認できない。

15-21 腎小体 5 緻密斑 2. ヒト. MG染色. x 100.

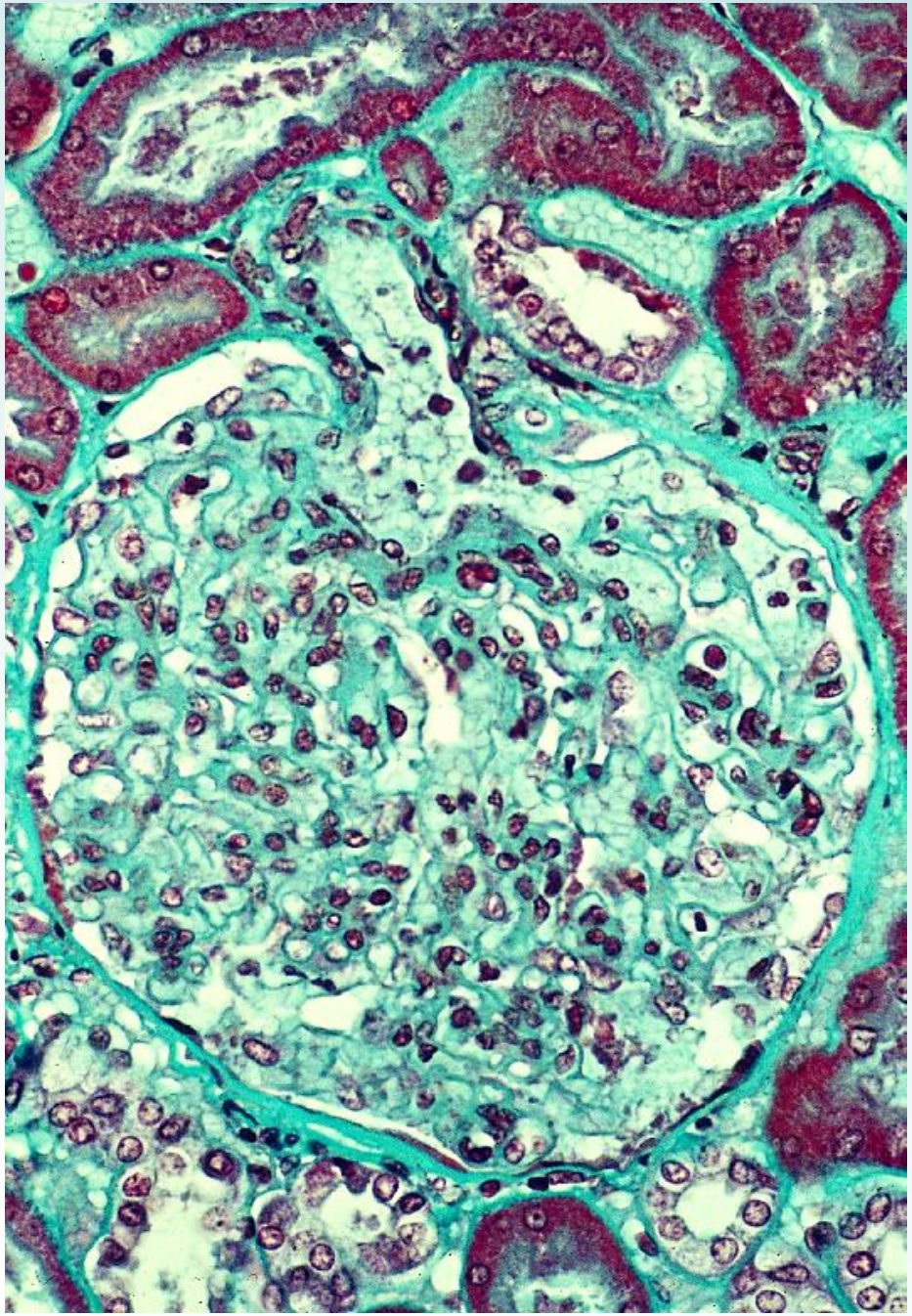

これは輸入細動脈を具えた腎小体で、この輸入細動脈の右側に緻密斑が接している。この輸入細動脈が腎小体に進入して、毛細血管に分かれる状態が明瞭に観察される。

15-22 腎小体　6．ラット．エポン切片．トルイディンブルー染色．x 250.

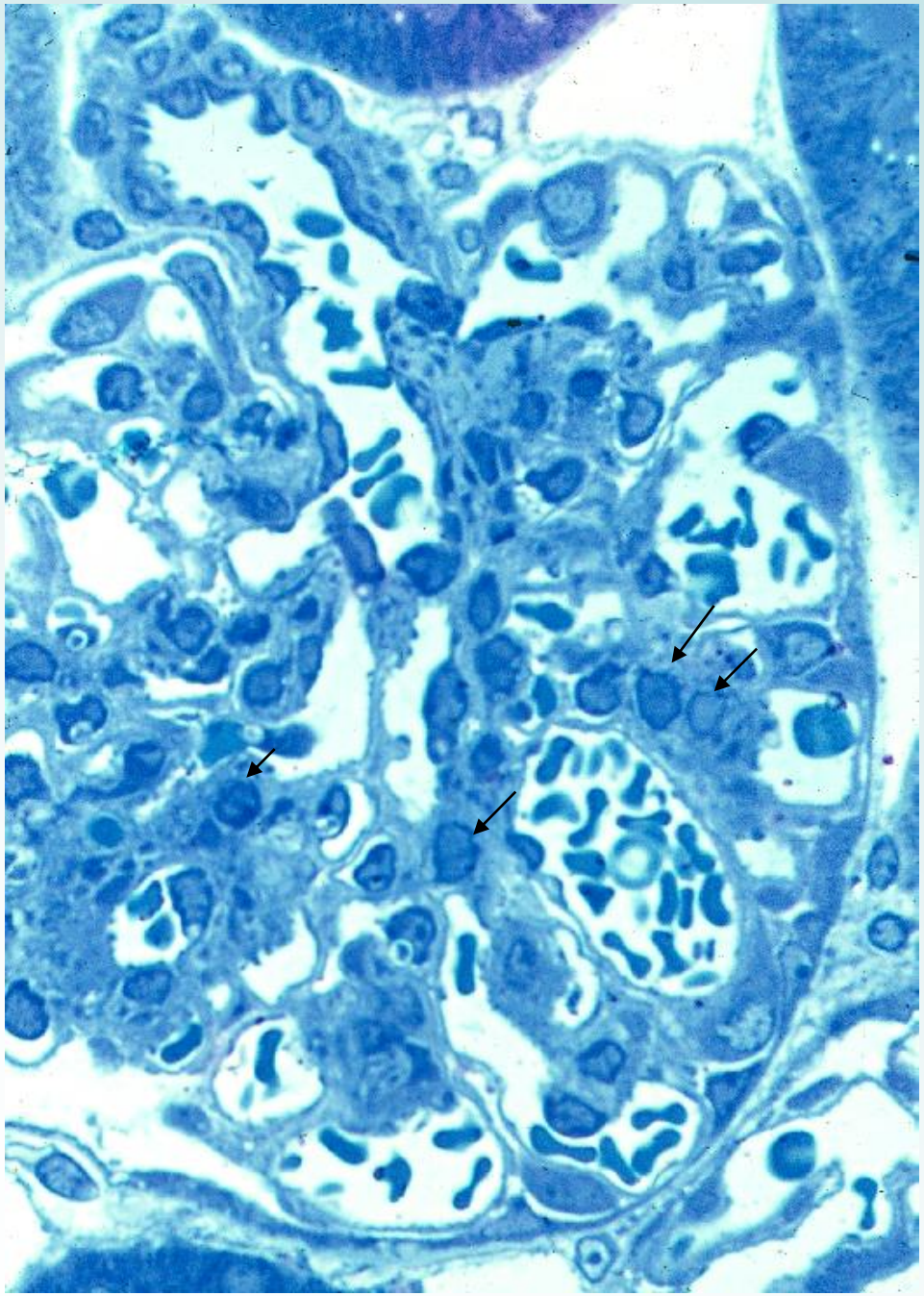

これはラットの腎小体で、エポン切片のトルイディンブルー染色標本である。画面の左上端部から輸入細動脈が進入し、毛細血管となって下方に進む。この切片は約0.5μm と薄いので、細胞の重なりがなく、毛細血管の内皮細胞、被蓋細胞、メザンギウム細胞（矢印）などが明瞭に識別できる。

15-23 主部の曲部、介在部、結合部 1．ヒト．MG染色．x 130.

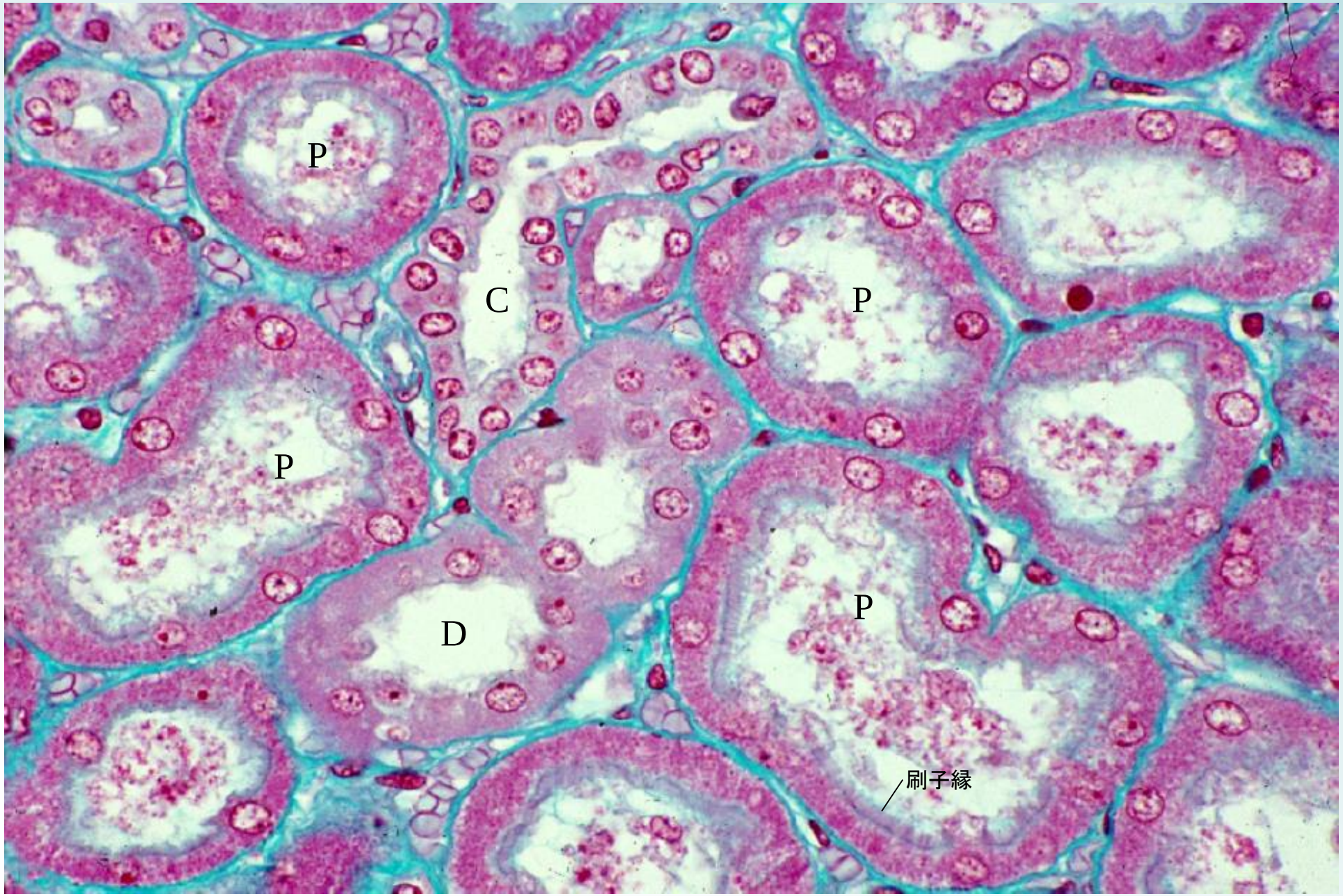

これは図 15-02～図 15-05 と同じ標本の腎迷路の尿細管である。画面の中央部に斜めに位置する管が介在部（D）で、その上に接する細胞境界が明瞭な細長い管が結合部（C）である。この介在部と結合部の間に介在する丈の細胞の低い上皮で縁取られた小円形の管も介在部である。また画面の左上端部にある 2 個の小さい管は結合部である。これら以外の断面はすべて主部の曲部（P）である。

主部の曲部（P）は直径 50～60μm と大きいが、上皮細胞の丈が高いので、外径の割には内腔が狭く、管腔の輪郭は凹凸不整である。上皮細胞が丈も高く、横幅も広いので、一つの断面における核の数は数個に過ぎない。

（続きは解説へ）

15-24 主部の曲部、介在部、結合部 2．ヒト．MG染色．X 330.

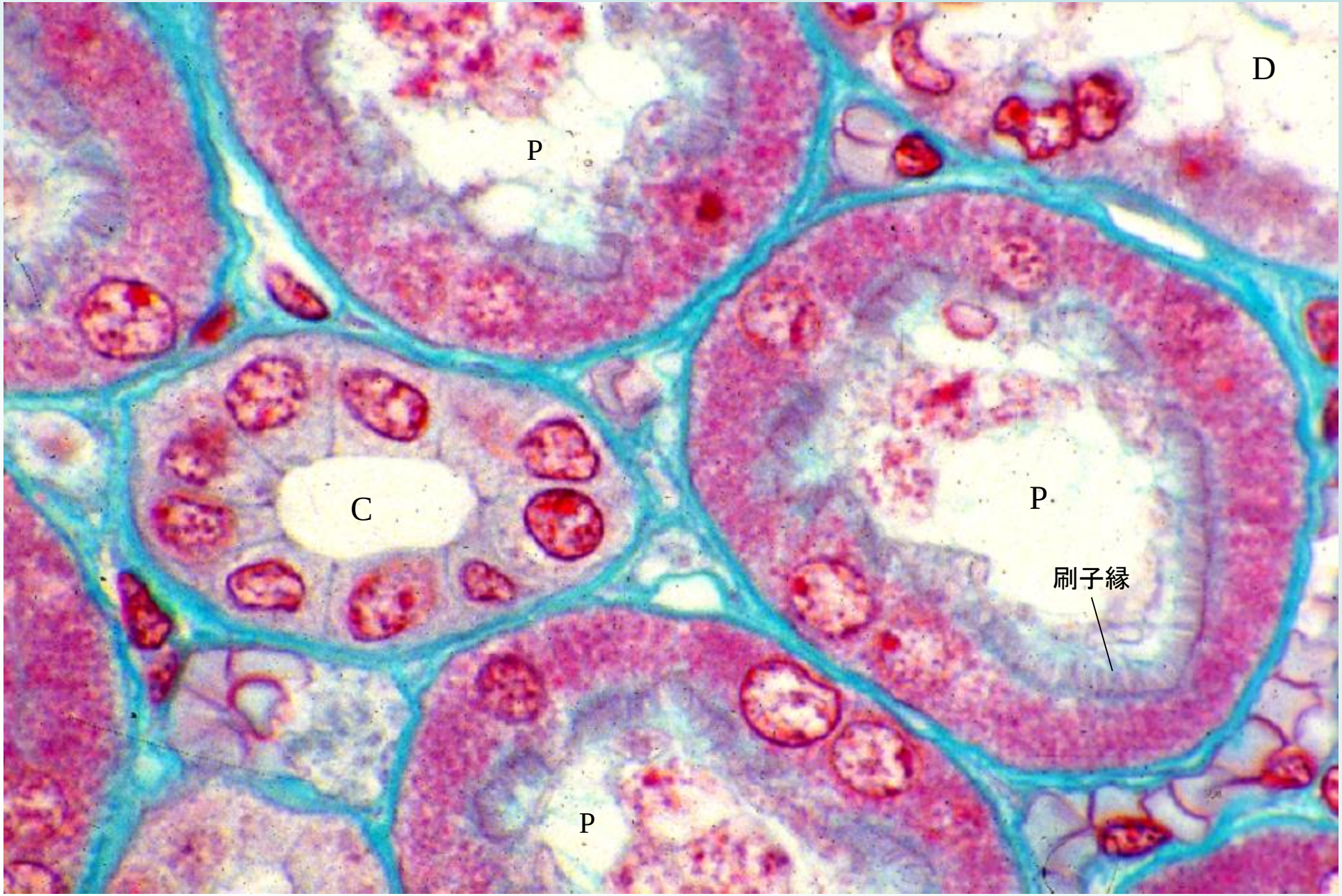

画面中央左側の管が結合部（C）の横断面である。上皮細胞は単層立方上皮で、細胞質は酸性染料に染まらず、細胞境界が非常に明瞭である。この結合部を含めて、これより下流の集合管、乳頭管、腎杯、尿管、膀胱の上皮は、全て発生学的には尿管芽に由来する。

画面の右上端部の管は介在部（或いはヘンレのループの太い部分 D）である。上皮細胞の丈が低く、自由表面に刷子縁を具えていない。

上記以外の管は主部の曲部(P)である。一つの断面における核の数は数個に過ぎず、上皮細胞の胞体は強い酸性好性を示し、細胞の自由表面に著明な刷子縁を具えている。

どの管も周囲を明瞭な基底膜で包まれており、管と管の間の隙間は毛細血管で埋め尽くされている。

15-25 髄放線 1. ヒト. MG染色. x 25.

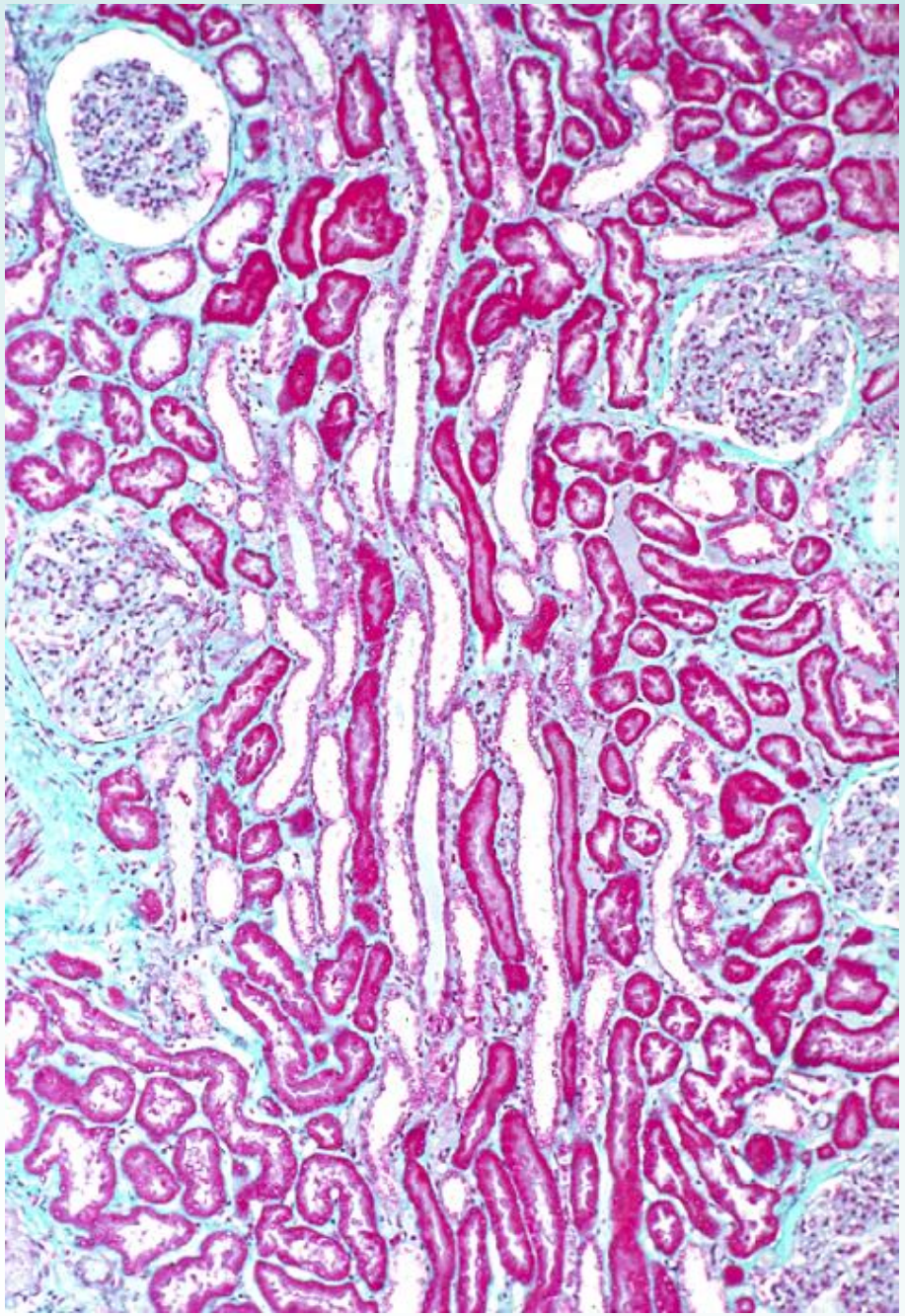

画面の中央を縦に走っている、縦断された尿細管が集合している領域が髄放線であり、その左右は腎小体を含む腎迷路である。髄放線を構成する尿細管は主部の直部、ヘンレのループの太い部分、及び集合管である。

15-26 髄放線 2．ヒト．MG染色．x 160.

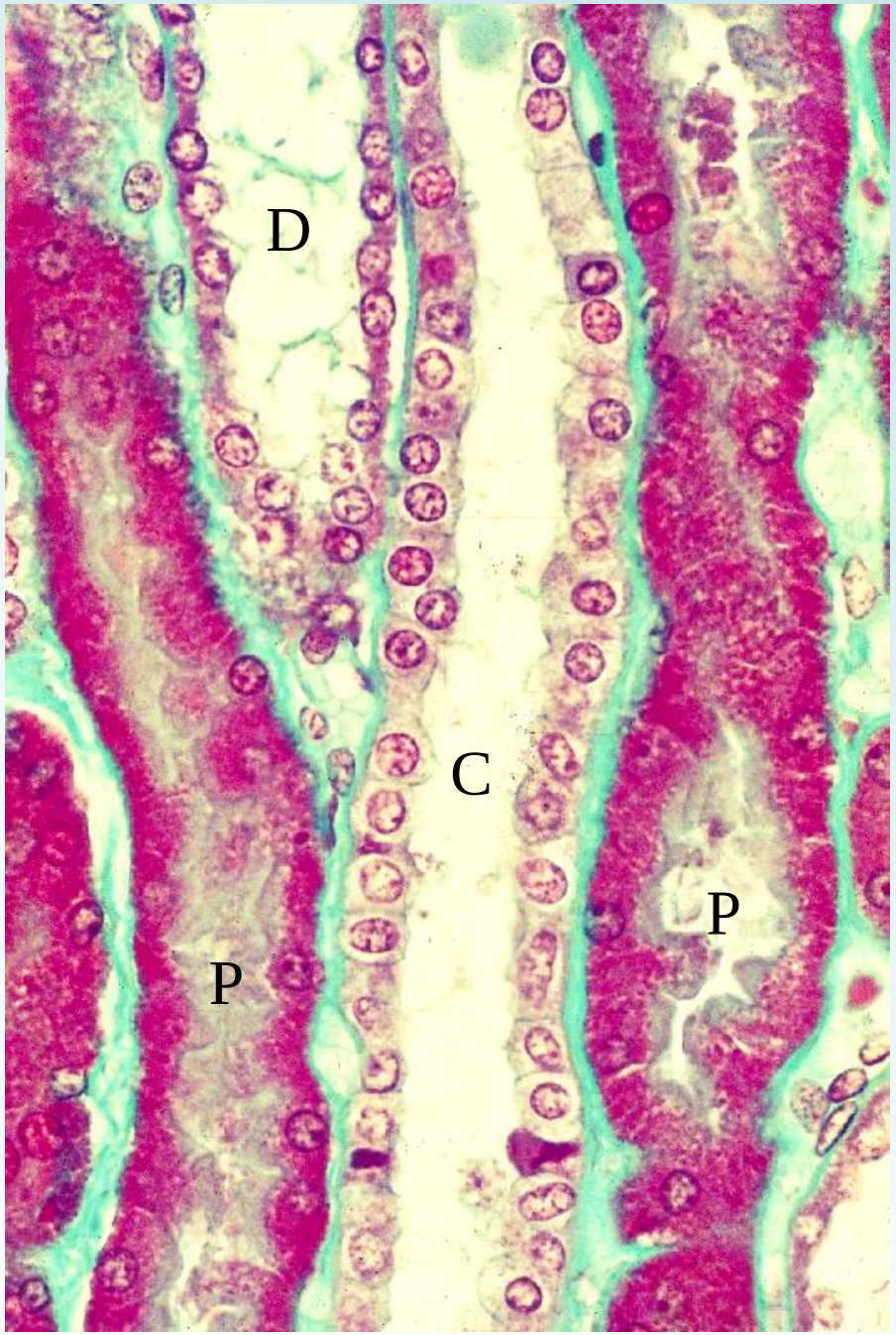

これは髄放線の一部の強拡大像である。画面の中央を縦に走っている管が集合管（C）で、その上皮細胞は単層立方上皮で、酸性染料の色を取らない明るい胞体の中央部に円形の核を持つ。細胞境界は自由表面から基底膜に至るまで明瞭である。この集合管の左右に平行する真っ赤な管が主部の直部（P）である。この上皮細胞の胞体は酸性染料に強く染まり、基底側には基底膜に対して直角に密に配列した基底線条があり、自由表面側は同じく酸性染料に強染した顆粒状の物質で満たされている。自由表面には著明な刷子縁を具えている。上皮細胞の丈は高低様々であるから、内腔の輪郭は凹凸を示す。一つひとつの細胞が大きいので、断面でみると核の配列は疎である。

画面の左上方で、集合管と主部の直部に挟まれている管が、ヘンレのループの太い部分（D）である。

（続きは解説へ）

15-27 髄質の外帯外層 1. ヒト. MG染色. x 25.

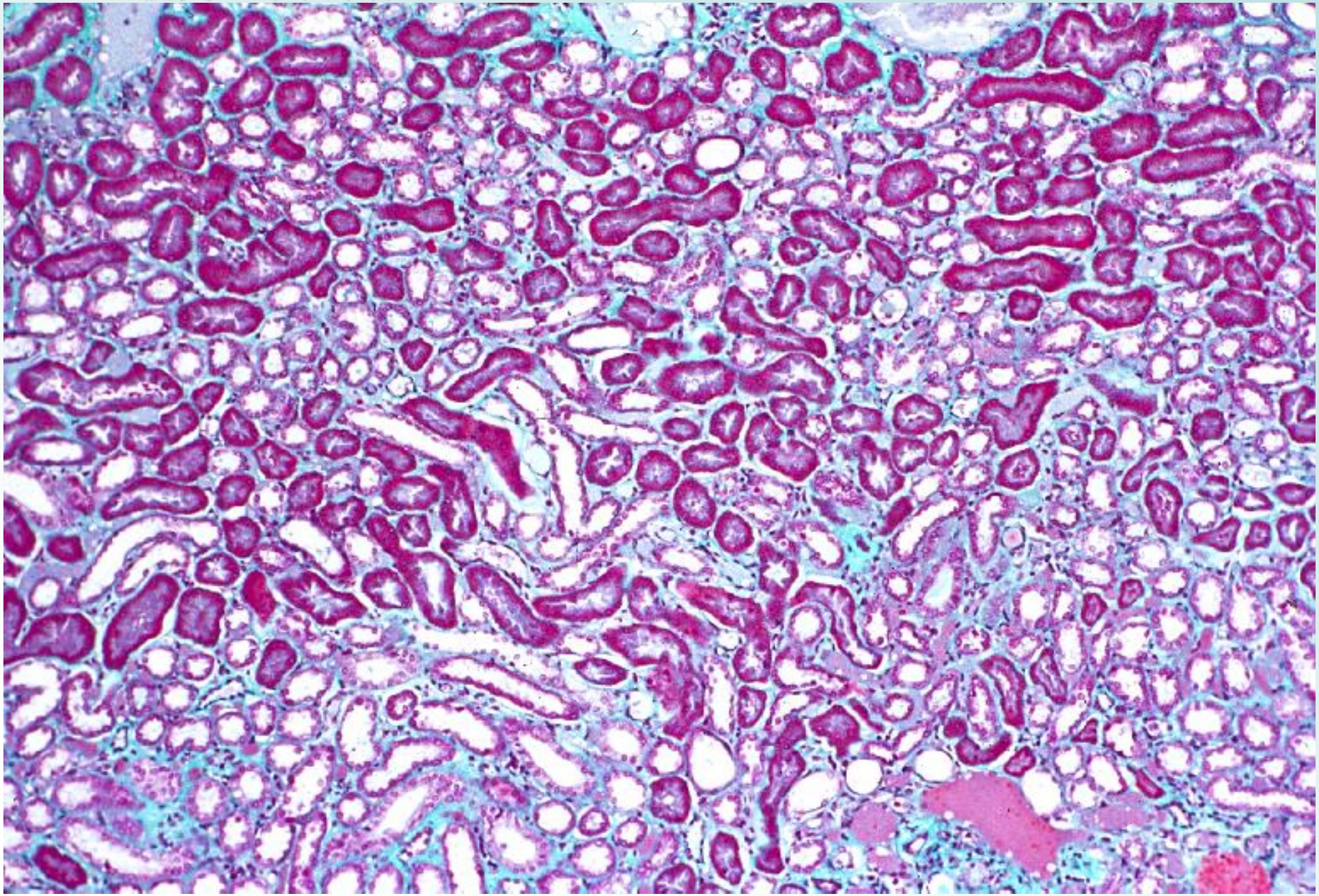

これは髄質の外帯外層の弱拡大写真である。ここに見られる尿細管は、主部の直部、ヘンレのループの細い部分、ヘンレのループの太い部分、及び集合管である。

15-28 髄質の外帯外層　2．ヒト．MG染色．x 160.

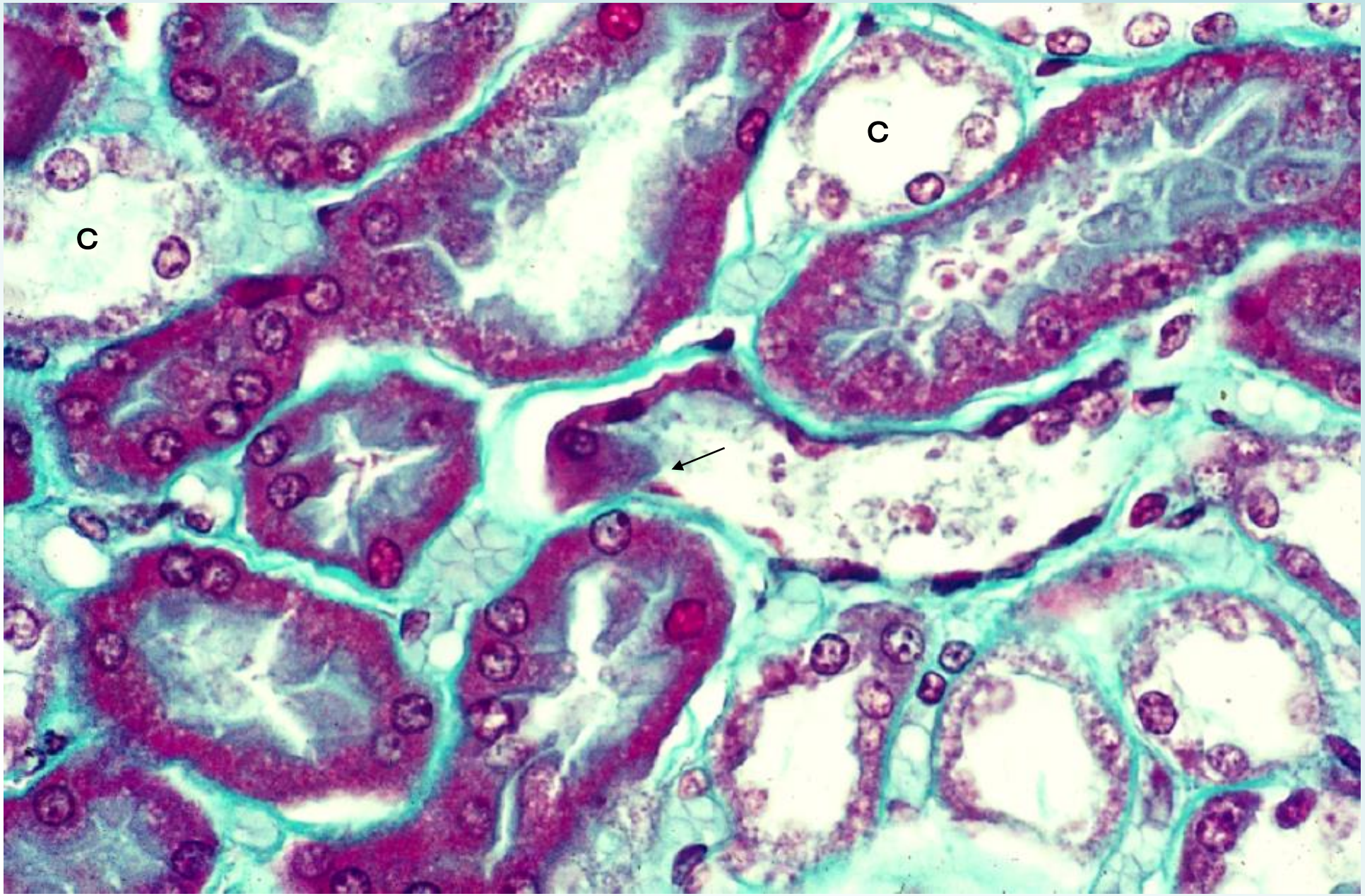

これは主部の直部がヘンレのループの細い部分に移行する所である（矢印）。画面中央に横たわる管の左端の部分は主部の上皮で、その胞体は強い酸性好性を示し、自由表面には刷子縁を具えている。一方その右側に続く部分では極端に薄い単層扁平上皮が比較的広い内腔を縁取っている。この管の右上、左上、及び左下を囲んでいる管は主部の直部で、その胞体は強い酸性好性を示し、自由表面には著明な刷子縁を具えており、刷子縁を被う粘液多糖類が緑色に染まっている。管の直径も上皮細胞の丈も、髄放線におけるものより小さくなっている。画面の右下部を占めている 4 個の管はヘンレのループの太い部分である。画面の右上、及び左上の管は集合管（C）であり、細胞境界が明瞭に認められる。

15-29 腎髄質外帯外層 3．ヒト．MG染色．x 130.

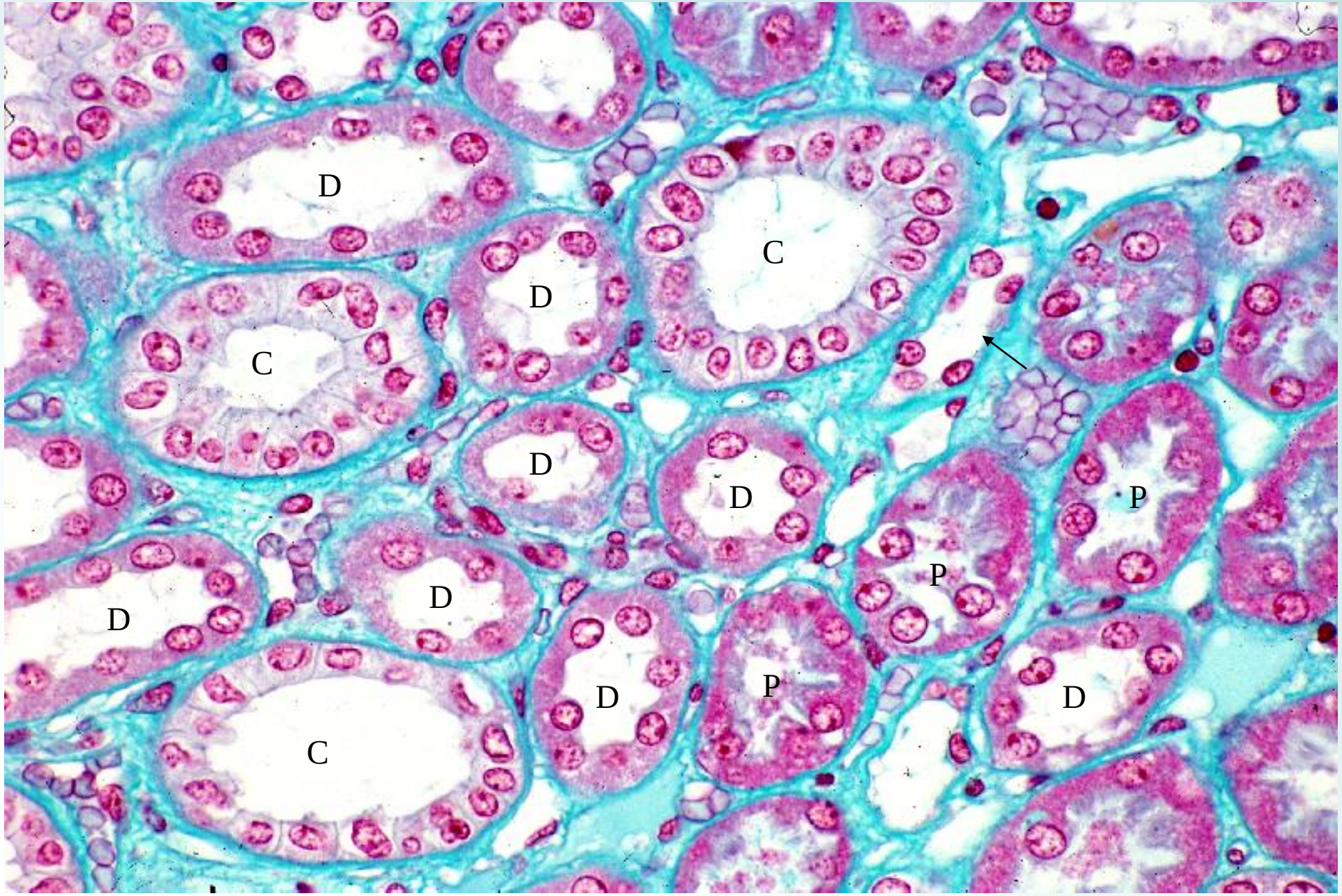

髄質の外帯外層の拡大像で、此処には主部の直部（P画面の右下部に9 個）、ヘンレのループの細い部分（矢印）、ヘンレのループの太い部分（D 画面の中央部に7 個と画面の左端に 3 個）及び集合管（C 画面の左下部に 1 個、画面の中央上部に 2 個）が見られる。

15-30 髄質の外帯内層 1. ヒト. MG染色. x 25.

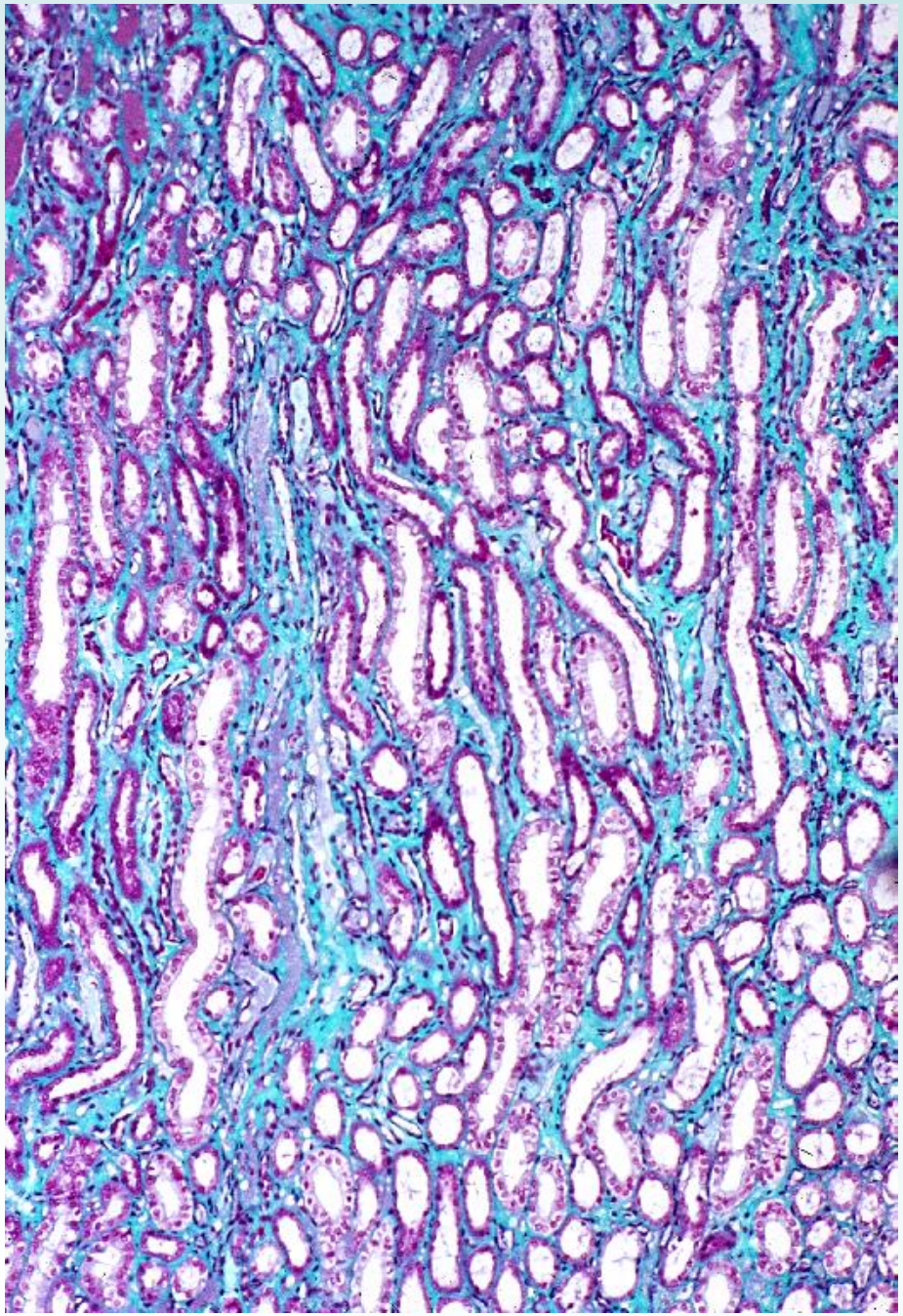

髄質の外帯内層になると、主部の直部はもはや見られず、この部分を構成するのは、ヘンレのループの細い部分、ヘンレのループの太い部分、及び集合管である。従って、強い酸性好性を示し真っ赤に染まる主部の直部が存在しないから、この部分から腎乳頭の先端までの部分は、管の周囲を埋める結合組織による緑色が主調となる。

15-31 髄質の外帯内層 2. ヒト. MG染色. x 130.

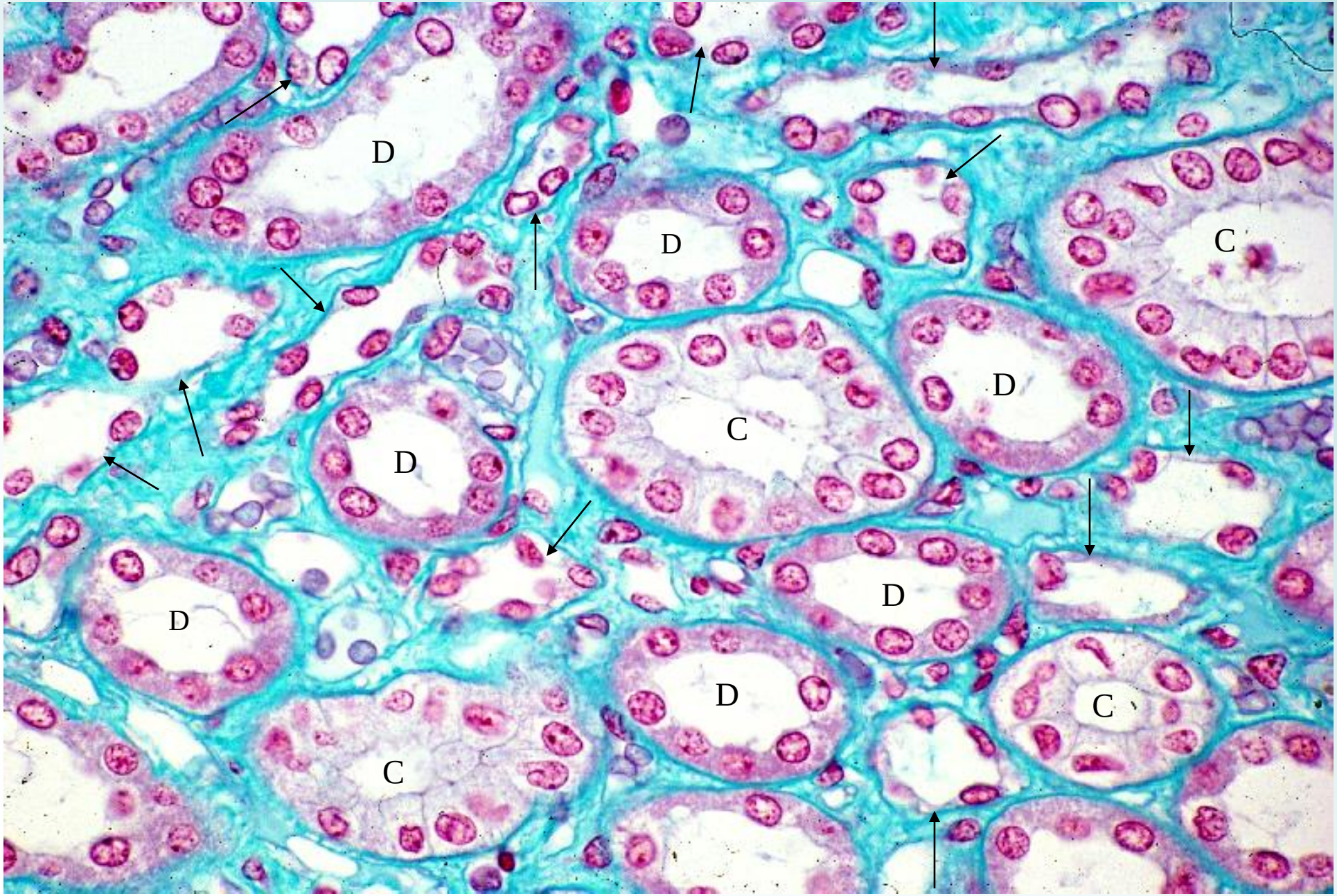

これは髄質の外帯の内層の横断像である。外帯の内層にはもはや主部の直部は見られず、ここに見られる管はヘンレのループの細い部分、ヘンレのループの太い部分と集合管である。

ヘンレのループの細い部分（矢印）は、その上皮細胞の胞体が極めて扁平で、扁平な核のみが管腔を縁取っているようなものから、淡く染まった扁平な胞体の存在が明瞭に認められるものまで、さまざまのものが存在する。管腔は一般に極めて狭い。

ヘンレのループの太い部分（D）はこれに対して、丈は低いが一定の厚みの胞体を持った上皮細胞が管腔を取り巻いており、胞体は弱いながら酸性染料に染まる。

（続きは解説へ）

15-32 髄質の内帯 1. ヒト. MG染色. x 100.

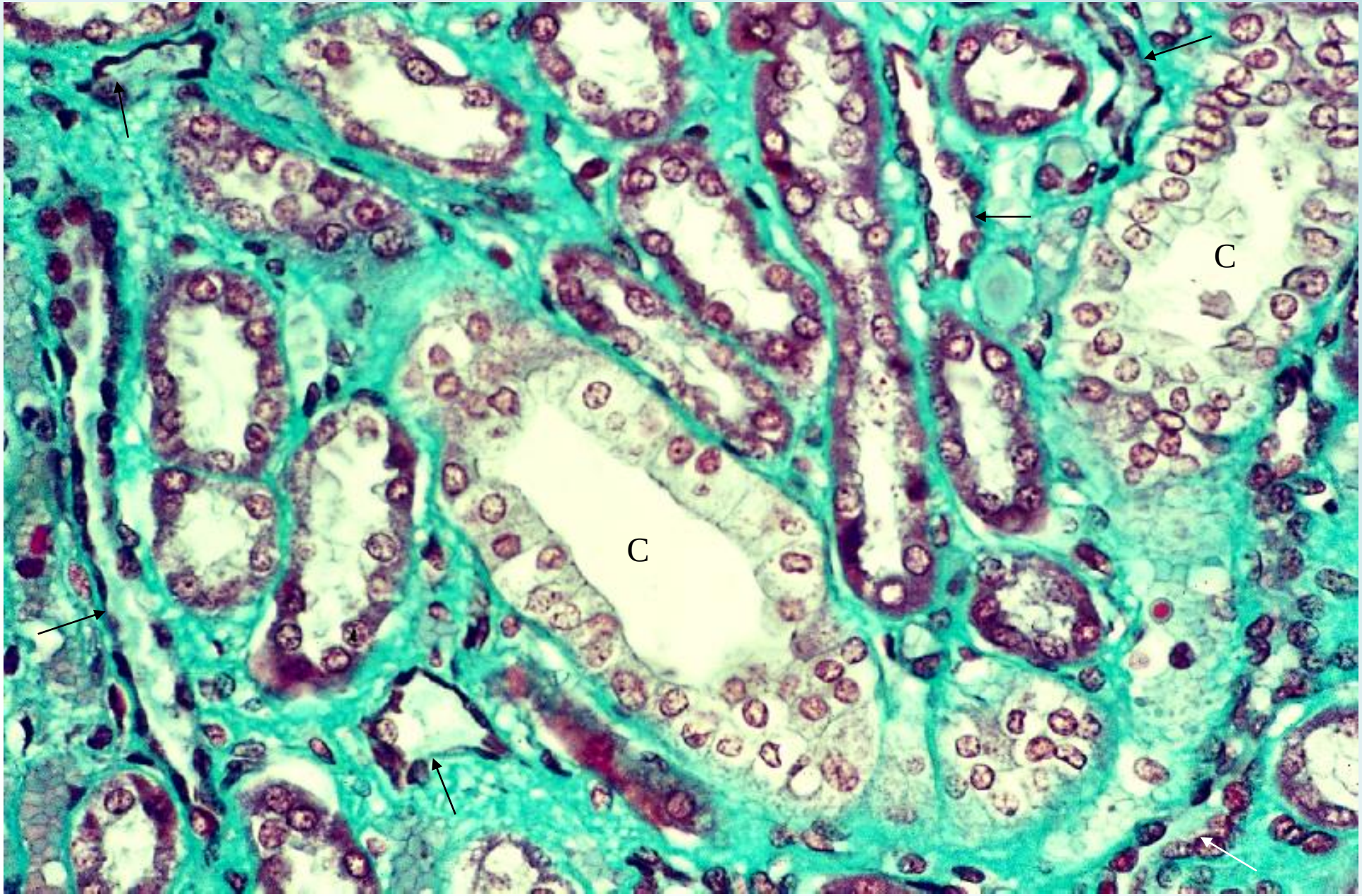

これは髄質の内帯で、ここに見られる尿細管はヘンレのループの細い部分（矢印）、ヘンレのループの太い部分、及び集合管（C）である。各管については図 15-31 の説明を参照せよ。

15-33 髄質の内帯 2. ヒト. MG染色. x 100.

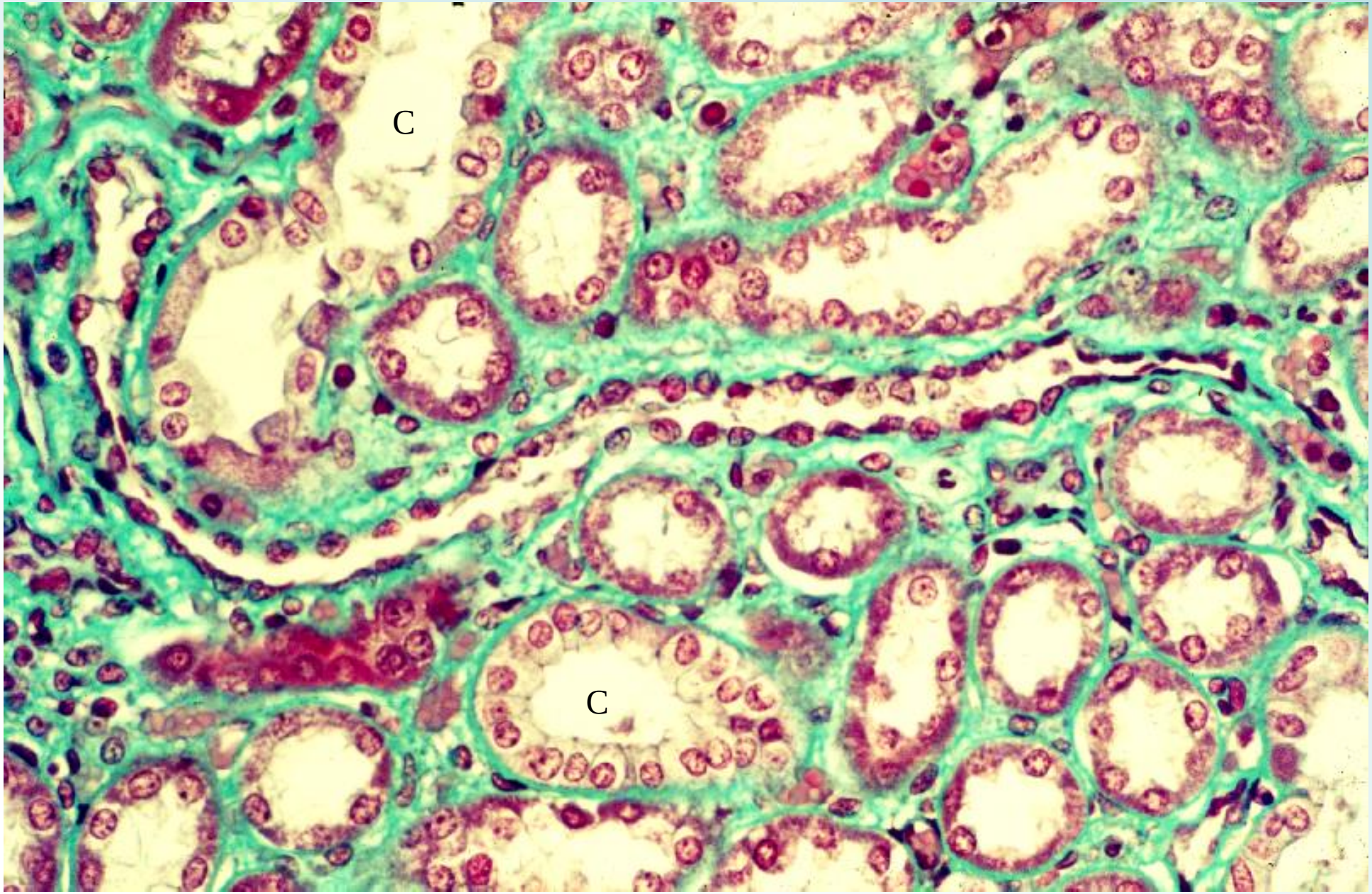

画面の中央を1本のヘンレのループの細い部分が長く横切っている。この管の上下はヘンレのループの太い部分と集合管で埋められている。C は集合管である。

15-34 髄質の内帯 3. ヒト. MG染色. x 160.

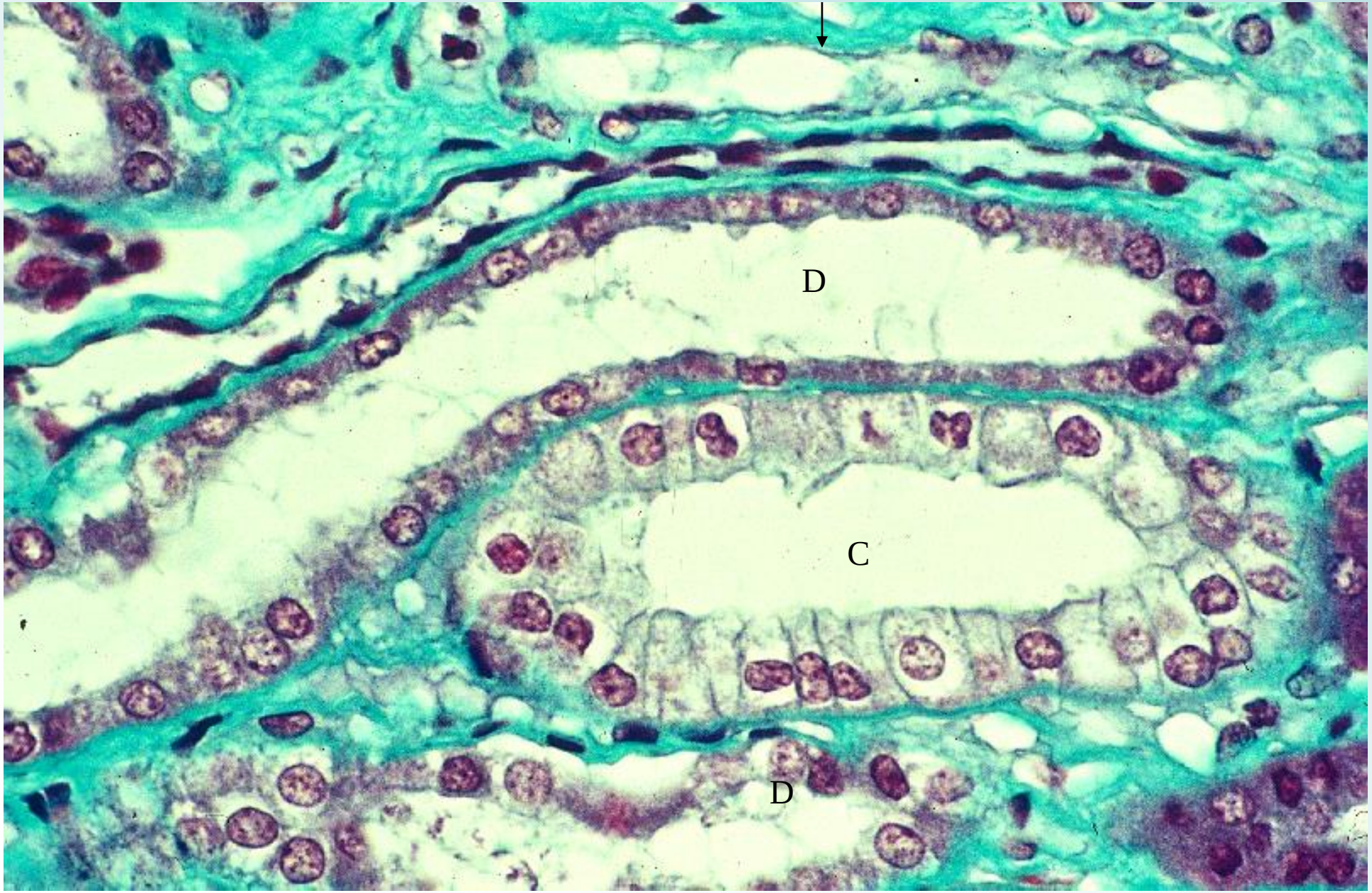

画面の左下部から右上方に向かいそれから右方に走る太い管がヘンレのループの太い部分(D)である。この管の上方に接してこの管と平行に走る細い管がヘンレのループの細い部分である。画面の右上部でヘンレのループの細い部分に平行に走る管(矢印)は毛細血管である。ヘンレのループの右下方に接する太い管は集合管(C)である。画面の下縁を横走する管はヘンレのループの太い部分である。

15-35 腎乳頭の先端部 ヒト. MG染色. x 13.

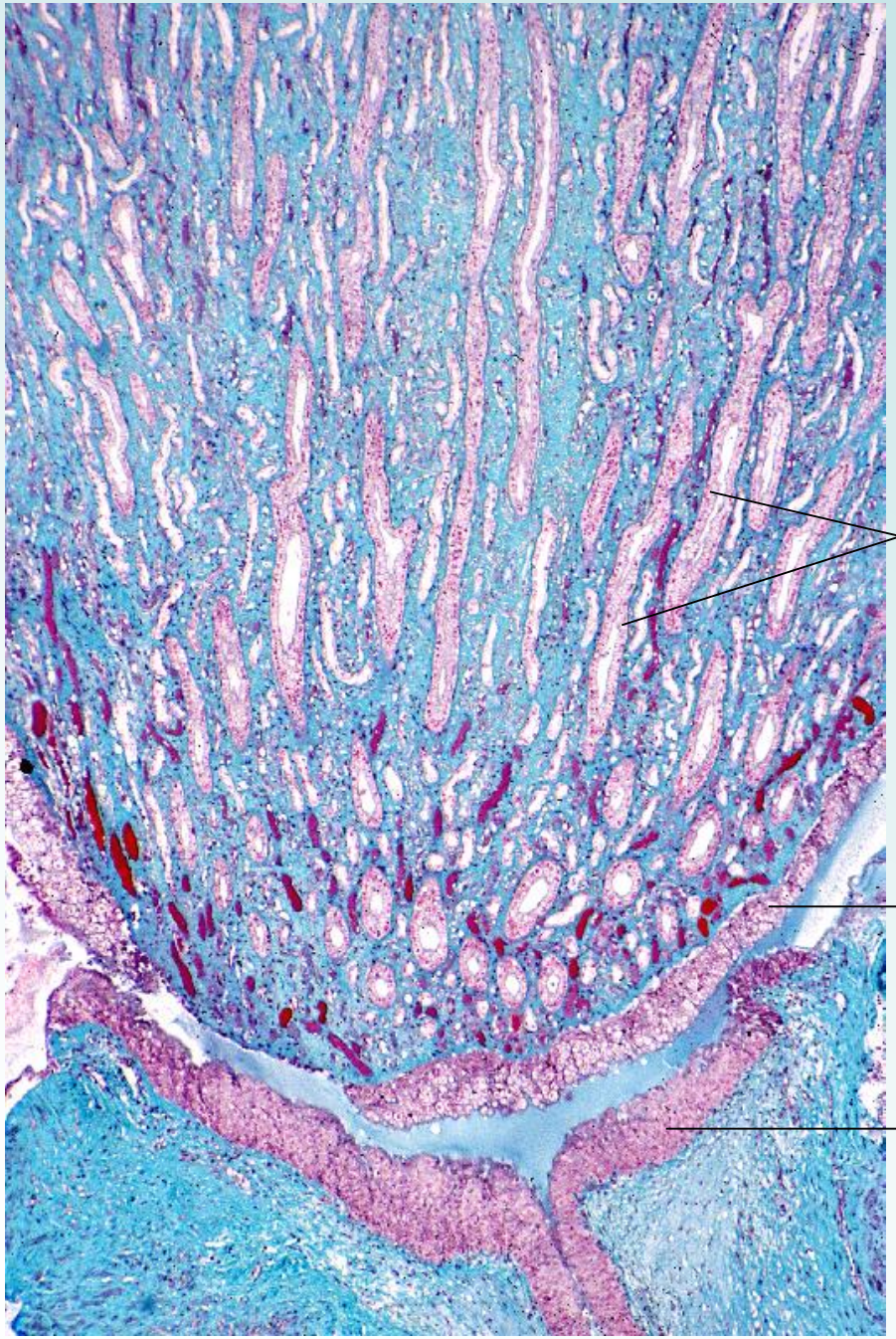

これは腎乳頭の先端部で、先端部の表面を被う腎杯の上皮と、これに対向する腎杯の上皮および腎杯から腎盂に尿を導く管の上皮が見られる。腎乳頭の内部では、集合管が合流して太くなった乳頭管と、ヘンレのループの細い部分が見られるのみである。

15-36 腎乳頭 1. ヒト. MG染色. x 65.

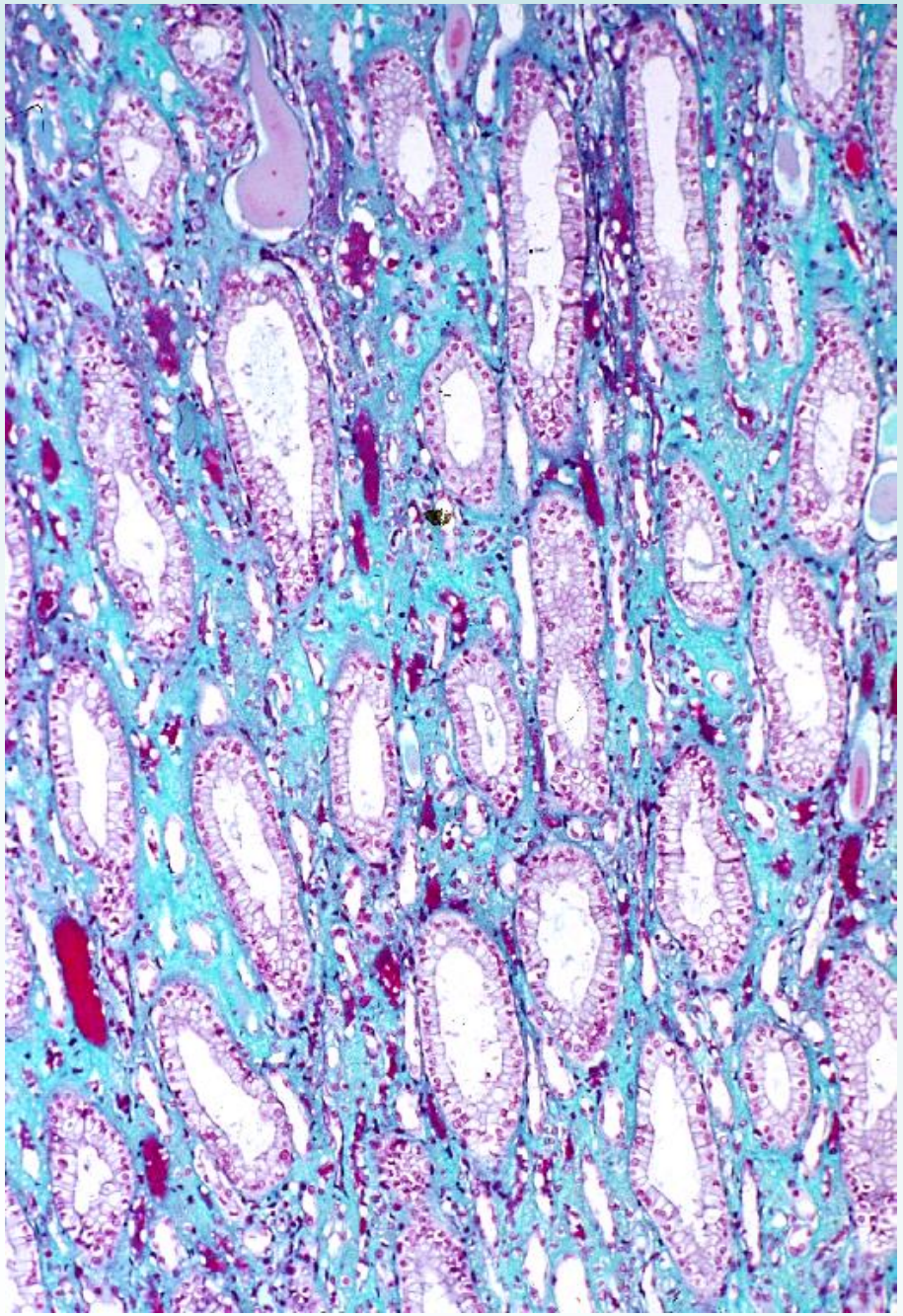

これは腎乳頭の内部で、ここに見られる管は乳頭管とヘンレのループの細い部分のみである。

15-37 腎乳頭 2. ヒト. MG染色. x 130.

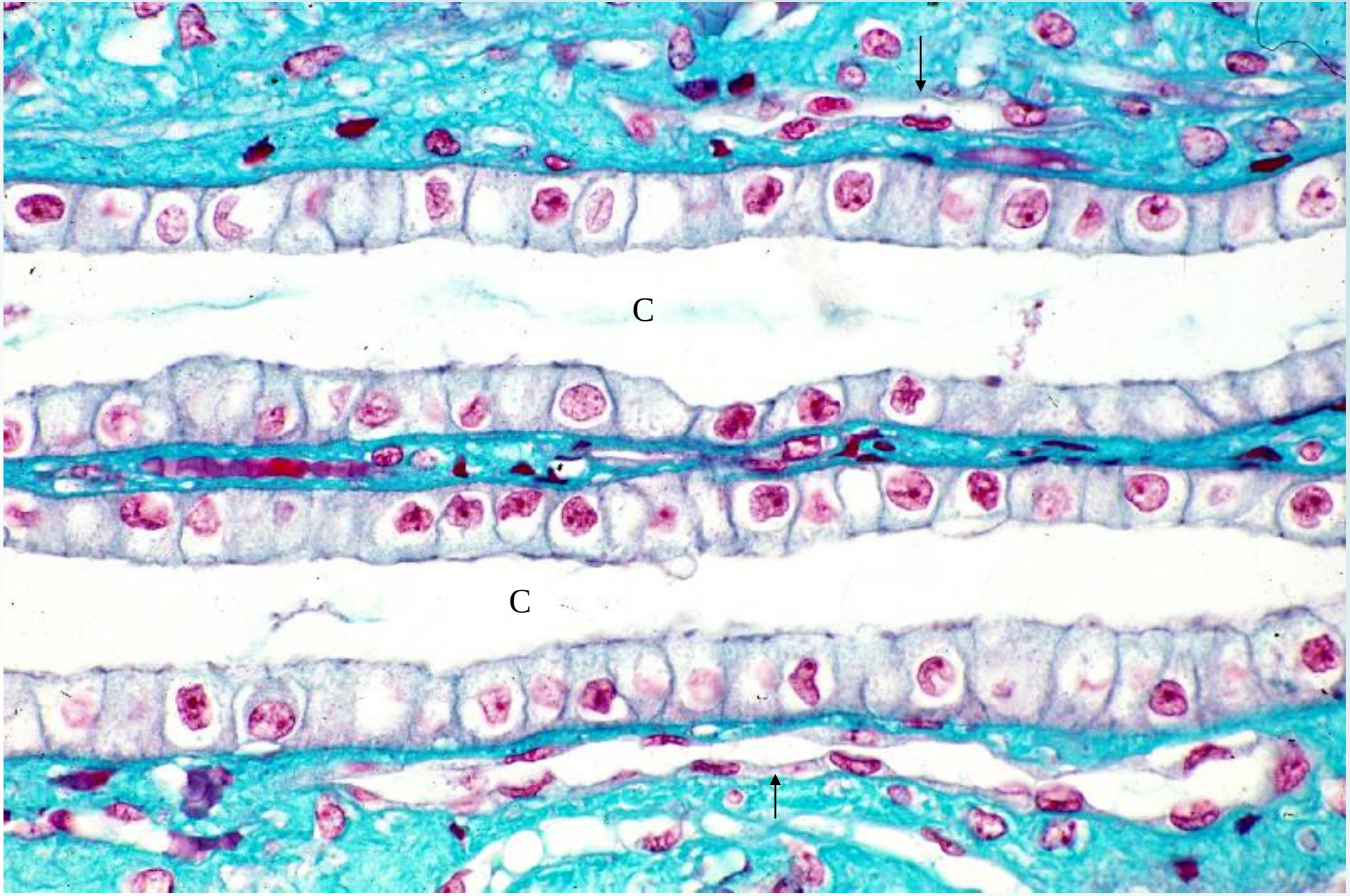

画面中央に横たわる 2 本の太い管が乳頭管（C）である。乳頭管になると上皮細胞は丈の高い単層円柱上皮となる。ヘンレのループの細い部分（矢印）の上皮は単層扁平上皮様となり、しばしば毛細血管と見間違う。

15-38 腎乳頭 乳頭管の合流. ヒト. MG染色. x 40.

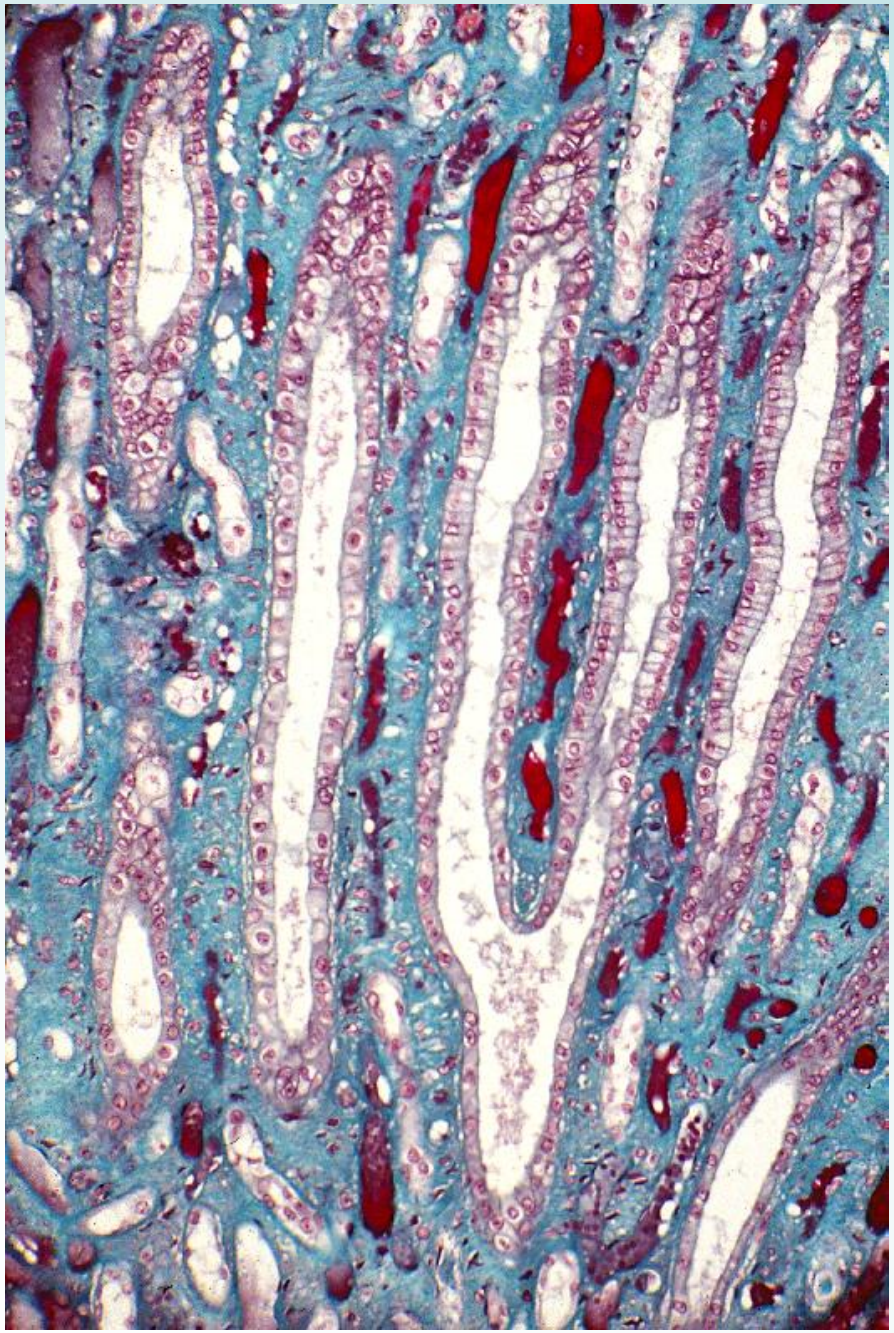

これは 2 本の集合管あるいは乳頭管が合流している像である。

15-39 ヘンレのループの細い部分の反転部. ヒト. MG染色. x 64.

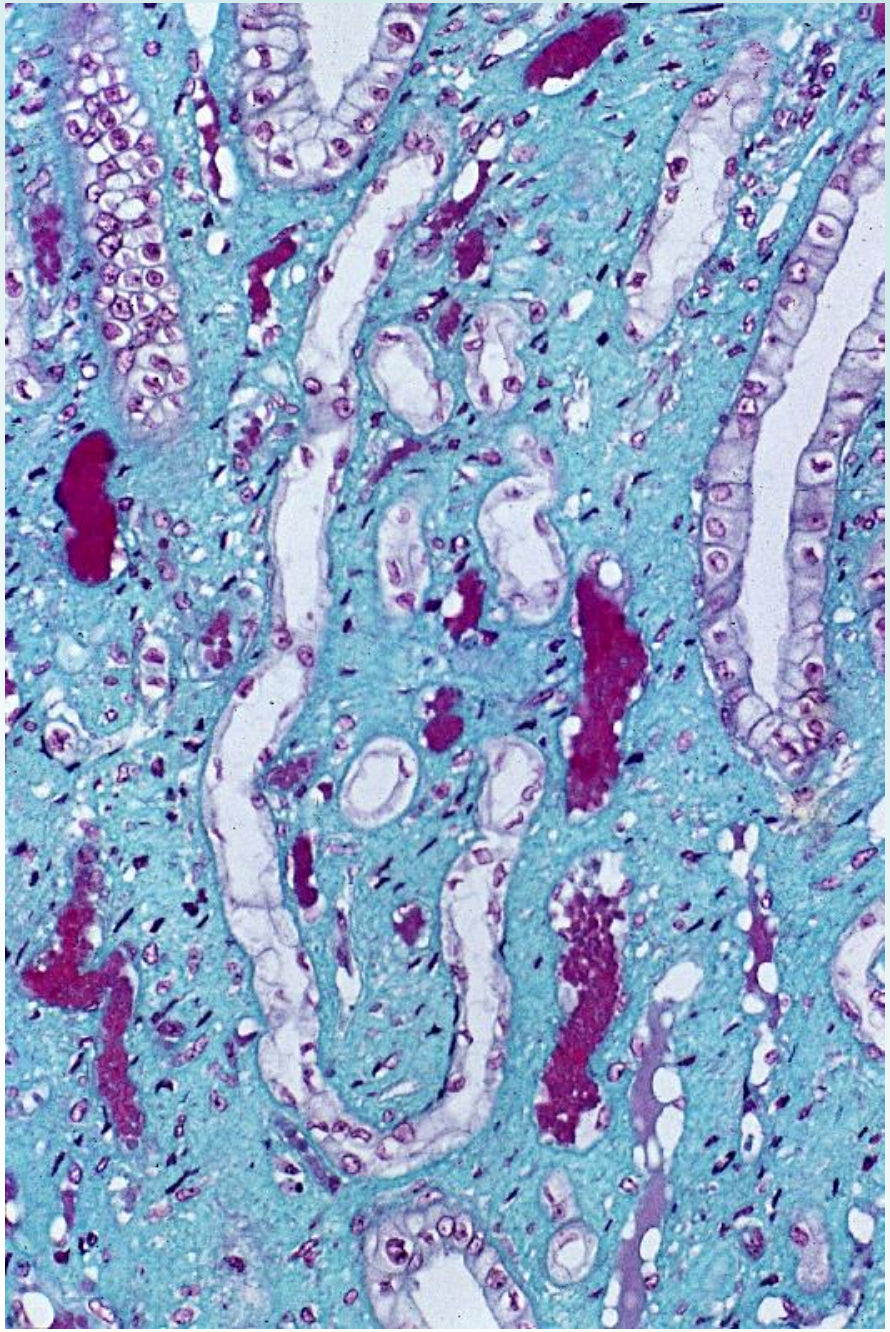

これは腎乳頭において見られたヘンレのループの細い部分が Uターン（反転）する像である。画面の左上、右上の太い管は集合管または乳頭管である。画面の中に散在する赤く染まっているものは、赤血球に満たされた毛細血管である。

15-40 腎乳頭と腎杯の上皮の反転部. ヒト. MG染色. x 64.

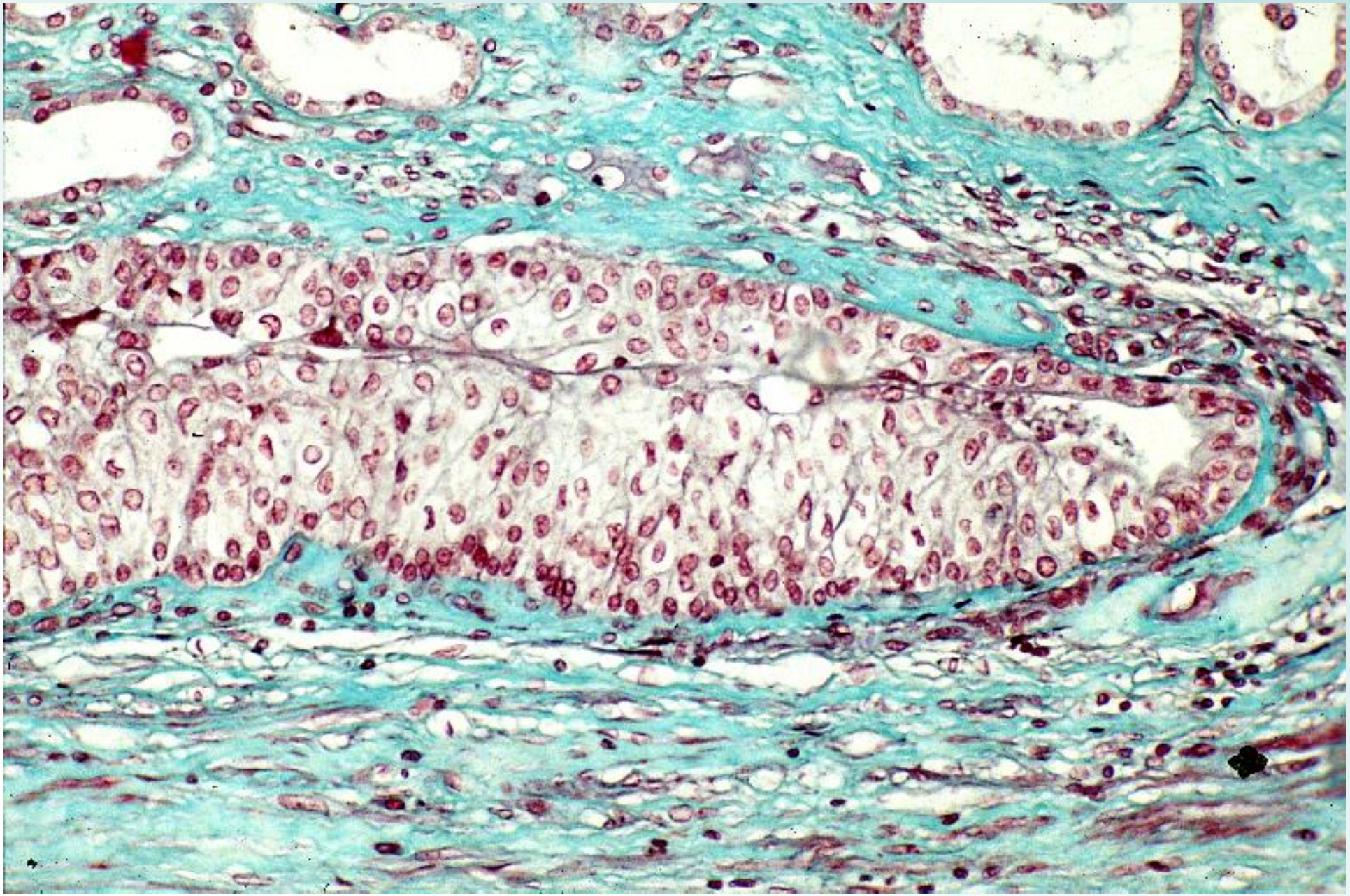

これは腎乳頭の先端部(画面の上半分)を被っている上皮が腎杯の上皮に反転する部分である。どちらの上皮も移行上皮であるが、腎杯の上皮の方が著明に厚い。

15-002
尿管と膀胱

15-41 尿管 横断全景. ヒト. H-E染色. x 10.

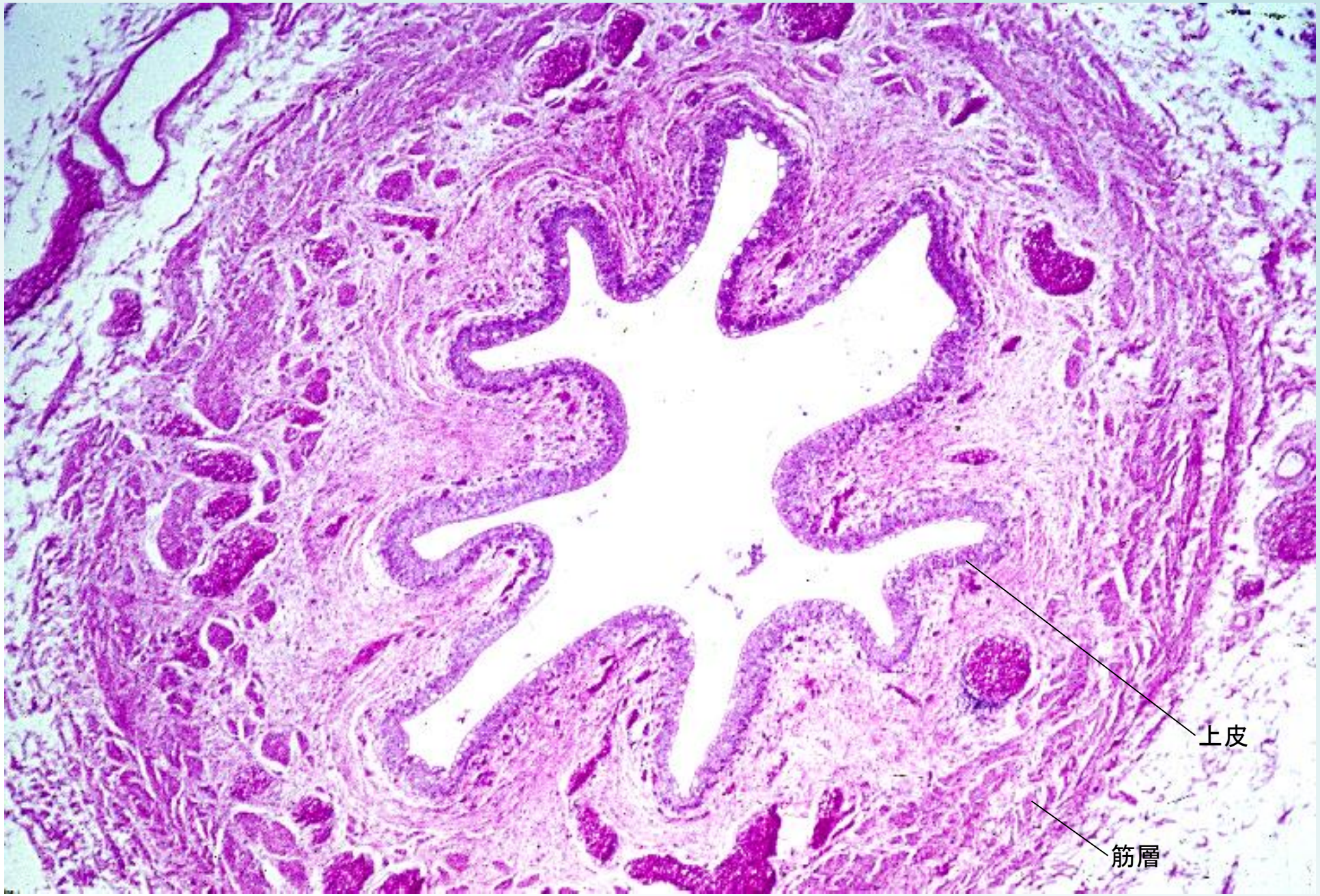

これはヒトの尿管の横断面の全景である。尿管では粘膜の外側を高度に発達した平滑筋層が取り巻いている。この平滑筋が死後変化として収縮するので、粘膜は縦に走るヒダを作って内腔に隆起する。尿はこの平滑筋のリズミカルな収縮によって、腎臓から膀胱に送られる。

15-42 尿管の上皮. ヒト. H-E染色 x 64.

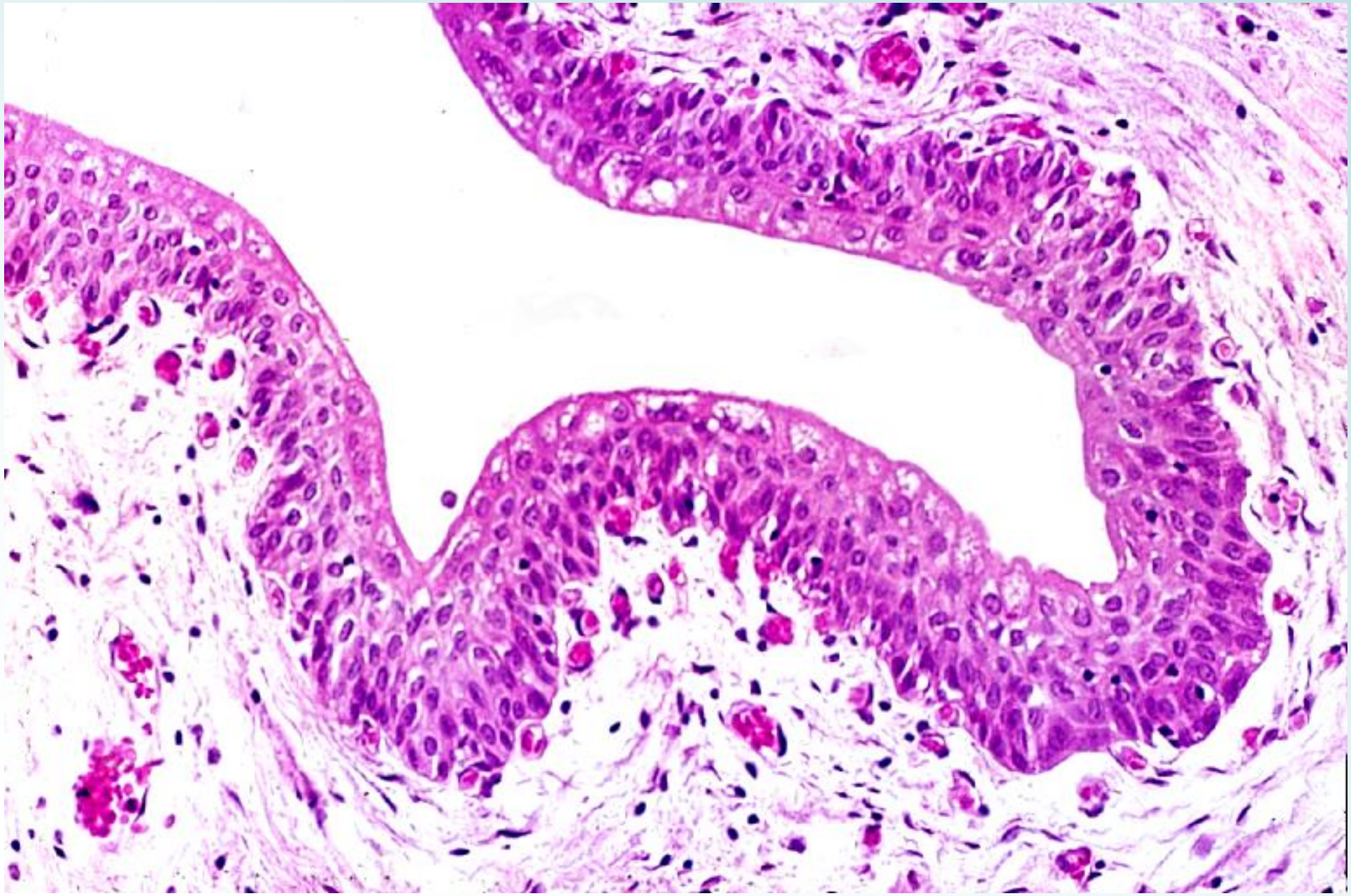

尿管の上皮は移行上皮である。死後変化で収縮した状態では、核の重なりは数層となるが、最表層の細胞は管腔の内表面に沿って広がっている。上皮は基底膜で裏打ちされ、その下には多数の毛細血管が接している。

15-43 膀胱壁 概観. ヒト. H-E染色. x 2.7.

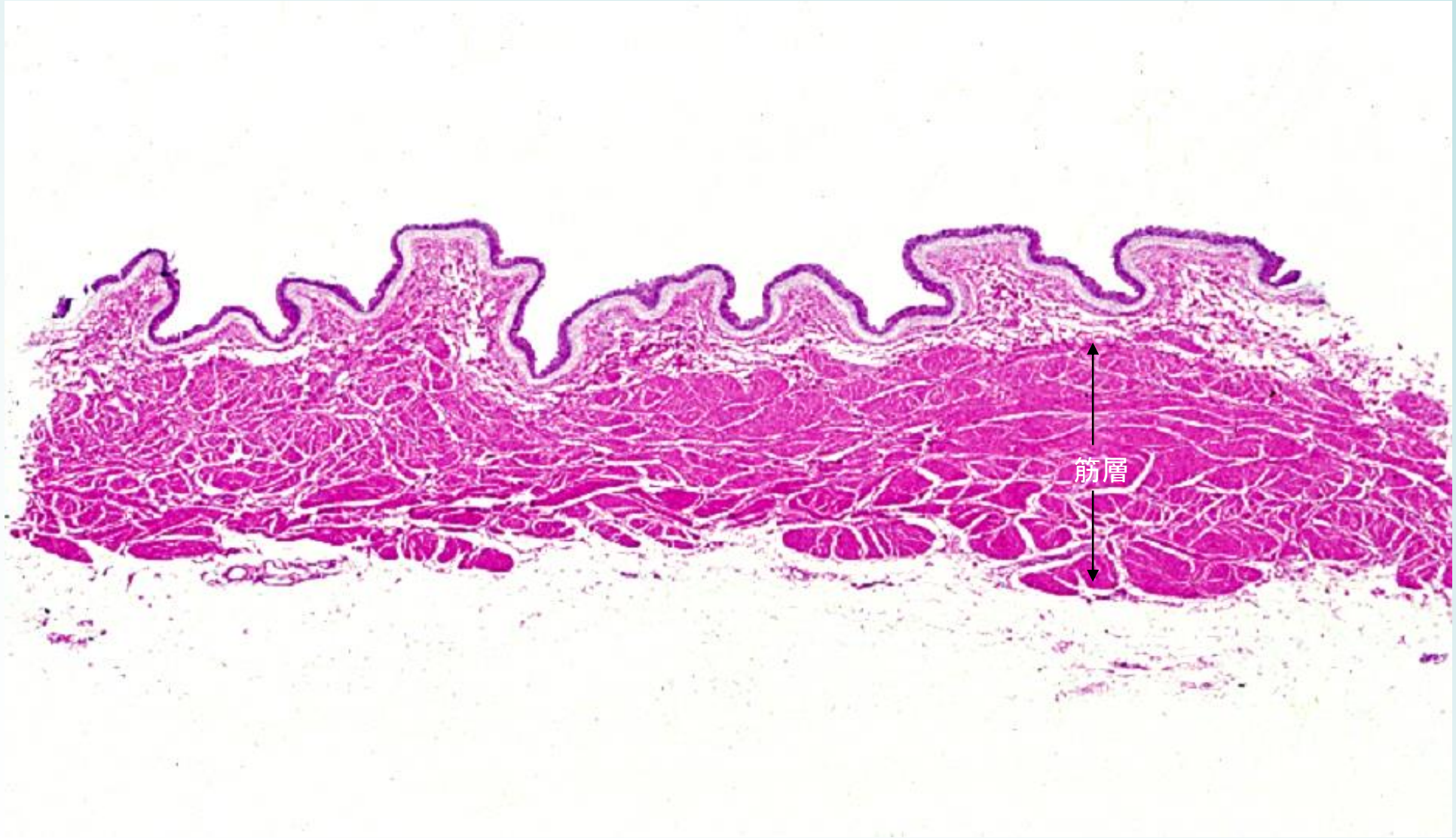

これはヒトの膀胱壁の概観である。膀胱は尿を一時貯めておく袋で、その壁は内から外へ向かって、粘膜、粘膜下組織、筋層及び外膜（腹腔に面する部分は漿膜）で構築されている。

粘膜上皮は移行上皮で、その下の粘膜固有層は繊細な膠原繊維と弾性繊維からなる疎性結合組織で、毛細血管に富む。ヒトでは粘膜筋板の発達が弱く、明瞭な境目なしに粘膜固有層は粘膜下組織に移行する。

筋層は高度に発達しており、一般に内縦・中輪・外縦の３層が区別されると言われているが、切片標本上でこれらを区別することは困難である。これらの筋は膀胱の内腔を狭めるように収縮して、内容物である尿を体外に排出する。

15-44 膀胱の上皮. ヒト. H-E染色　x 64.

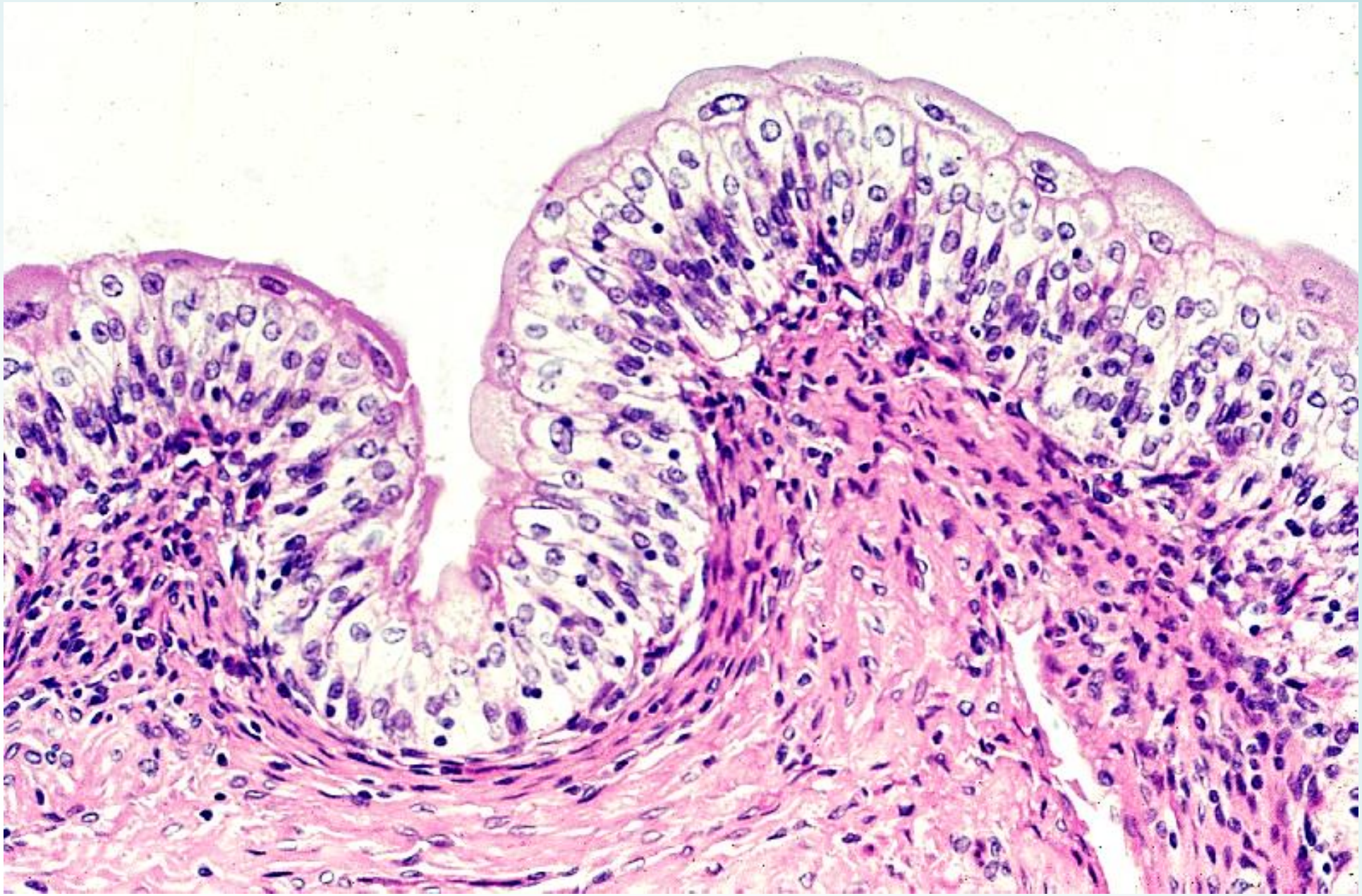

これは膀胱の上皮で、典型的な移行上皮である。移行上皮については「02-22～02-24」を見よ。

15-45 陰茎. ヒト. H-E染色. x 0.85.

これは陰茎の横断面の全景である。陰茎は男性生殖器の一部である交接器をなす。陰茎は左右 1 対の長大な陰茎海綿体と、その尾側正中線上に位置する尿道海綿体を芯とし、その表面を薄い皮膚で包まれた円柱状の構造物である。泌尿器としては、尿道海綿体の中軸部を貫通している尿道（矢印）がその役目を果たすが、これは尿を体外に導くと同時に、交接に際しては精液の排出路である。

陰茎海綿体は表面を丈夫な緻密結合組織性の被膜（白膜）で包まれ、その内部は薄い隔壁で区切られた無数の、広い、静脈性血管腔で満たされている。左右の陰茎海綿体を包む白膜は正中面で合一して、陰茎中核となるが、これは各所で途切れていて、そこでは左右の海綿体が一続きとなっている。

（続きは解説へ）

15-46 男性尿道. ヒト. H-E染色 x 4.0.

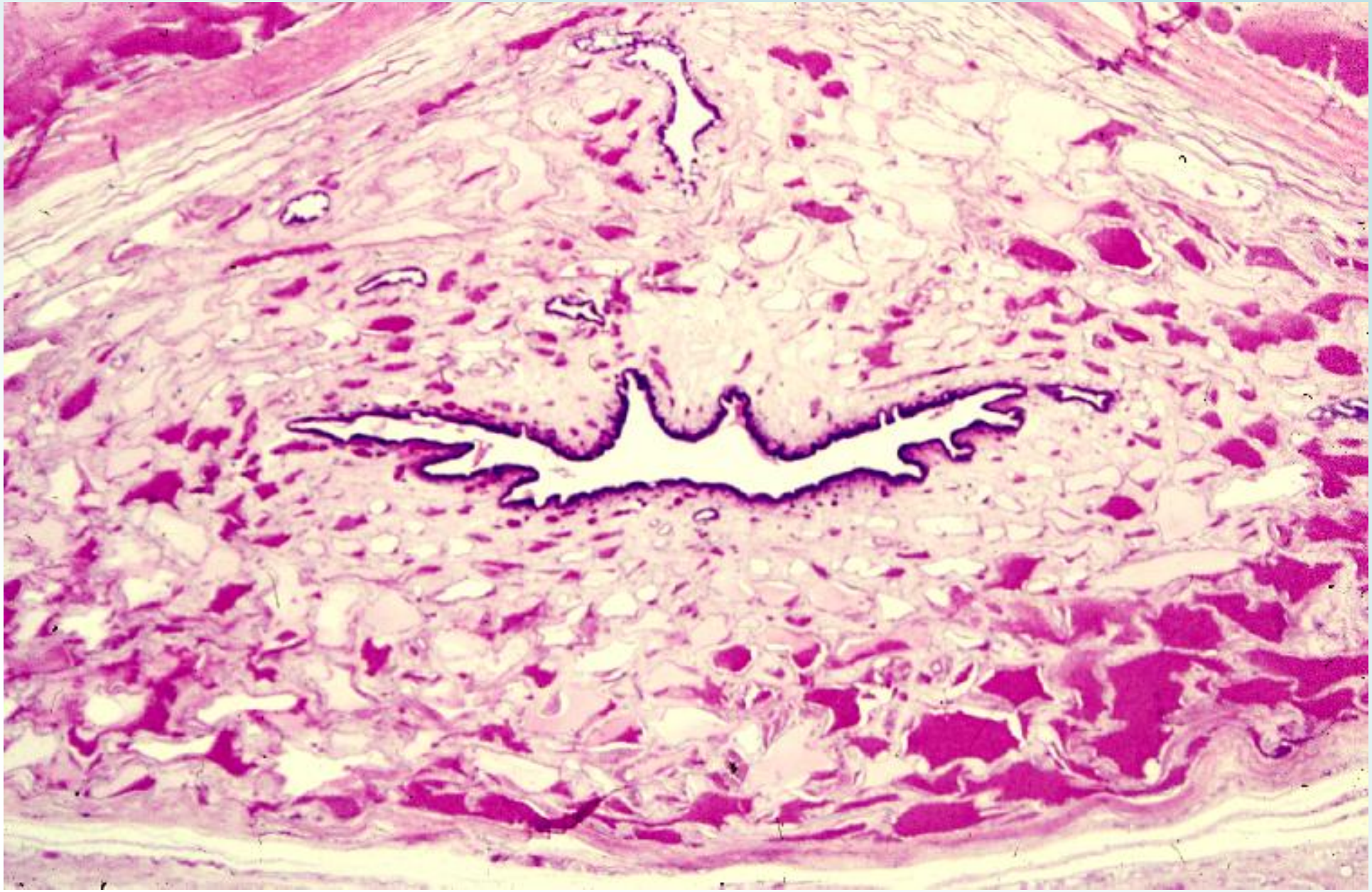

男性の尿道は長くて、その上皮は変化に富み、内尿道口に続く狭い範囲では移行上皮、外尿道口の近くでは角化しない重層扁平上皮、中間の長い部分では重層円柱上皮である。

尿道の経過中に上皮が管状に結合組織の中に陥没して小さい粘液腺をつくる。この画面でも、尿道の上部の結合組織中に数個の小さい腺が認められる。

15-47 女性尿道. ヒト. H-E染色 x 4.0.

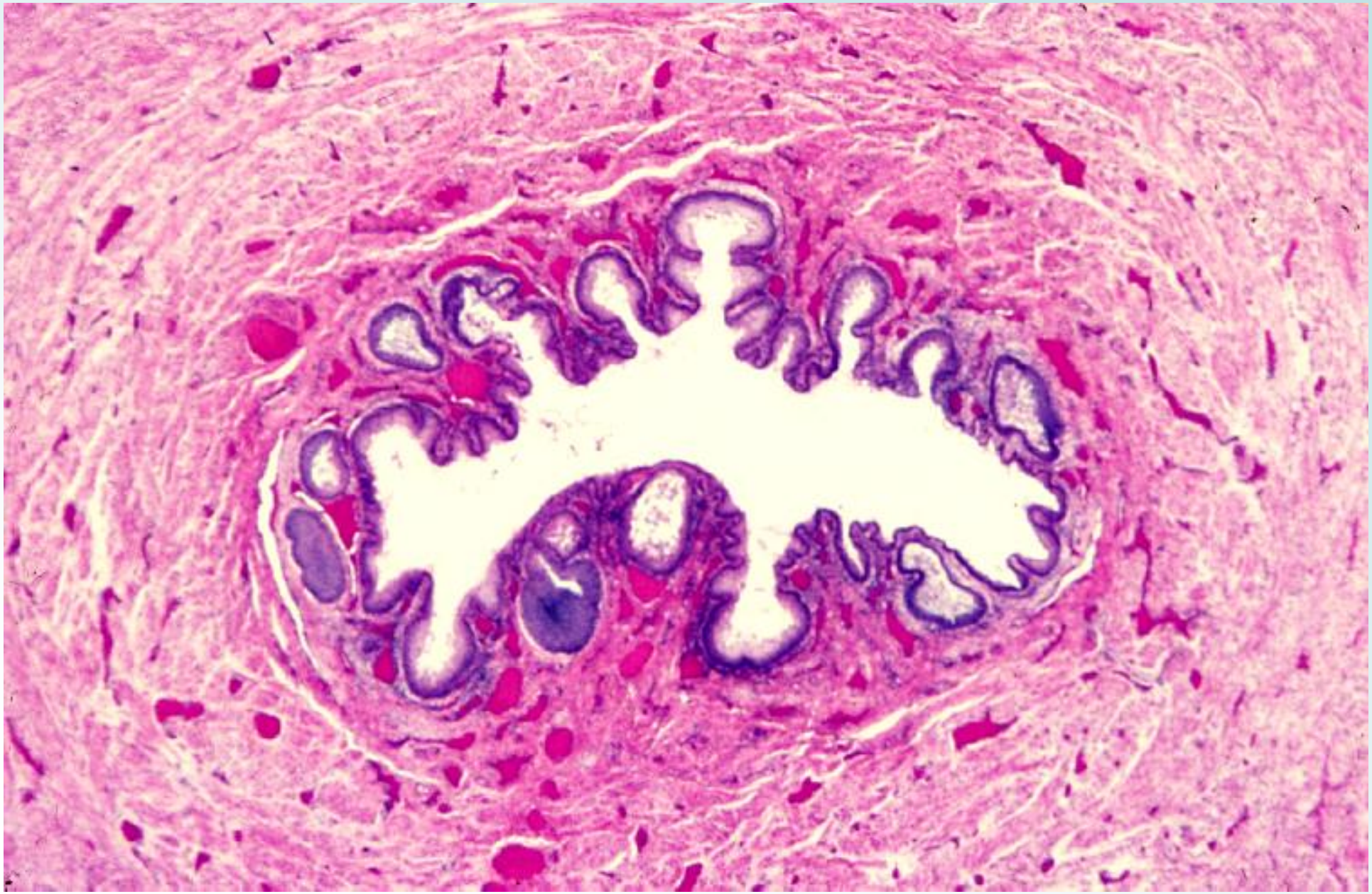

女性の尿道は短く、内尿道口から膣前庭に開くまでの3～4cm の管であり、その上皮は、起始部が移行上皮である以外は、角化しない縦走扁平上皮である。

解説 - 15-000 泌尿器系

- 泌尿器系は血液から不要になった老廃物を濾し取って尿を作る腎臓と、尿を膀胱に運ぶ尿管、尿を一時貯えておく膀胱及び尿を体外に導く尿道、などからできている。

解説 - 15-001 腎臓

・ 腎臓は血液から不用になった老廃物を濾し取って、尿を作る器官である。

解説 - 15-01 腎臓の前頭断模式図

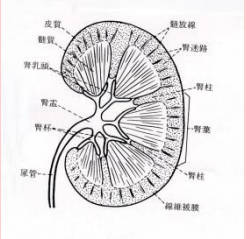

- 泌尿器の主体をなすものは、脊柱の左右で腹膜の後に位置する左右一対の腎臓である。腎臓は内がわに凹面を向けた「そらまめ」形をしており、その凹面の中央部を腎門といい、ここから　1本の尿管が出、腎動脈と腎静脈が出入する。腎門の奥には周囲を腎臓の実質で囲まれた広い腔所があり、腎洞と呼ばれる。腎臓の構造を概観するには、腎臓の前後の厚みの中央部を通る前頭断面（この模式図）を見るのが便利である。
- 腎臓の表面は膠原繊維性の繊維被膜で包まれており、更にその外を、腎上体とともに、脂肪組織性の被膜で包まれている。腎臓を前後の厚みの中央を通る前頭断面で見ると、暗赤褐色で微細顆粒状を呈する辺縁帯（皮質）と、その内がわにあって赤味に乏しく灰色を呈し、腎臓の表面に対して直角に走る微細線条が多数認められる中心帯（髄質）が区別される。髄質は皮質の 2 倍以上の厚みを持ち、腎洞に向かって数個ないし十数個の円錐形の隆起（腎錐体）を突出させている。隣接する腎錐体は、腎柱と呼ばれる板状の皮質組織で隔てられている。
- 腎錐体は底面で皮質と結合しており、腎錐体の斜面の輪郭線を腎臓の表面にまで延長すると、皮質を底面とし、その上に髄質が乗った円錐形の領域が区画される。これは腎葉と呼ばれ、腎臓の構造上・機能上の単位をなすものである。
- 腎洞に突隆する腎錐体の先端部は丸みを帯びていて、腎乳頭と呼ばれ、その表面は内外の二重壁を持つ「さかずき」状の袋で被われている。この袋を腎杯といい、短い柄のような管で腎盂（じんう）に開いている。腎盂は腎杯の柄の合流によって生じるやや広い腔所で、腎杯の柄を経て流入する尿を受け入れ、これを尿管によって膀胱に送る。
- この図は『図説組織学』（溝口史郎著　金原出版）より転載した。

解説 - 15-02 腎葉全景. ヒト. MG染色. x 1.6.

- これはヒトの 1個の腎葉の縦断面の全景である。
- この標本は死後 6 時間の死体から得られた組織塊を Bouin 液で固定したもので、組織の保存がよい。またマッソン・ゴールドナー（MG）染色で、結合組織成分がライトグリーンで緑色に染められているので、上皮性構造物と結合組織との識別が極めて容易である。以下図15-03～図 15-05 もこの標本の写真である。

解説 - 15-03 腎皮質と髄質 ヒト. MG染色 x 3.0.

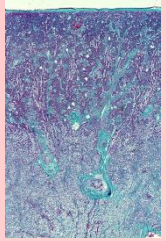

- これは図 15-02 の腎臓の皮質と髄質の外帯である。画面の上縁は繊維被膜であり、画面下部中央の横断された血管は弓状動脈である。皮質は赤く染まった尿細管で満たされているために赤く見えるが、髄質には赤く染まる尿細管が少ないので、皮質に比べると赤みが淡い。
- この図の皮質には上下方向に走る管の集団が 4 箇所見えるが、これが髄放線であり、髄放線と髄放線の間の領域が腎迷路である。腎迷路の中軸部を弓状動脈から出た放線動脈が貫いている状態が観察される。腎迷路の中に多数存在している円形の構造物が腎小体である。

解説 - 15-04 腎乳頭. ヒト. MG染色. x 3.0.

- これは図 15-03 の下方に続く、腎髄質から腎乳頭の先端までの写真である。この領域には赤く染まる尿細管が殆ど存在しないので、赤みが感じられない。図の中の赤い線条は赤血球で満たされた血管である。腎乳頭の先端を腎杯が包んでいる像が明らかである。

解説 - 15-05 腎皮質 2. ヒト. MG染色. x 10.

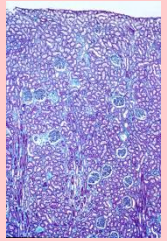

- これは腎皮質の弱拡大の概観である。画面の中央と左右両端の近くに髄放線があり、それらの間の領域が腎迷路（赤の矢印で示されている範囲）である。この拡大になると、腎小体も腎迷路を埋め尽くしている尿細管の断面も、明らかに識別できる。

解説 - 15-06-1 ネフロンの構造模式図

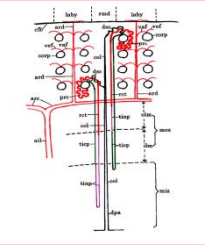

- ネフロンの構造を示す模式図（原図）
  腎臓は尿を作る部分と、できた尿を腎杯に導く集合管（col）から成り立っている。
- 尿を作る部分は、血液を濾過する装置である**腎小体**（corp）と、これから始まる1本の曲がりくねった**尿細管**からなる。1個の腎小体とこれに続く尿細管は、腎臓の構造上・機能上の単位で、ネフロン（腎単位）と呼ばれる。1個の腎臓には100万～300万個のネフロンが存在する。
- 腹部大動脈の枝である腎動脈は腎臓内部の空洞（腎洞）において数本の葉間動脈（ail）に分かれ、各葉間動脈は腎葉と腎葉の間を腎臓の表面に向かって進み、皮質と髄質の境で、腎臓の表面に平行に走る数本の弓状動脈（arc）に分かれる。弓状動脈は一定の間隔で、腎臓の表面に向かう真っ直ぐな放線動脈（ard）を出す。放線動脈は腎迷路（laby）の中軸部を走り、その走行中に一定の間隔で四方に輸入細動脈（vaf）を出し、腎小体の主体である血管糸球を作る（図 15-10 を見よ）。腎小体において血液から濾出した液体は原尿と呼ばれる。これは腎小体から始まる尿細管の中を流れる間に様々な加工を受けて完成した尿となり、集合管を経て、腎杯・腎盂・尿管・膀胱へ送られる。
  尿細管は始めから終わりまで単層の上皮で構築されているが、その上皮細胞は部位によって著しい分化を示す。
- 腎小体に続く最初の部分は、主部と呼ばれ、外径は大きいが上皮の丈が高いために内腔の狭い管で、自分が出発した腎小体の周囲で複雑に曲がりくねりながら、全体としては腎臓の表面に向かう大きなループを描き（主部の曲部、prc、図では赤色、英米系では近位迂曲部という）、髄放線（rmd）に入って真っ直ぐな管となり、髄質に向かって下降する(主部の直部、rct、図では赤色)。この主部の直部は髄質の外帯において突然、壁が極端に薄い、細い管に移行する。（続く）

解説 - 15-06-2 ネフロンの構造模式図

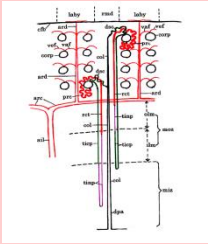

- これをヘンレのループの細い部分（tinp、図では紫色）という。この細い部分は腎乳頭の尖端に向かって一定の長さ下降した後、再び突然、壁がやや厚く直径もやや大きい管に移行する。これをヘンレのループの太い部分（ticp）という（図では緑色）。ヘンレのループはその走行中にヘヤーピン状に鋭く反転して上行する。太い部分は皮質の髄放線の中を上昇し、腎迷路（laby）を横切って、自分が出発した腎小体の輸入細動脈に接触した後、緩やかに迂曲する介在部（dsc、図では緑色、英米系では遠位迂曲部という）となり、髄放線に入って集合管（col、図では黒色）に接続する。
  皮質の表面に近い所に位置する腎小体から始まった尿細管では、ヘンレのループの細い部分が短くて、下降中に太い部分に変わり、太い部分が更に下降してから反転して上昇するので、太い部分が非常に長い。これに反して皮質の深部に位置する腎小体から始った尿細管では、細い部分が非常に長く、腎乳頭の尖端部付近にまで下降して反転し、皮質に近い部分にまで上昇して、太い部分に移行する。
  集合管は腎乳頭を下降する間に隣接のものと合流を繰り返して太い乳頭管（dpa）となり、腎乳頭の先端部に開口し、腎乳頭に密着している腎杯（clx）の中に尿を排出する。（終り）

解説 - 15-07 腎皮質 3. 腎迷路と髄放線. ヒト.マロリー・クロスモン染色. x 25.

- これは死後 40 分の 6 才の小児の腎臓を Helly の固定液で固定し、3μm の切片として、これに Mallory-Crossmon 染色を施した標本で、結合組織成分がアニリンブルーで鮮やかな青色に染まっており、上皮性構造物との識別が容易である。この画面では、上方が皮質の表層、下方が皮質の深部である。
- 画面の右端部を占める、縦断された管の領域が髄放線であり、それより左側が腎迷路である。腎迷路の中軸部を1本の放線動脈が貫いており、これに多数の腎小体が付属する状態が明らかである。放線動脈及び腎小体の周りは尿細管の断面で埋め尽くされているが、ここに見られるのは、大部分が主部の曲部（近位曲尿細管）と介在部（遠位曲尿細管）である。
- これは順天堂大学 浅見一羊名誉教授作製の標本である。

解説 - 15-08 腎皮質 4. 腎迷路 1. ヒト. マロリー・クロスモン染色. x 64.

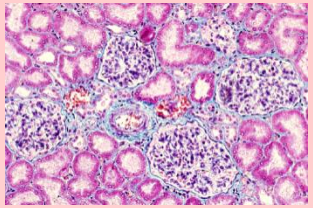

- これは図 15-07 と同じ標本の腎迷路の横断面である。画面の中央に放線動脈（左 A）と放線静脈（右 V）が並んでおり、この放線動脈に付属する 4 個の腎小体が上下左右に位置している。これらの構造物を取り巻いて画面を埋めているのは、尿細管の断面であり、その大部分は濃赤色に染まった主部の曲部（近位曲尿細管）である。これに混じって少数の介在部（遠位曲尿細管）と結合部（集合管の起始部）が認められる。
- これは順天堂大学 浅見一羊名誉教授作製の標本である。

解説 - 15-09 腎皮質 2. 腎迷路 2. ヒト. MG染色. X 25.

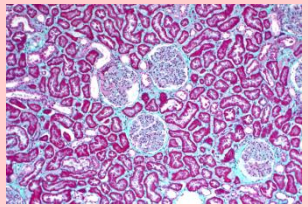

- これは図 15-02～図 15-05 と同じ標本の腎迷路である。画面中央に 3 個の腎小体がかたまって見られる。上方の 2 個では腎小体の一側に接して緻密斑(macula densa)が観察される。
- 腎小体から始まった尿細管の主部(近位曲尿細管)は、自分が出発した腎小体の周囲を強く迂曲しながら取り囲み(主部の曲部)、次第に髄放線に近づき、髄放線に入って髄放線の中を腎乳頭に向かって走る主部の直部となる。この画面でも腎小体の周囲は主部の曲部の断面で埋められている。主部の曲部の上皮細胞の胞体は強い酸性好性を示し、この標本では真っ赤に染まっており、また自由表面には著明な刷子縁を具えている。主部の曲部の上皮細胞の丈は一様でなく、従って管の内腔の輪郭は不規則になっている。
- 一方腎乳頭において U ターンしたヘンレのループの上行脚は髄放線の中を上行する間にヘンレのループの太い部分となり、やがて腎迷路に入って、自分が出発した腎小体の血管極に近づいてこれに接触して緻密斑を作り、それより遠位では緩やかに迂曲する介在部(遠位曲尿細管)となる。それから長短まちまちの結合部を経て、髄放線の中を腎乳頭に向かって走る集合管に注ぐ。介在部は迂曲がゆるやかであるので、この断面における介在部の断面の数は主部の曲部の断面の数に比べると、非常に少ない。介在部の上皮細胞は主部の曲部の細胞に比べると丈が低く、小さいので、管の内腔が広く、その輪郭は円滑であり、自由表面に刷子縁を具えていない。細胞質の酸性好性の程度は主部の曲部に比べると弱い。

解説 - 15-10-1 腎小体の構造模式図

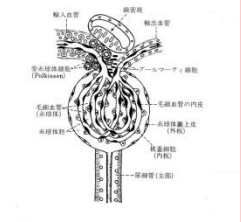

- これは腎小体の構造を示す模式図である（原図）。
  腎小体は直径 200～300μm の球状の構造物で、輸入細動脈（輸入血管 vas afferens）が枝分かれして作る糸玉状の毛細血管の集団（血管糸球 glomerulus）と、これを包む二重壁の球状の袋（糸球体嚢）とからなる。輸入細動脈は腎小体の一方の極において腎小体に入り、これに隣接する場所から輸出細動脈（輸出血管 vas efferens）が出る。この極を血管極と言う。一方、これに対向する極からは尿細管が始まる。この極を尿管極という。
- 輸入細動脈は腎小体に入ると直ちに数本ないし十数本の毛細血管に分かれる。これらはそれぞれループを描いて全体として血管糸球を作った後、再び 1 本に纏まって輸出細動脈となって腎小体を去る。
- 血管糸球（glomerulus）を構成する個々の毛細血管の外表面は、残るくまなく被蓋細胞、ないし「足細胞」（podocytes）と呼ばれる特殊な上皮細胞によって被われている。この被蓋細胞は血管極において反転して糸球体嚢の内面を縁取る単層扁平上皮（糸球体嚢上皮）に移行する。糸球体嚢上皮と被蓋細胞は、それぞれ糸球体嚢の外板と内板に相当し、両者の間には狭い腔が存在する。これを糸球体腔または**ボウマン腔**（space of Bowman）という。
- 血液は毛細血管の中を流れる間に、毛細血管の内皮細胞にあいている小孔と、その外側に接している被蓋細胞の突起が作る濾過細隙によって限外濾過されて、その液体成分の大部分が原尿としてボウマン腔に出る。糸球体嚢上皮は尿管極において突然、尿細管主部の丈の高い単層円柱上皮に移行する。
- 輸入細動脈は、内膜・中膜・外膜を具えた細動脈であるが、中膜の平滑筋細胞の一部は血管極に近づくと、明るい胞体の中に円形の核を持った細胞に変わる。これは**旁糸球体細胞**（juxtaglomerular cells）と呼ばれ、レニンを分泌する一種の内分泌細胞である。輸出細動脈は平滑筋をほとんど持たない壁の薄い血管で、腎小体を去ると直ちに毛細血管となって、尿細管の周囲を密に取り巻く。（続く）

解説 -　15-10-2 腎小体の構造模式図

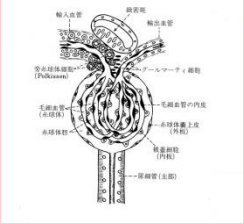

- 髄質から上昇してきたヘンレのループの太い部分は、自分が出発した腎小体の輸入細動脈、特に旁糸球体細胞が存在する部分に接触した後、緩やかに迂曲する介在部となる。この部分では輸入細動脈に接触する側の上皮細胞の丈が高くなり、核が密集して見えるので、この部分を特に**緻密斑**(macula densa)という。（終り）
- この図は『図説組織学 』(溝口史郎著　金原出版)より転載した。
-

解説 - 15-11 腎小体 1．ヒト．MG染色．x 100.

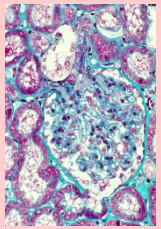

- これは輸入細動脈・輸出細動脈・糸球体・尿管極の全てが完備している腎小体の写真である。
- 腎小体は直径 200～300μm の球状の構造物で、輸入細動脈（vas afferens）が枝分かれして作る糸玉（いとだま）状の毛細血管の集団と、これを包む二重壁の球状の袋（糸球体嚢 capsula glomeruli または Bowman 嚢）からできている。
- 画面の中央上部から下方に進んできた輸入細動脈（vas afferens）は糸球体嚢に入ると直ちに十数本の毛細血管に分かれて血管糸球を形成する。この血管糸球の毛細血管は U 字形のループを描いて反転し、この図では輸入細動脈の進入部の左側で 1 本にまとまって、輸出細動脈（vas efferens）として糸球体を去る。輸出細動脈の壁には平滑筋細胞は見られない。輸入細動脈が腎小体に近づくと、その壁の平滑筋細胞の一部は筋としての性質を失って、明るい無色の胞体を持った内分泌細胞に変わる。これを**傍糸球体細胞**（juxtaglomerular cells）という。腎小体に血管が出入りする極を血管極（vascular pole）という。
- 糸球体を構成する毛細血管の表面は、残る隈なく**被蓋細胞**（podocytes）と呼ばれる特別の上皮細胞で包まれている。この被蓋細胞は血管極で反転して、糸球体嚢の内面を縁取る単層扁平上皮（**糸球体嚢上皮** capusular epithelium）に移行する。被蓋細胞と糸球体嚢上皮は、それぞれ、糸球体嚢の内板と外板に相当し、両者の間には**糸球体腔**（space of Bowman）と呼ばれる狭い腔が存在する。糸球体嚢上皮は、血管極と対向する側において、突然尿細管の単層円柱上皮に移行し、ここから尿細管が始まる。この部分を**尿管極**（urinary pole）という。
- 血管糸球は毛細血管の集団であるから、毛細血管の内面を縁取る内皮細胞の核が認められるのは勿論であるが、その他に糸球体嚢の膠原繊維の一部が少数の繊維芽細胞を伴って内皮細胞と被蓋細胞の間に入り込んでいる。この繊維芽細胞を**メザンギウム細胞**という。（続く）
- 輸入細動脈と輸出細動脈に挟まれた V 字形の内面にはまっているのが、介在部（遠位曲尿細管）の起始部である**緻密斑**（macula densa）である。この管の上皮細胞は V 字形に接する側で配列が密になり、丈が高くなっている。緻密斑と V 字形の凹みの間の狭い空間に、なお扁平で濃染する小細胞が緻密斑に密着して存在する。これをグールマーティ細胞（cells of Goormaghtigh）という。この細胞の意義はなお明らかでない。
- この画面で、腎小体の周囲を埋めているのは、ほとんど全て尿細管の主部の曲部（近位曲尿細管）である。

解説 - 15-12 腎小体 1 -1. 血管極 . ヒト. MG染色. x 250.

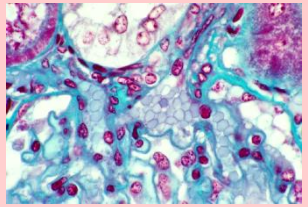

- これは図 15-11 の腎小体の血管極の拡大である。画面の右上から左下方に進んできた輸入細動脈は、腎小体に入ると直ちに毛細血管に分かれる。この図で毛細血管の中を満たしている六角形のものは、ヘモグロビンの抜けた赤血球である。輸入細動脈の壁には内皮細胞の核と平滑筋細胞の核とが認められる。輸入細動脈が毛細血管に変わった部分の左上に接している水様透明の胞体を持つ円形の細胞（矢印）が傍糸球体細胞である。輸入細動脈の進入部の左に接しているのが輸出細動脈で、これには内皮細胞の核は認められるが、その外に平滑筋細胞の核は認められない。輸入細動脈と輸出細動脈が作る V 字形のくぼみの内面に接している 、水様透明の円柱形の細胞体と7個の核が認められる部分が緻密斑である。この緻密斑の下方に接している濃染した扁平な核がグールマーティ細胞の核である。
- 輸入細動脈の右側及び輸出細動脈の左側で、糸球体嚢が血管糸球に移行する状態が明らかに観察される。
- 被蓋細胞およびメザンギウム細胞については図 15-14 を見よ。

解説 - 15-13 腎小体 1 -2. 尿管極 . ヒト. MG染色. x 250.

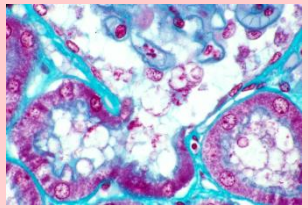

- これは図 15-11 の腎小体の尿管極である。画面の右上方及び左上方から糸球体嚢の内面を被ってきた単層扁平上皮である糸球体嚢上皮（短い矢印）は、画面中央部において突然単層円柱上皮である尿細管主部の細胞に移行する。この上皮細胞の胞体は酸性染料に濃染し、自由表面には著明な微絨毛を具えている。この微絨毛を特に刷子縁という。画面の右下部を占める管も主部で、これでは刷子縁が特に著明である。刷子縁が緑色を帯びているのは、刷子縁を被っている粘液多糖類がライトグリーンによって緑色に染まるためである。
- 画面上部を占めているのは血管糸球の下端部で、これと糸球体嚢上皮の間の空間が糸球体腔（Bowman 腔）である。毛細血管の外面に付着している 3 個の被蓋細胞（矢印）が明瞭に認められる。

解説 - 15-14 腎小体 1 -3. 血管糸球 . ヒト. MG染色. x 250.

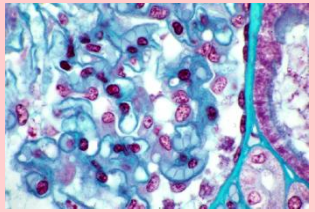

- これは図 15-11 の腎小体の血管糸球の拡大である。この標本では、ここに見るように、血管糸球の内皮細胞の核、メザンギウム細胞の核、被蓋細胞の核及び胞体、並びに糸球体嚢上皮の核などが、明瞭に識別される。
- 画面の右側約 1/4 のところを上から下左方に走っている濃い緑色の線は、糸球体嚢の膠原繊維性の被膜であり、その左側に付着している小さい扁平な核が糸球体嚢上皮細胞の核（短い矢印）である。
- 被蓋細胞は毛細血管の外面に密着している細胞（長い矢印）で、核を含む胞体は糸球体腔に突隆している。この標本では核だけでなく、胞体も淡紫色に染まっていて、明瞭に認められる。毛細血管の内皮細胞の核は、毛細血管の内面を縁取っている。メザンギウム細胞の核（二重矢印）は毛細血管に囲まれた緑色の結合組織の中に見出される。
- 画面の右端は尿細管の主部で、上皮細胞の境界は全く認められない。酸性好性の胞体の自由表面には刷子縁が著明である。刷子縁が緑色を帯びているのは、これを被っている粘液多糖類の存在による。この主部と糸球体嚢に挟まれた小さい断面の管は結合部（集合管の起始部）である。この管の上皮細胞は酸性染料の色を取らず、細胞境界が明瞭である。

解説 -　15-15 糸球体の構造 模式図

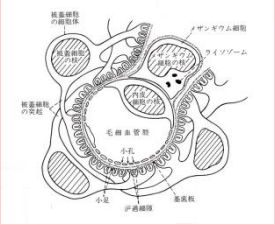

- これは電子顕微鏡による観察に基づいて作図した、糸球体の毛細血管とその外を包む被蓋細胞、並びにメザンギウム細胞の関係を示す模式図である。
- 毛細血管の内皮細胞の胞体は穴あき型で、一定の大きさの小孔があいている。一方、被蓋細胞の胞体はボウマン腔の中に隆起しており、数本の突起を出して毛細血管の表面を取り囲むが、これらの突起の膨らんだ先端部からは一定の大きさの小足が出て、毛細血管の表面に密着する。この際、一つの被蓋細胞の突起から生じた小足と、隣接の被蓋細胞の突起から出た小足とは、交互に整然と配列して、その間に一定の巾の濾過細隙を作る。毛細血管の表面と被蓋細胞の小足の間には基底膜が介在する。毛細血管の中を流れる血液は、内皮細胞の胞体にあいている小孔、基底膜、被蓋細胞の小足が作る濾過細隙を通って、限外濾過されるのである。
- この図は『図説組織学』（溝口史郎著　金原出版）より転載した。

解説 - 15-16 腎小体 2．ヒト．MG染色． X 50.

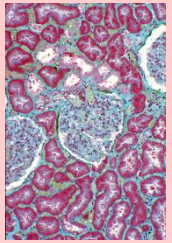

- これは図 15-02～図15-05 とは別の死後 3 時間の標本で、厚さ約 7μm の切片にマッソン・ゴールドナー（M-G）染色を施したものである。この標本では血管の中に赤血球が充満していた。この切片の中に、輸入細動脈・輸出細動脈・糸球体・尿管極の全てを完備している腎小体が見つかった。この標本は切片がやや厚いので、尿細管主部の赤色の染まりが濃く、結合組織の緑色との対比が鮮やかである。
- 画面の中央の腎小体には、左上から輸入細動脈が進入し、その右側に接して輸出細動脈が腎小体から出ている。輸入細動脈の壁には平滑筋細胞が存在するが、輸出細動脈の壁には平滑筋細胞は見られない。血管極と対向する腎小体の下端から尿細管の主部が始まっている。腎小体の内容は血管糸球である。
- この画面で、腎小体の周囲を埋めているのは、ほとんど全て尿細管の主部の曲部（近位曲尿細管）であるが、中央の腎小体の上部に接する 4 個の断面は介在部（遠位曲尿細管）である。腎小体の周囲及び尿細管の間の隙間を埋めているのは毛細血管である。

解説 - 15-17 腎小体 2-1. ヒト. MG染色. x 100.

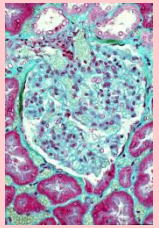

- これは図 15-16 の腎小体の拡大である。この腎小体では血管極の左上から輸入細動脈が進入し、その右側に接して輸出細動脈が真上に向かって出ている。尿管極は血管極に対向して、腎小体の下端中央に位置している。輸入細動脈の壁には平滑筋細胞が存在し、傍糸球体細胞も見られる。これに対して、輸出細動脈の壁には平滑筋細胞は見られない。輸入細動脈と輸出細動脈が作る V 字形の凹みにはまった状態で緻密斑（macula densa）が見られる。この断面では血管極側に 8 個の核が密集しているのに対し、反対側では僅か 4 個の核が見られるのみである。この断面の右側に並ぶ 3 個の断面は介在部（遠位曲尿細管）である。これら以外の管の断面は全て主部（近位曲尿細管）である。これらの管の間の隙間は毛細血管によって埋め尽くされている。この標本はやや厚く、毛細血管の内腔が赤血球で満たされているために、血管糸球の微細構造は見難いが、若干の被蓋細胞の核を識別することはできる（短い矢印）。
- 尿細管の主部の上皮細胞は強い酸性好性を示して赤く濃染している。細胞境界は全く認められない。上皮細胞の丈が高低まちまちであるので、内腔の輪郭は不規則な凹凸を示している。自由表面の刷子縁が著明である。

解説 - 15-18 腎小体 3. ヒト.マロリー・クロスモン染色. X 80.

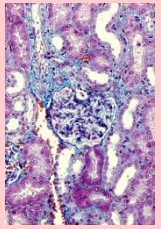

- これは図 15-07 及び 図 15-08 と同じ標本の中に見出された腎小体である。画面の中央に位置する腎小体の左側に接して放線動脈と放線静脈が縦に走り、放線動脈から出た輸入細動脈がこの腎小体に進入する。この進入部の右側に接して輸出細動脈の一部が観察される。この血管極の上に緻密斑が接している。血管極に対向する側（下方）から尿細管の主部が始まる（尿管極）。この尿管極から始まる主部の起始部は特に濃赤色に染まっている。この腎小体の右側に接して、上から下へ、上皮の丈が低く内腔の広い管の縦断面が 5 個並んでいる。これは介在部（遠位曲尿細管）である。この腎小体の拡大が次の図 15-19 である。この標本では結合組織繊維はアニリンブルーで濃青色に染まっている。
- これは順天堂大学 浅見一羊名誉教授作製の標本である。

解説 - 15-19 腎小体 3-1. ヒト. マロリー・クロスモン染色. x 160.

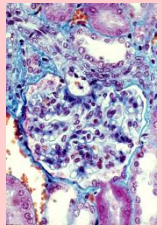

- これは図 15-18 の拡大である。
- 画面の左上の放線動脈から始まった輸入細動脈が右下方に進んで腎小体に進入する。その右に接して輸出細動脈の一部が見える。両者の上には横向きの小楕円形の核が密に並び（グールマーティ細胞）、その上に緻密斑が接している。この画面では緻密斑の意味がよく分かる。輸入細動脈は典型的な細動脈で、内皮細胞の外側を平滑筋繊維が輪状に取り巻いている。平滑筋細胞の一部は傍糸球体細胞（矢印）に変わる。この標本では血管糸球の微細構造の識別は困難である。尿管極から始まる主部の起始部は特に濃い赤色に染まっている。
- これは順天堂大学 浅見一羊名誉教授作製の標本である。

解説 -　15-20　腎小体 4. 緻密斑. ヒト. MG染色. x 100.

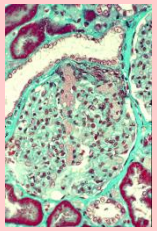

- この腎小体の左側に接して、左下から右上に向かってヘンレのループの太い部分が走っている。その上皮細胞は丈の低い単層円柱上皮で、核の配列は疎であるが、この腎小体の上部、血管極に接する部分では細胞の丈がやや高くなり、核が密集している。この部分が緻密斑（macula densa）である（矢印）。この部分を過ぎると、上皮細胞は再び丈が低くなり、核の配列も疎になる。この腎小体の血管極ではグールマーティ細胞は認められるが、傍糸球体細胞は確認できない。

解説 -　15-21　腎小体 5. 緻密斑　2．ヒト. MG染色. x 100.

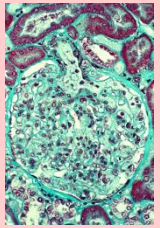

- これは輸入細動脈を具えた腎小体で、この輸入細動脈の右側に緻密斑が接している（矢印）。この輸入細動脈が腎小体に進入して、毛細血管に分かれる状態が明瞭に観察される。

解説 - 15-22 腎小体 6. ラット. エポン切片. トルイディンブルー染色. x 250.

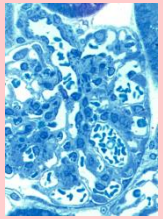

- これはラットの腎小体で、エポン切片のトルイディンブルー染色標本である。画面の左上端部から輸入細動脈が進入し、毛細血管となって下方に進む。この切片は約 0.5 μm と薄いので、細胞の重なりがなく、毛細血管の内皮細胞、被蓋細胞、メザンギウム細胞（矢印）などが明瞭に識別できる。

解説 - 15-23 主部の曲部、介在部、結合部 1．ヒト．MG染色．x 130.

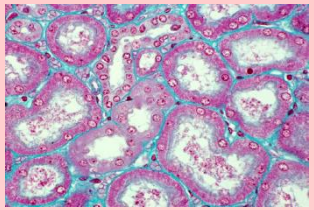

- これは図 15-02～図15-05 と同じ標本の腎迷路の尿細管である。
- 画面の中央部に斜めに位置する管が介在部（D）で、その上に接する細胞境界が明瞭な細長い管が結合部（C）である。また画面の左上端部にある 2 個の小さい管は結合部である。これら以外の断面はすべて主部の曲部（P）である。
- 主部の曲部（近位曲尿細管）は直径 50～60μm と大きいが、上皮細胞の丈が高いので、外径の割には内腔が狭く、管腔の輪郭は凹凸不整である。上皮細胞が丈も高く、横幅も広いので、一つの断面における核の数は数個に過ぎない。上皮細胞の胞体は強い酸性好性を示し、MG 染色では真っ赤に染まる。細胞の基底側には基底膜に直角に並ぶ基底線条が著明であり、自由表面には高度に発達した刷子縁を具えている。刷子縁が緑色を呈しているのは、これを被っている粘液多糖類がライトグリーンで緑色に染まっているためである。上皮細胞相互間の細胞境界は全く認められない。
- 介在部（遠位曲尿細管）は直径 25～30μm であるが、上皮細胞の丈が低いので、外径の割には内腔が広い。また上皮細胞の丈はほぼ一定で、内腔の輪郭は主部のような凹凸を示さない。自由表面に刷子縁は見られない。自由表面に近い狭い範囲では細胞境界が認められる。上皮細胞の細胞質の酸性染料による赤染は、主部のそれに比べると著明に淡い。
- 結合部は直径 15～20μm の管で、その上皮細胞は酸性染料に染まらず、細胞境界が極めて明瞭である。
- この画面で、これらの尿細管の間を埋めているのは、輸出細動脈に由来する毛細血管である。

解説 - 15-24 主部の曲部、介在部、結合部 2．ヒト．MG染色. x 330.

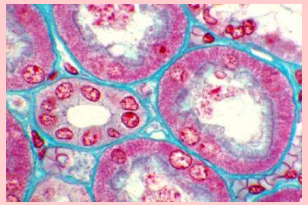

- 画面中央左側の管が結合部の横断面である。上皮細胞は単層立方上皮で、細胞質は酸性染料に染まらず、細胞境界が非常に明瞭である。この結合部を含めて、これより下流の集合管、乳頭管、腎杯、尿管、膀胱の上皮は、全て発生学的には尿管芽に由来する。この結合部を囲む　5 個の断面は全て主部（P）である。これらでは直径のわりに核の数が少なく、上皮細胞の細胞境界は全く認められず、胞体は酸性染料によって真っ赤に染まり、管腔を囲む自由表面には著明な刷子縁を具えている。画面の右上の管は介在部（遠位曲尿細管、D）である。これは上皮細胞の丈が低く、自由表面に刷子縁を具えていない。
- どの管も周囲を明瞭な基底膜で包まれており、管と管の間の隙間は毛細血管で埋め尽くされている。

解説 - 15-25 髄放線 1. ヒト. MG染色. x 25.

- 画面の中央を縦に走っている、縦断された尿細管が集合している領域が髄放線であり、その左右は腎小体を含む腎迷路である。髄放線を構成する尿細管は、主部の直部、ヘンレのループの太い部分、及び集合管である。

解説 - 15-26 髄放線 2. ヒト. MG染色. x 160.

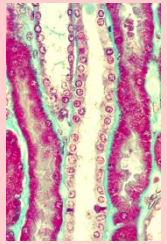

- これは髄放線の一部の強拡大像である。画面の中央を縦に走っている管が集合管（C）で、その上皮細胞は単層立方上皮で、酸性染料の色を取らない明るい胞体の中央部に円形の核を持つ。細胞境界は自由表面から基底膜に至るまで明瞭である。この集合管の左右に平行する真っ赤な管が主部の直部（P）である。この上皮細胞の胞体は酸性染料に強く染まり、基底側には基底膜に対して直角に密に配列した基底線条があり、自由表面側は同じく酸性染料に強染した顆粒状の物質で満たされている。自由表面には著明な刷子縁を具えている。上皮細胞の丈は高低様々であるから、内腔の輪郭は凹凸を示す。一つひとつの細胞が大きいので、断面で見ると核の配列は疎である。
- 画面の左上方で、集合管と主部の直部に挟まれている管が、ヘンレのループの太い部分（D）である。この管の上皮細胞は丈が低く、かつ揃っているので、外径のわりには内腔が広く、更に自由表面に刷子縁を具えていないから、内腔の輪郭は円滑である。細胞質の酸性好性の度合いは主部の直部に比べると著明に弱い。
- これらの管の外面は膠原繊維性の基底膜で被われ、管と管の間の隙間は毛細血管で埋められている。

解説 - 15-27 髄質の外帯外層 1. ヒト. MG染色. x 25.

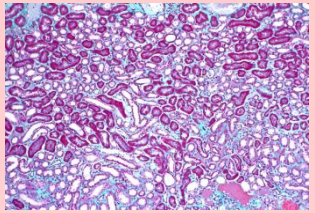

- これは髄質の外帯外層の弱拡大写真である。ここに見られる尿細管は、主部の直部、ヘンレのループの細い部分、ヘンレのループの太い部分、及び集合管である。

解説 - 15-28 髄質の外帯外層 2. ヒト. MG染色. x 160.

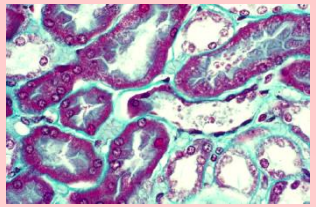

- これは主部の直部がヘンレのループの細い部分に移行する所（矢印）である。画面中央に横たわる管の左端の部分は主部の上皮で、その胞体は強い酸性好性を示し、自由表面には刷子縁を具えている。一方その右側に続く部分では極端に薄い単層扁平上皮が比較的広い内腔を縁取っている。この管の右上、左上、及び左下を囲んでいる管は主部の直部で、その胞体は強い酸性好性を示し、自由表面には著明な刷子縁を具えており、刷子縁を被う粘液多糖類が緑色に染まっている。管の直径も上皮細胞の丈も、髄放線におけるものより小さくなっている。画面の右下部を占めている 4 個の管はヘンレのループの太い部分である。画面の右上、及び左上の管は集合管（C）であり、細胞境界が明瞭に認められる。

解説 - 15-29 腎髄質外帯外層 3. ヒト. MG染色. x 130.

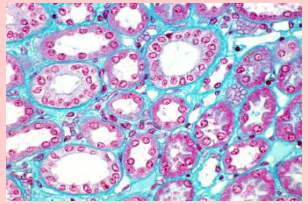

- 髄質の外帯外層の拡大像で、此処には主部の直部（P 画面の右下部に 6 個 ）、ヘンレのループの細い部分（矢印）、ヘンレのループの太い部分（D 画面の中央部に 6 個 ）及び集合管（C 画面の左下部に 1 個、画面の中央上部に 2 個）が見られる。
- この画面は図 15-28 よりも外帯内層に近づいている。

解説 - 15-30 髄質の外帯内層 1. ヒト. MG染色. x 25.

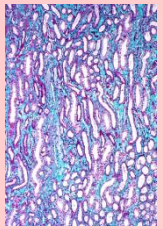

- 髄質の外帯内層になると、主部の直部はもはや見られず、この部分を構成するのは、ヘンレのループの細い部分、ヘンレのループの太い部分、及び集合管である。従って、強い酸性好性を示し真っ赤に染まる主部の直部が存在しないから、この部分から腎乳頭の先端までの部分は、管の周囲を埋める結合組織による緑色が主調となる。

解説 - 15-31 髄質の外帯内層 2. ヒト. MG染色. x 130.

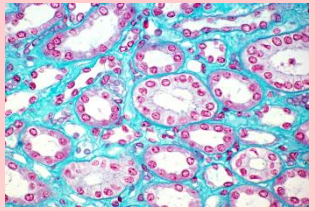

- これは髄質の外帯の内層の横断像である。外帯の内層にはもはや主部の直部は見られず、ここに見られる管はヘンレのループの細い部分、ヘンレのループの太い部分と集合管である。
- ヘンレのループの細い部分（矢印）は、その上皮細胞の胞体が極めて扁平で、扁平な核のみが管腔を縁取っているようなものから、淡く染まった扁平な胞体の存在が明瞭に認められるものまで、さまざまのものが存在する。管腔は一般に極めて狭い。
- ヘンレのループの太い部分はこれに対して、丈は低いが一定の厚みの胞体を持った上皮細胞が管腔を取り巻いており、胞体は弱いながら酸性染料に染まる。管腔の輪郭は円滑で、一つの横断面に数個以上の円形の核が認められる。
- 集合管（C）はこの部分に見られる管としては、外径も内径も最大であり、その上皮細胞は単層円柱上皮で、胞体は染料に染まらず水様透明であり、細胞境界が極めて明瞭である。
- 外帯の内層では尿細管の密度がやや疎になり、尿細管の間を埋める結合組織が増え、その中を多数の毛細血管が走る。しかし毛細血管は尿細管からやや離れる。

解説 - 15-32 髄質の内帯 1. ヒト. MG染色. x 100.

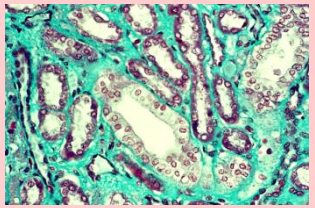

- これは髄質の内帯で、ここに見られる尿細管はヘンレのループの細い部分（矢印）、ヘンレのループの太い部分、及び集合管である。各管については図 15-31 の説明を参照せよ。

解説 - 15-33 髄質の内帯 2. ヒト. MG染色. x 100.

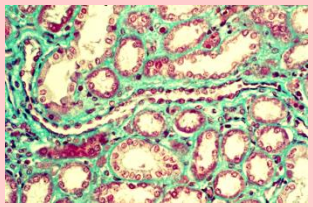

- 画面の中央を 1 本のヘンレのループの細い部分が長く横切っている。この管の上下はヘンレのループの太い部分と集合管（C）で埋められている。

解説 -　15-34 髄質の内帯 3. ヒト. MG染色. x 160.

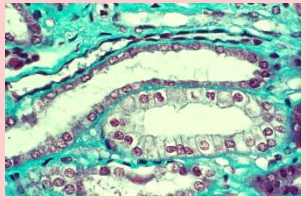

- 画面の左下部から右上方に向かい、それから右方に走る太い管がヘンレのループの太い部分（D）であり、この管の上方に接してこの管と平行に走る細い管がヘンレのループの細い部分である。画面の右上部でヘンレのループの細い部分に平行に走る管（矢印）は毛細血管である。ヘンレのループの太い部分の右下方に接する太い管は集合管（C）である。画面の下縁を横走する管はヘンレのループの太い部分である。

解説 -　15-35　腎乳頭の先端部 ヒト. MG染色. x 13.

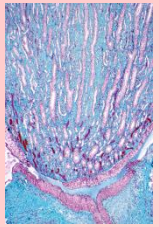

- これは腎乳頭の先端部で、先端部の表面を被う腎杯の上皮と、これに対向する腎杯の上皮および腎杯から腎盂に尿を導く管の上皮が見られる。これらの上皮は移行上皮である。腎乳頭の内部では、集合管が合流して太くなった乳頭管と、ヘンレのループの細い部分が見られるのみである。

解説 - 15-36 腎乳頭 1. ヒト. MG染色. x 65.

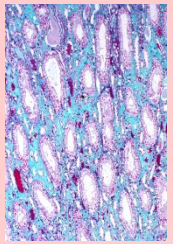

- これは腎乳頭の内部で、ここに見られる管は乳頭管とヘンレのループの細い部分のみである。

解説 -　15-37 腎乳頭 2. ヒト. MG染色. x 130.

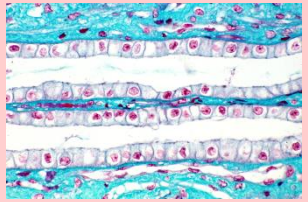

- 画面中央に横たわる 2 本の太い管が乳頭管（C）である。乳頭管になると上皮細胞は丈の高い単層円柱上皮となる。ヘンレのループの細い部分（矢印）の上皮は単層扁平上皮様となり、しばしば毛細血管と見間違う。

解説 - 15-38 腎乳頭 乳頭管の合流. ヒト. MG染色. x 40.

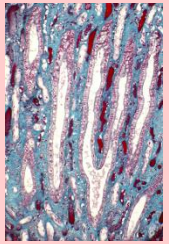

- これは 2 本の集合管あるいは乳頭管が合流している像である。

解説 - 15-39 ヘンレのループの細い部分の反転部. ヒト. MG染色. x 64.

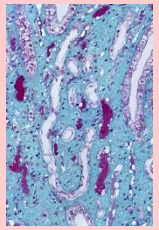

- これは腎乳頭において見られたヘンレのループの細い部分が反転（Ｕターン）する像である。画面の左上、右上の太い管は集合管または乳頭管である。画面の中に散在する赤く染まっているものは、赤血球に満たされた毛細血管である。

解説 -　15-40　腎乳頭と腎杯の上皮の反転部. ヒト. MG染色. x 64.

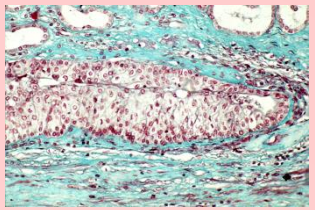

- これは腎乳頭の先端部（画面の上半分）を被っている上皮が腎杯の上皮に反転する部分である。どちらの上皮も移行上皮であるが、腎杯の上皮の方が著明に厚い。

解説 - 15-002 尿管と膀胱

- 尿管は尿を腎臓から膀胱に運ぶ管であり、膀胱は尿を一時貯えておく袋である。これらの内面は移行上皮で縁取られている。

解説 -　15-41 尿管 横断全景. ヒト. H-E染色. X 10.

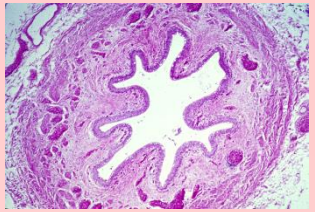

- これはヒトの尿管の横断面の全景である。尿管では粘膜の外側を高度に発達した平滑筋層が取り巻いている。この平滑筋が死後変化として収縮するので、粘膜は縦に走るヒダを作って内腔に隆起する。尿はこの平滑筋のリズミカルな収縮によって、腎臓から膀胱に送られる。

解説 -　15-42 尿管の上皮. ヒト. H-E染色. x 64.

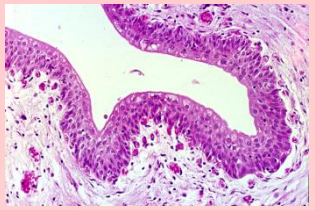

- 尿管の上皮は移行上皮である。死後変化で収縮した状態では、核の重なりは数層となるが、最表層の細胞は管腔の表面に沿って広がっている。上皮は基底膜で裏打ちされ、その下には多数の毛細血管が接している。

解説 - 15-43 膀胱壁 概観. ヒト. H-E染色. x 2.7.

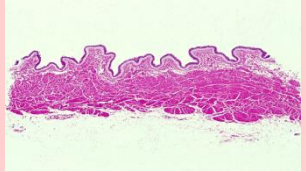

- これはヒトの膀胱壁の概観である。膀胱は尿を一次貯めておく袋で、その壁は内側から外側へ向かって、粘膜、粘膜下組織、筋層及び外膜（腹腔に面する部分は漿膜）で構築されている。
- 粘膜上皮は移行上皮で、その下の粘膜固有層は繊細な膠原繊維と弾性繊維からなる疎性結合組織で、毛細血管に富む。ヒトでは粘膜筋板の発達が弱く、明瞭な境目なしに粘膜固有層は粘膜下組織に移行する。
- 筋層は高度に発達しており、一般に内縦・中輪・外縦の 3 層が区別されると言われているが、切片標本上でこれらを区別することは困難である。これらの筋は全体として膀胱の内腔を狭めるように収縮して、内容物である尿を体外に排出する。

解説 - 15-44 膀胱の上皮. ヒト. H-E染色. x 64.

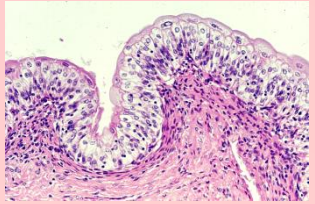

- これは膀胱の上皮で、典型的な移行上皮である。「 02 上皮と腺 」を参照せよ。

解説 -　15-45 陰茎. ヒト. H-E染色. x 0.85.

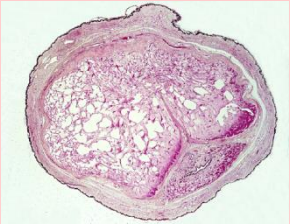

- これは陰茎の横断面の全景である。陰茎は男性生殖器の一部である交接器をなす。陰茎は左右一対の長大な陰茎海綿体と、その尾側正中線上に位置する尿道海綿体を芯とし、その表面を薄い皮膚で包まれた円柱状の構造物である。泌尿器としては、尿道海綿体の中軸部を貫通している尿道（矢印）がその役目を果たすが、これは尿を体外に導くと同時に、交接に際しては精液の排出路である。
- 陰茎海綿体は表面を丈夫な緻密結合組織性の被膜（白膜）で包まれ、その内部は薄い隔壁で区切られた無数の、広い、静脈性血管腔で満たされている。左右の陰茎海綿体を包む白膜は正中面で合一して、陰茎中隔となるが、これは各所で途切れていて、そこでは左右の海綿体が一続きとなっている。
- 尿道海綿体は陰茎海綿体よりもはるかに小さく、静脈性血管腔も狭小であり、数も少ないので、陰茎が勃起した場合でも尿道の内腔を完全に閉ざすことはない。
- 陰茎の表面は薄い皮膚で被われており、表皮がメラニンを多く含むために黒く見える。皮下組織は繊細な膠原繊維からなる疎性結合組織で、皮膚を緩やかに深部の白膜に結び付けている。

解説 - 15-46 男性尿道. ヒト. H-E染色. x 4.0.

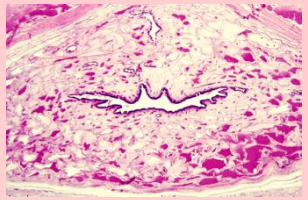

- 男性の尿道は長くて、その上皮は変化に富み、内尿道口に続く狭い範囲では移行上皮、外尿道口の近くでは角化しない重層扁平上皮、中間の長い部分では重層円柱上皮である。
- 尿道の経過中に上皮が管状に結合組織の中に陥没して小さい粘液腺を作る。この画面でも、尿道の上部の結合組織中に数個の小さい腺が認められる。

解説 - 15-47 女性尿道. ヒト. H-E染色. x 4.0.

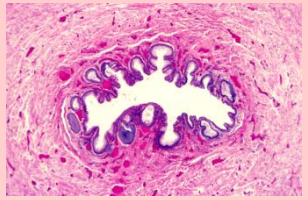

- 女性の尿道は短く、内尿道口から膣前庭に開くまでの 3～4cm の管であり、その上皮は、起始部が移行上皮である以外は、角化しない重層扁平上皮である。