# 09
# 消化器系 1
# 口腔と大唾液腺

# 09 消化器系 1（口腔と大唾液腺）
# Menu


09 消化器系 1　口腔と大唾液腺
09-01 消化管の一般構造
09-001 口腔
09-02 口唇矢状断. ヒト. H-E染色. x 1.2.
09-03 舌尖矢状断. ヒト. H-E染色. X 1.7.
09-04 舌体横断. サル. H-E染色. X 1.3.
09-05 糸状乳頭. ヒト. H-E染色. X 25.
09-06 茸状乳頭. ヒト. H-E染色. X 25.
09-07 有郭乳頭 1. ヒト. H-E染色. X 4.0.
09-08 有郭乳頭 2. ヒト. H-E染色. X 3.0.
09-09 葉状乳頭. ヒト. H-E染色. X 3.0.
09-10 味蕾 1. サル. H-E染色. X 64.
09-11 味蕾 2. サル. H-E染色. X 160.
09-12 味蕾 鈴木鍍銀法. ヒト. X 200.
09-13 舌根 舌扁桃. ヒト. H-E染色. X 2.0.
09-14 口蓋扁桃. ヒト. H-E染色. X 2.0.
09-002 大唾液腺
09-15 大唾液腺の構造
09-003 耳下腺
09-16 耳下腺 1. ヒト. H-E染色. X 2.2.
09-17 耳下腺 2. ヒト. H-E染色. X 25.
09-18 耳下腺 3. 線条部と介在部. ヒト. H-E染色. X 160.
09-19 耳下腺 4. 介在部の縦断面. ヒト. H-E染色. X 160.
09-20 耳下腺 5. 介在部の横断面. ヒト. H-E染色. X 160.
09-21 耳下腺 6, 介在部の横断面. ヒト. H-E染色. X 160.
09-22 耳下腺 7. ヒト. H-E染色. X 25.
09-23 耳下腺 8. 線条部と介在部. ヒト. H-E染色. X 100.
09-24 耳下腺 9. 線条部と介在部. ヒト. H-E染色. X 160.
09-25 耳下腺10. 線条部と介在部. ヒト. H-E染色. X 100.
09-26 脂肪細胞の少ない耳下腺. ヒト. H-E染色. X 2.2.
09-004 顎下腺
09-27 顎下腺 1. ヒト. H-E染色. X 2.5.
09-28 顎下腺 2. ヒト. H-E染色. X 40.
09-29 顎下腺 3. ヒト. H-E染色. X 40.
09-30 顎下腺 4. ヒト. H-E染色. X 100.
09-31 顎下腺 5. ヒト. H-E染色. X 100.
09-32 顎下腺 6. ヒト. H-E染色. X 160.
09-33 顎下腺 7. サル. H-E染色. X 160.
09-34 顎下腺 8 分泌顆粒. ヒト. H-E染色. X 160.
09-35 顎下腺. 線条部と終末部. ヒト. H-E染色. X 160.
09-36 顎下腺. 線条部と介在部. ヒト. H-E染色. X 160.
09-37 顎下腺. 介在部と終末部. ヒト. H-E染色. X 250.
09-005 舌下腺
09-38 舌下腺 1. ヒト. H-E染色. X 2.2.
09-39 舌下腺 2. ヒト. H-E染色. X 25.
09-40 舌下腺 3. 粘液腺と半月. ヒト. H-E染色. X 64.
09-41 舌下腺 4. ヒト. H-E染色. X 160.
09-42 舌下腺 5. ヒト. H-E染色. X 100.
09-43 舌下腺 6. ヒト. H-E染色. X 66.


次へ

# 09-01 消化管の一般構造　原図

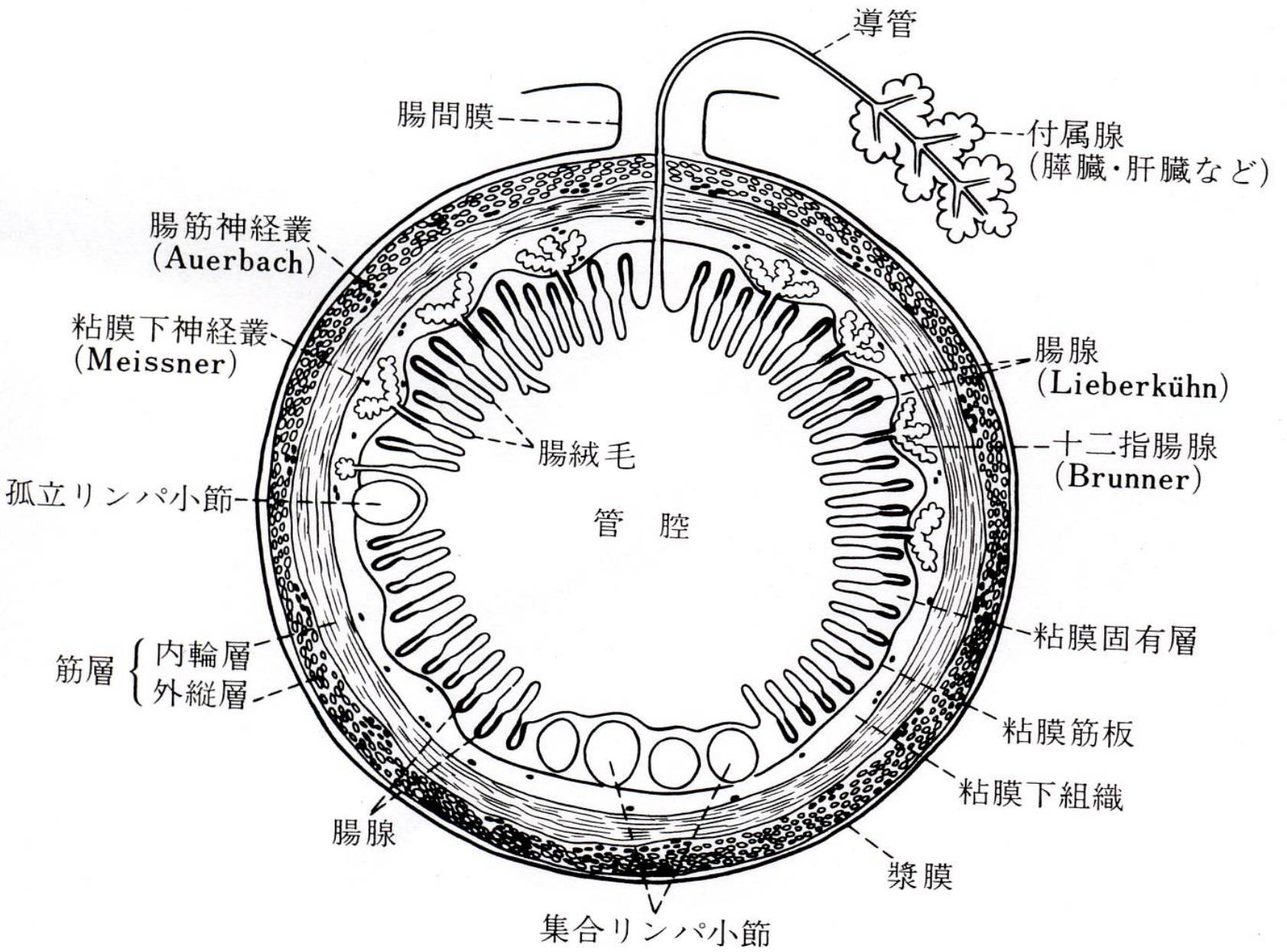


消化管は口から始まって肛門に終わる一本の長い管と、これから派生した各種の腺からできている。この図は消化管の一般構造を示す模式図である。(原図)

消化管の一般構造は、内腔(管腔)を囲んで内から外に向かって同心円状に、1 粘膜、2 粘膜下組織、3 筋層、及び 4 漿膜の 4 層からなり、粘膜は更に ①粘膜上皮、②粘膜固有層、及び ③粘膜筋板に分けられる。

口腔は消化管の始まりの部分であるが、ここでは上述のような整然とした層構造は見られない。口腔の底部には舌という骨格筋の塊が粘膜に包まれて隆起しており、左右の壁は頬の内面を被う粘膜上皮であり、上壁は口腔と鼻腔とを隔てる口蓋である。口腔には大唾液腺である耳下腺・顎下腺・及び舌下腺が開口している。

この図は『図説組織学』(溝口史郎著　金原出版)より転載した。

# 09-001
# 口　腔

# 09-02 口唇矢状断　ヒト. H-E染色. x 1.2.

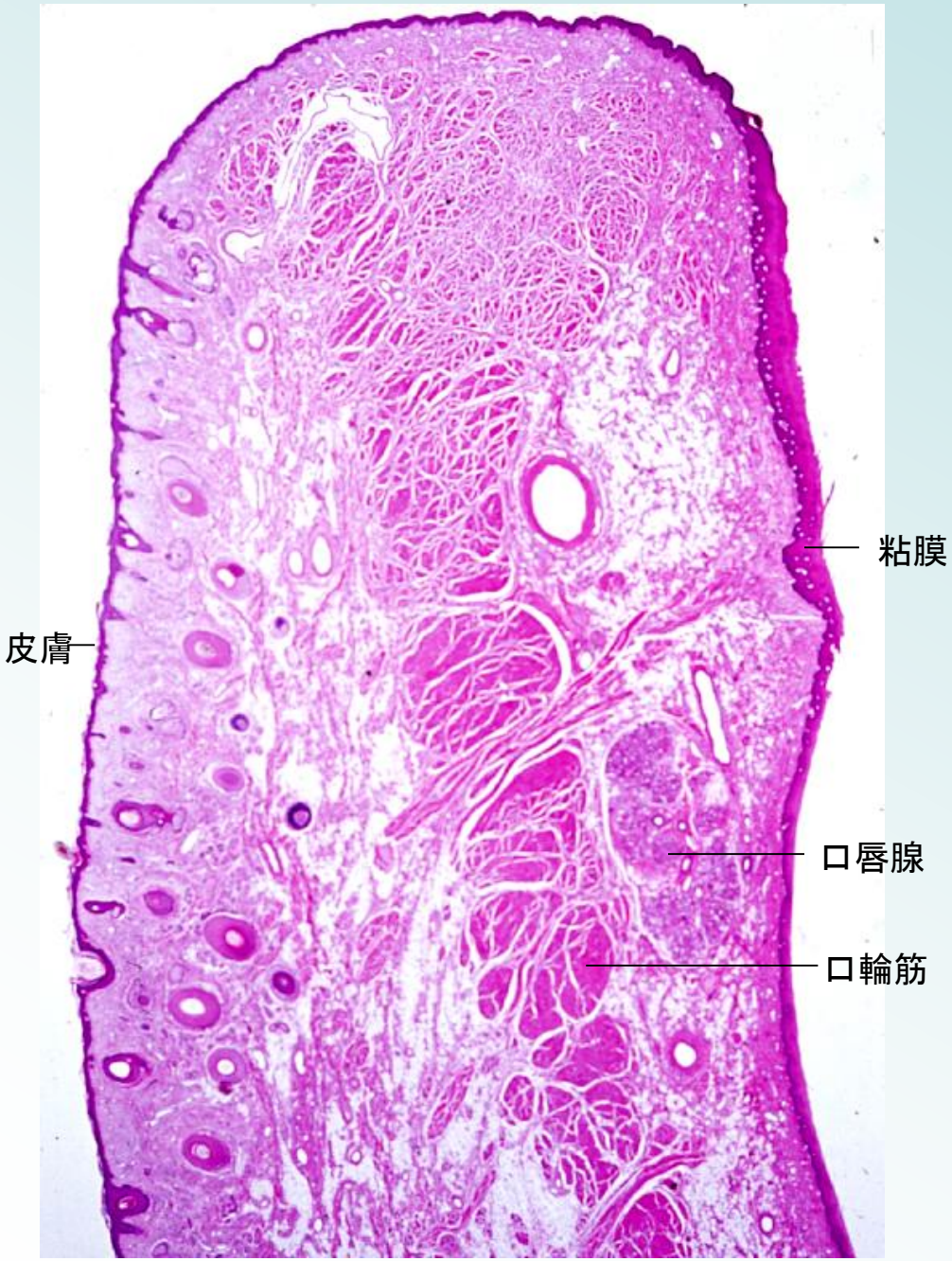


口唇（くちびる）は口腔の前壁をなし、口裂を上下から閉ざすものである。口唇は口裂を輪状に囲む骨格筋（口輪筋）を芯にして、その前面は皮膚によって、後面は口腔粘膜によって被われている。

皮膚は角化する重層扁平上皮である外皮と、それを裏打ちする真皮よりなり、その深部は繊細な結合組織（皮下組織）によって口輪筋に結びつけられている。皮膚には毛、皮脂腺及び汗腺が存在する。

口腔粘膜は角化しない厚い重層扁平上皮と、これを裏打ちする粘膜固有層よりなり、その深部は粘膜下組織によって口輪筋に結びつけられている。

口唇には粘膜筋板は存在しない。粘膜下組織には小さい唾液腺（口唇腺）が存在する。

この図はヒトの口唇の矢状断面で、左側が外、右側が口腔側である。

（続きは解説へ）

# 09-03 舌尖 矢状断. ヒト. H-E染色. x 1.7.

これはヒトの舌先の正中矢状断面である。舌は複雑に交織する骨格筋の集団を芯とし、その表面を口腔粘膜によって被われた一つの器官である。舌の下面を被う粘膜は薄くて、特別の分化を示さないが、上面（舌背）を被う粘膜は厚く、無数の突起を口腔に向かって隆起させている。

この図においては、左端部で下面の薄い粘膜が、背面の厚い粘膜に変わる状態がよく分かる。背面には多数の糸状乳頭と茸状乳頭が密生している。これらの乳頭の下には緻密な結合組織層である舌腱膜が著明である。この粘膜に包まれているのが、舌の本体である骨格筋の集団である。ここでは多数の横断繊維束の間に、これらを縫うように縦断繊維束が走っている。図の下端付近に見られる管は舌尖腺の導管の開口部である。

# 09-04 舌体横断. サル. H-E染色. x 1.3.

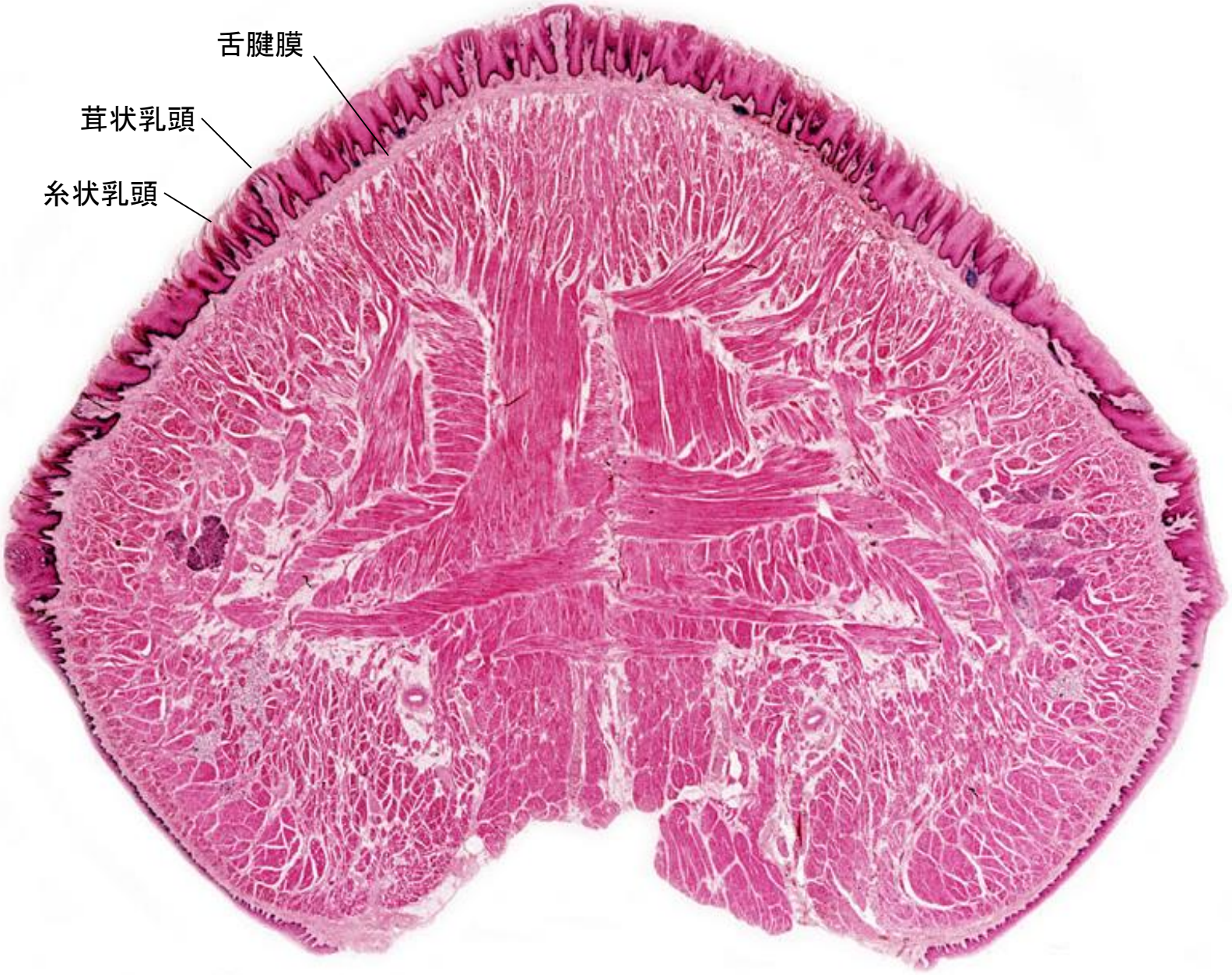


これはサルの舌体の横断面の全景である。舌の本体を構成しているのは、舌筋と総称される骨格筋で、前後・左右および上下に走り、非常に密に交織している。舌の上面（舌背）を被う粘膜は厚く、それを裏打ちする粘膜固有層の結合組織が上皮を押し上げて多数の乳頭を口腔内に突出させる。これらを総称して舌乳頭という。

舌の下面を被う粘膜は薄く、乳頭の丈は低く、著明ではない。舌背では粘膜の下に結合組織繊維が緻密に交織した層があり、舌腱膜と呼ばれる。舌の正中矢面状にも緻密結合組織が薄い膜を作っており、舌中隔と呼ばれる。舌筋はこれらに起始及び停止する。

（続きは解説へ）

# 09-05 糸状乳頭. ヒト. H-E染色. x 25.

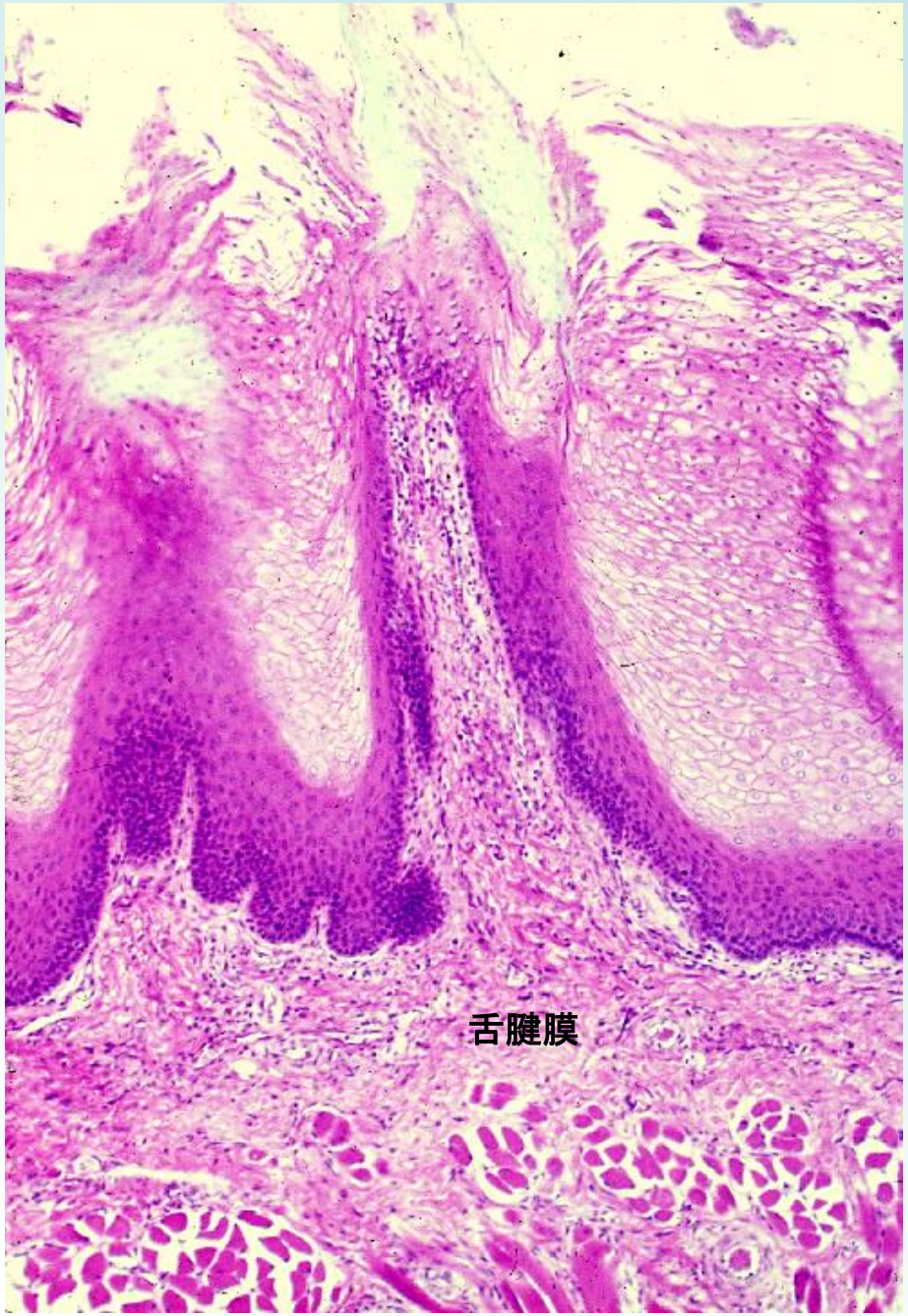


これはヒトの舌の糸状乳頭（しじょうにゅうとう）である。糸状乳頭は頂が尖った円柱状の乳頭で、舌背の全面に密生している。舌背のざらざらした感触と、ビロード状の外観はこの乳頭によるものである。糸状乳頭の芯をなす結合組織（これが本来の乳頭である）は根元から頂に近づくにつれて細くなっており、頂の部分では更に細い複数の二次乳頭を上皮層内に突出させる。この乳頭の頂の部分の上皮は軽度に角化する。この図で、乳頭の根元の下部を横走する結合組織繊維群が舌腱膜であり、これに下方の筋繊維が停止している像が明瞭に認められる。

# 09-06 茸状乳頭. ヒト. H-E染色. x 25.

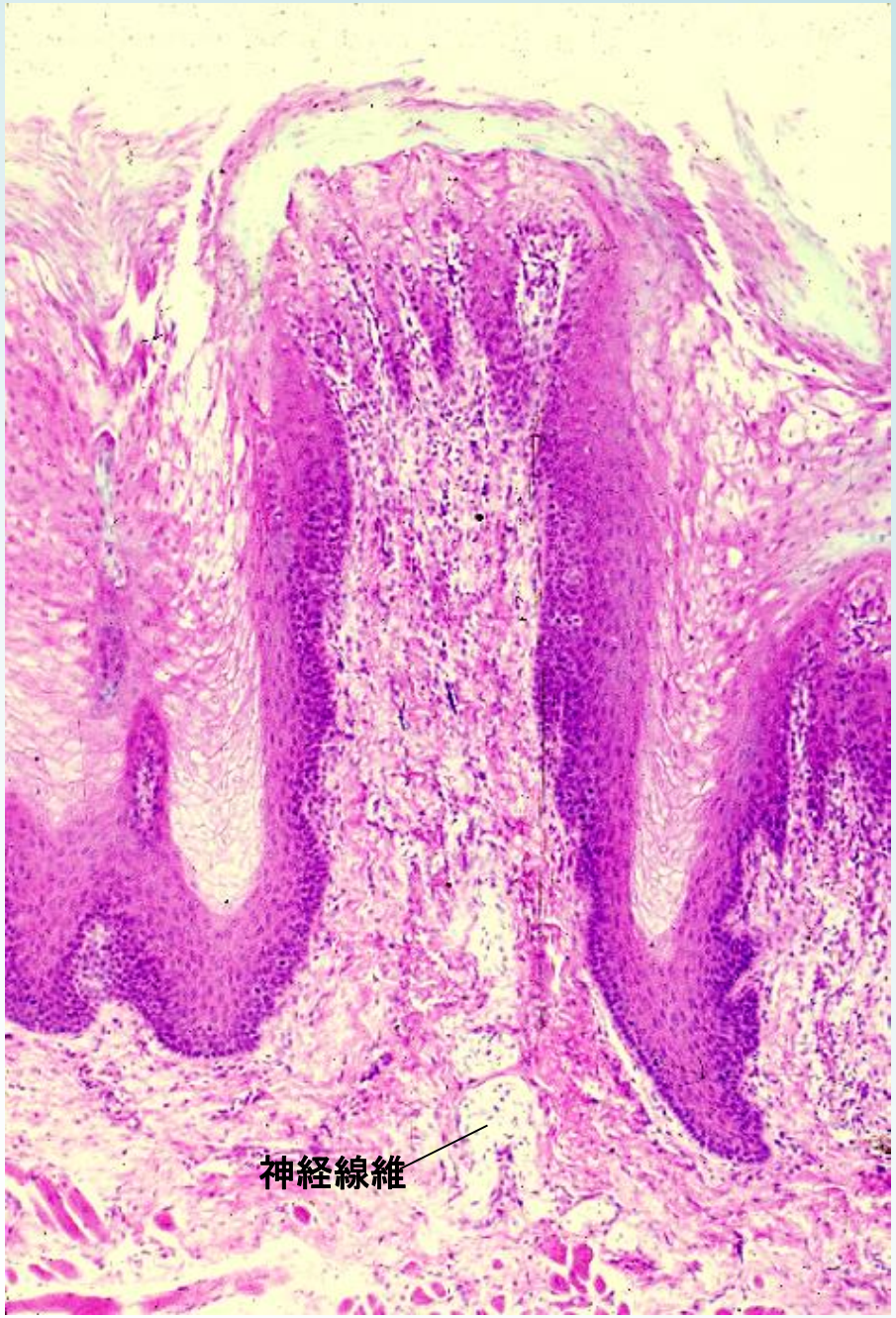


これはヒトの舌の茸状乳頭(じじょうにゅうとう)である、茸状乳頭は直径 0.5～1.0mm の、円形で平坦な頂を持つ乳頭で、根元よりも頂の部分がやや大きい。茸状乳頭では頂の部分に二次乳頭が著明である。

# 09-07 有郭乳頭 1. ヒト. H-E染色. x 4.0.

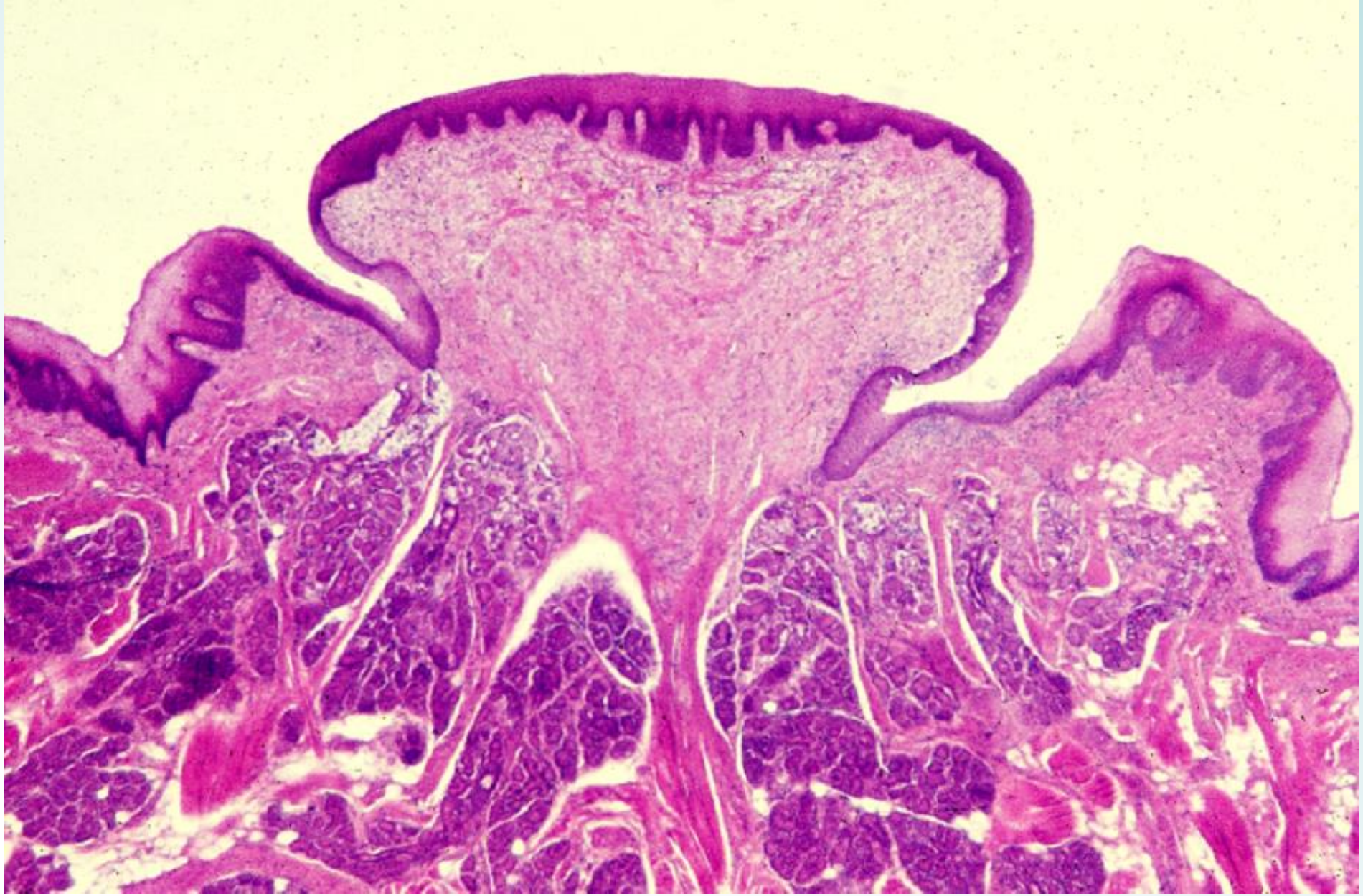

これはヒトの有郭乳頭（ゆうかくにゅうとう）である。有郭乳頭は、舌背の後部約1/3のところにある舌分界溝の前に1列に並ぶ大きい乳頭で、ヒトでは 7～12 個見られる。頂は平坦で直径 2～3mm、高さは 0.5～1.5mm であり、頂の部分には多数の二次乳頭が存在する。この乳頭は周囲を輪状の高まり（輪郭）で囲まれ、乳頭と輪郭の間は深い溝となっている。この溝に面する上皮層の中には味蕾が存在する。この溝の底には純漿液腺であるエブネル腺の導管が開いている。

# 09-08 有郭乳頭 2. ヒト. H-E染色. x 3.0.

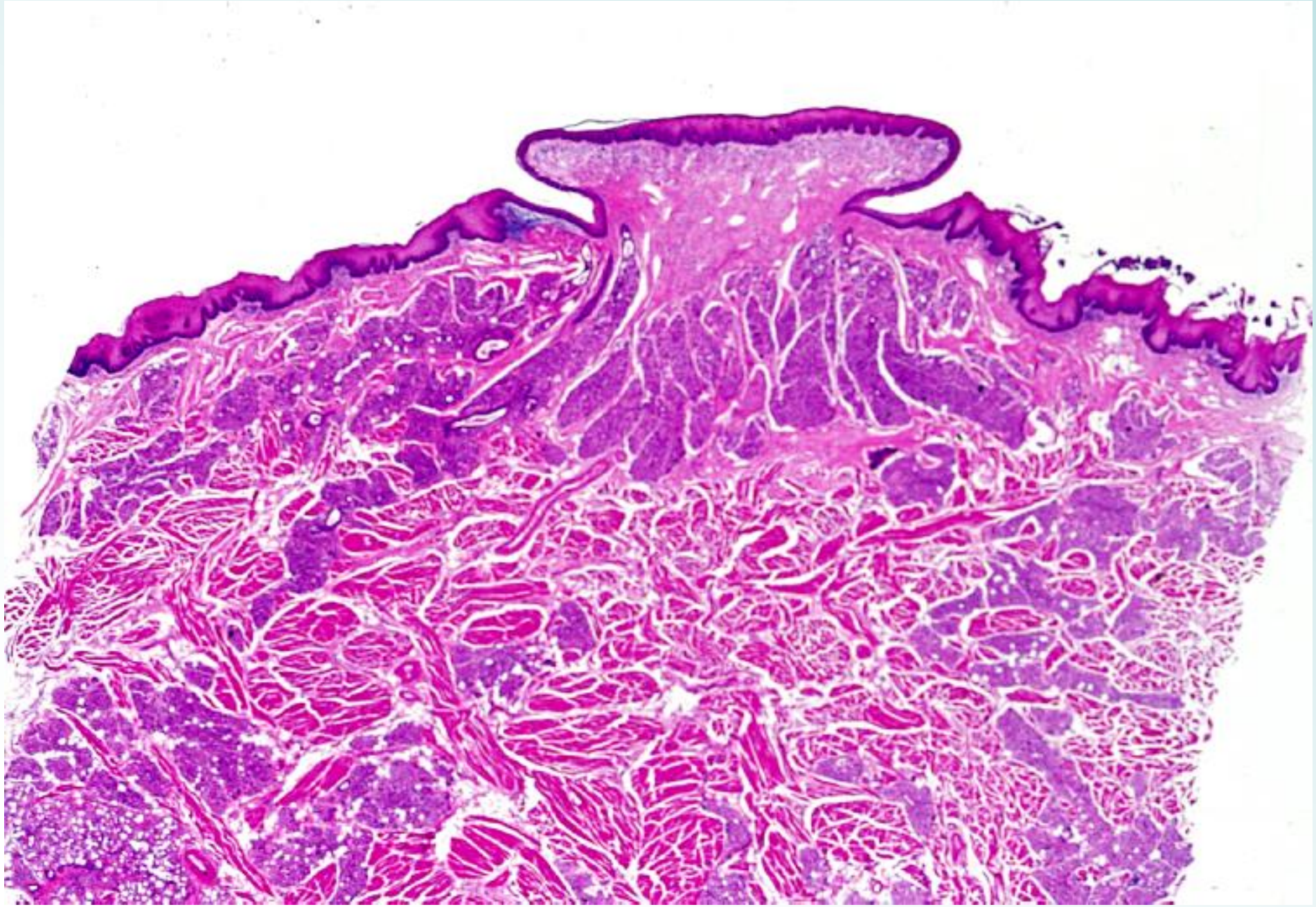

これもヒトの有郭乳頭である。この標本では輪郭が低く、乳頭と輪郭の間の溝も浅い。乳頭の下方の舌筋の間にはエブネル腺が明らかに認められる。

# 09-09 葉状乳頭. ヒト. H-E染色. x 3.0.

葉状乳頭（ようじょうにゅうとう）は舌体の側縁の後端部にあり、上下方向に走る数本のヒダのように見える。個々の乳頭の大きさは比較的均一で、巾 0.5～1.0mm、高さ 0.5～2.0mm、上下の長さ 3～5mm である。舌の側方に隆起している乳頭の頂は平坦で、この部分の上皮層には多数の二次乳頭が進入している。乳頭と乳頭の間は深い溝になっており、この溝に面する上皮層の中には多数の味蕾が存在し、溝の底にはエブネル腺の導管が開いている。この図はヒトの葉状乳頭の水平断面である。

# 09-10 味蕾 1. サル. H-E染色. x 64.

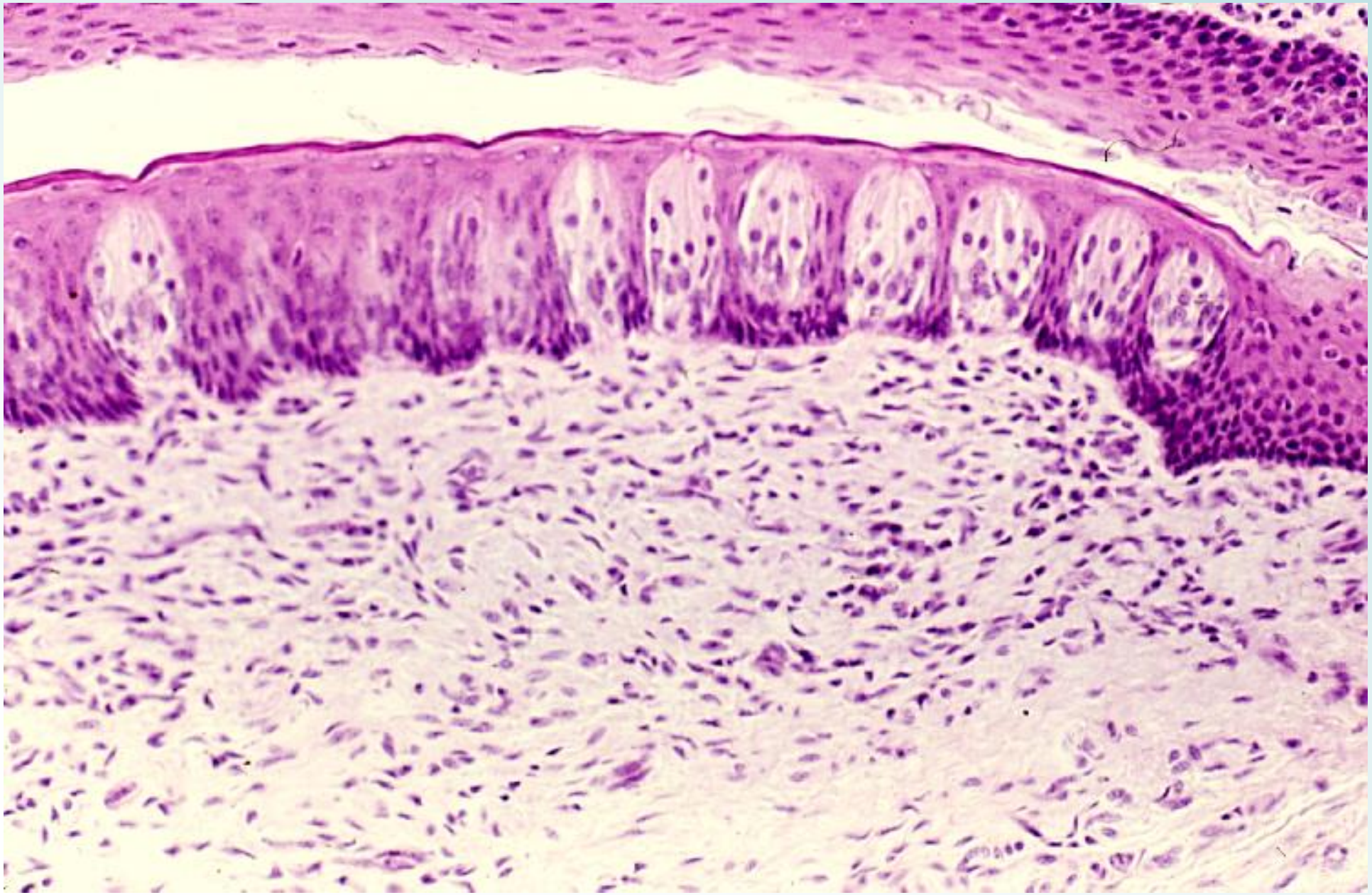

これはサルの葉状乳頭に見られた味蕾である。サルでは葉状乳頭も味蕾も共によく発達しており、この図においても12 個の味蕾が並んで認められる。味蕾が存在する部位では上皮下に多数の神経線維が存在している。この図の右半分の拡大が図 09-11 に示されている。

# 09-11 味蕾 2．サル．H-E染色．x 160.

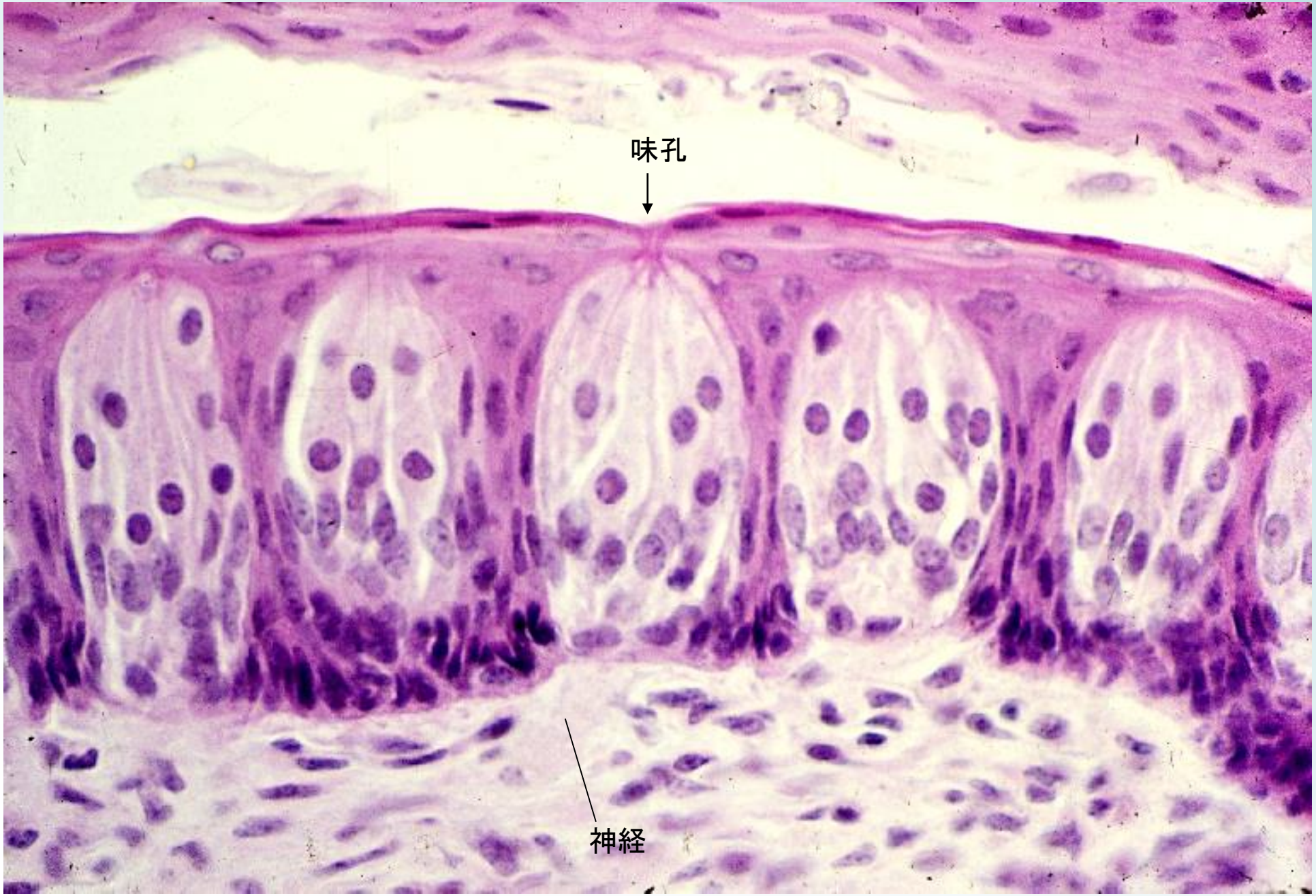


味覚装置である味蕾は、その長軸を上皮の表面に直角に向け、上皮の厚みの全体を貫く楕円形ないし紡錘形の構造体で、上端は上皮の自由表面に、下端は上皮の基底面に達している。味蕾の上端部では、上皮が軽度に陥没して味孔を作る。

味蕾を構成する細胞は、味蕾の基底部から上端に達する細長い紡錘形の細胞で、その中央部付近に円形の核を持ち、上端部からは味毛という小突起を味孔に向って出している。これらの細胞（味蕾細胞）は染色性によって明調細胞と暗調細胞に分けられるが、そのどちらが感覚細胞で、どちらが支持細胞であるかについては、今日なお一致した見解に達していない。

（続きは解説へ）

# 09-12 味蕾 鈴木鍍銀法. ヒト. x 200.

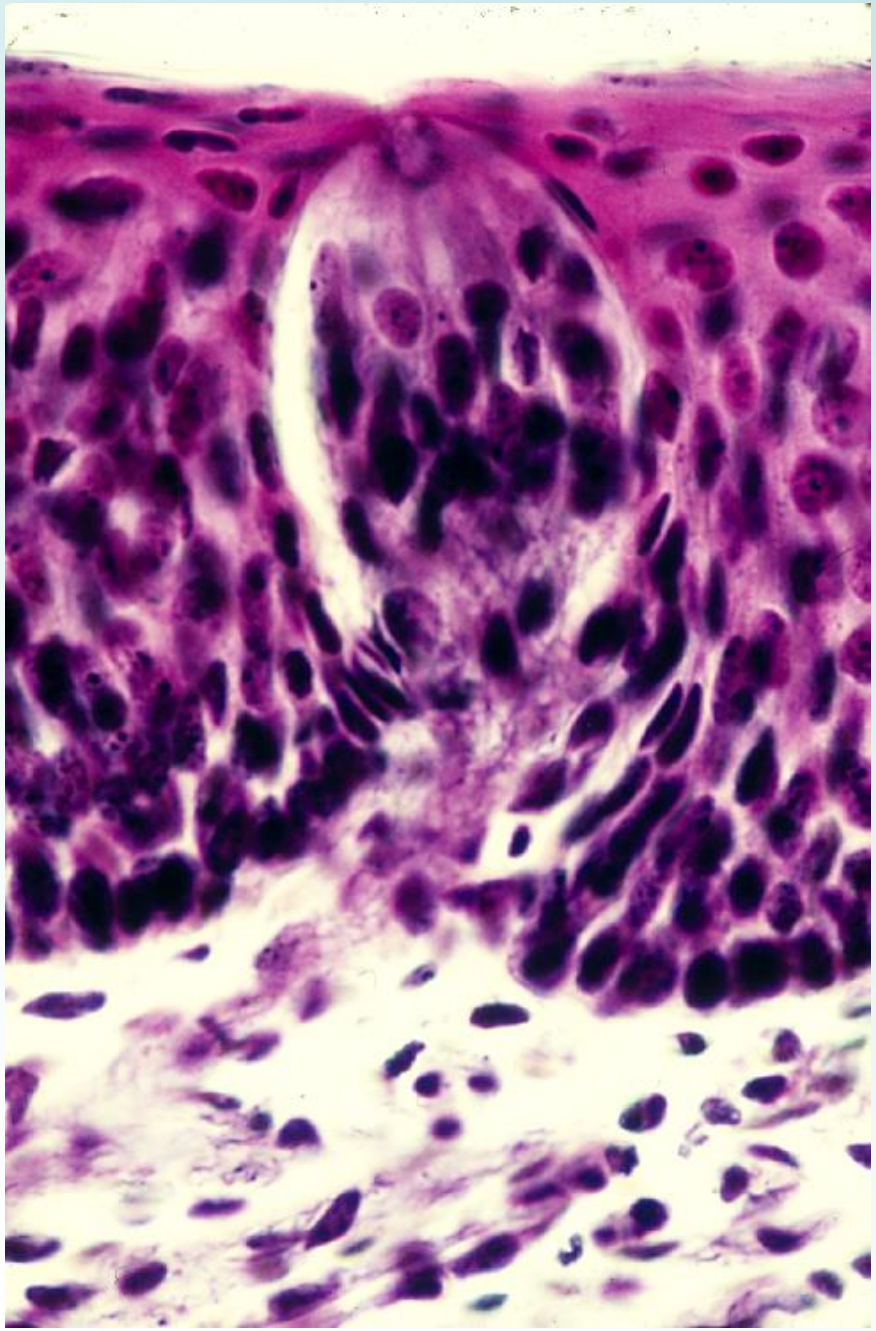

これはヒトの味蕾の鍍銀標本で、上皮下の結合組織から味蕾の基底部に進入する微細な神経線維が染め出されている。

# 09-13 舌根 舌扁桃. ヒト. H-E染色. x 2.0.

舌根の表面には舌乳頭は存在せず、直径 3～5mm の類円形の扁平な高まりが多数存在し、高まりと高まりの間は溝となって陥没している。この高まりおよび溝の上皮下には高度に発達したリンパ組織が存在し、全体として舌扁桃と呼ばれる。

舌扁桃では、二次小節を具えたリンパ小節の集団が粘膜固有層を埋め尽くし、上皮を押し上げている。溝の底にはその深部に存在する粘液腺（舌根腺）の導管が開口している。

# 09-14 口蓋扁桃. ヒト. H-E染色. x 2.0.

口蓋扁桃 は口蓋下弓と口蓋咽頭弓の間の凹みを満たしている大きなリンパ性器官である。

口蓋扁桃の表面を被う粘膜上皮（重層扁平上皮）は、ここかしこで円筒状に陥没して、10～20 個の陰窩を作る。この上皮下及び陰窩の周囲を高度に発達したリンパ組織が埋め尽くして、上皮を口腔に向かって押し上げている。リンパ組織の中には芽中心と暗殻を具えた二次小節が多数存在する。

この写真はヒトの屍体から得られた標本の写真で、口蓋扁桃 の全貌が観察できる。

# 09-002
# 大唾液腺

# 09-15 大唾液腺の構造　原図

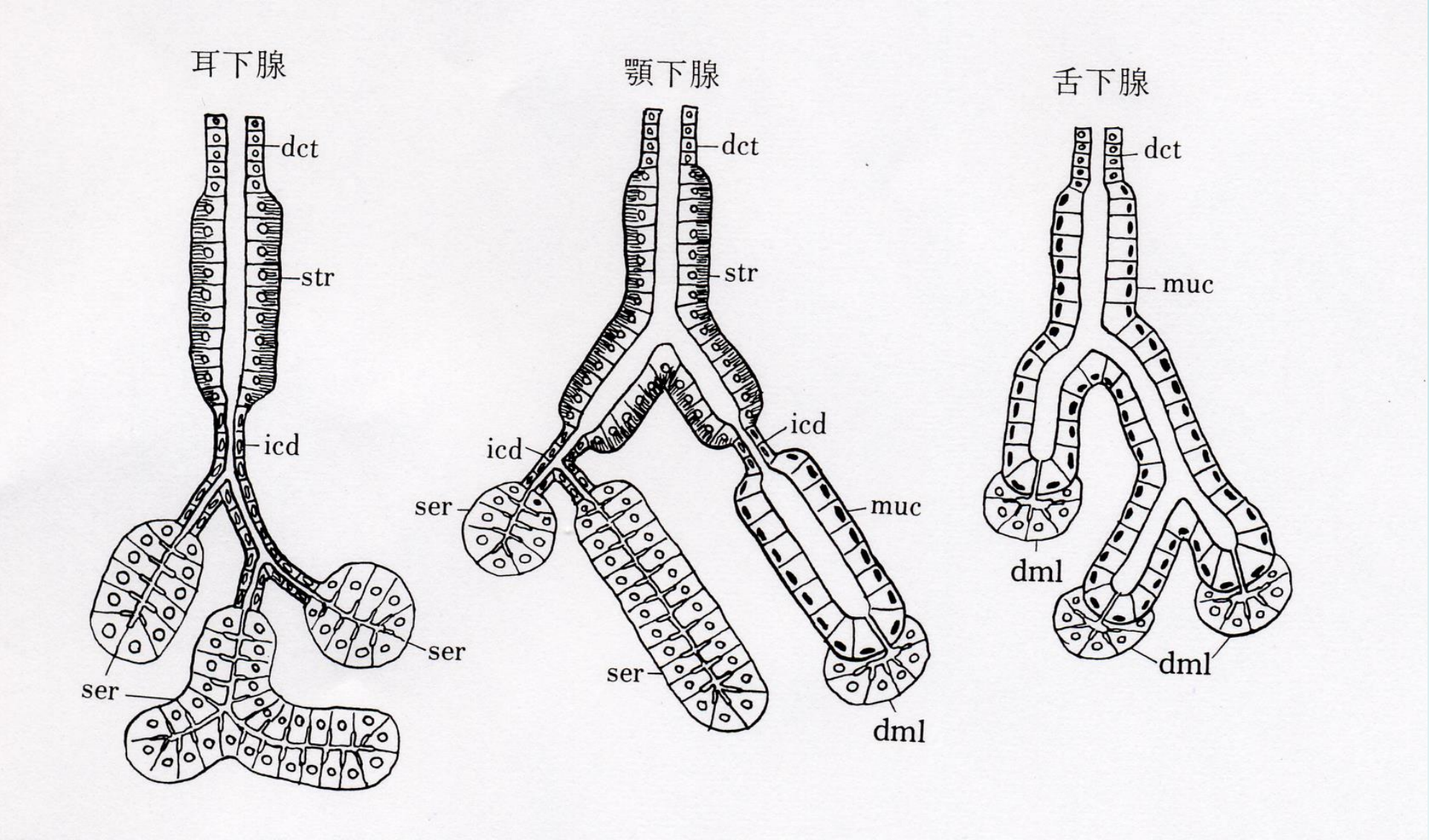


この図は耳下腺・顎下腺・舌下腺の基本構造を模式的に示したものである。（原図）

耳下腺と顎下腺では導管系が高度に分化していて、終末部（腺房、ser または muc）に続く介在部（icd）と、それに続く線条部（str）が著明である。舌下腺には線条部も介在部も存在せず、導管が直接粘液性終末部（muc）に続いている。

耳下腺は純漿液腺で、終末部（腺房）では細胞間分泌細管が認められる。終末部に続く介在部は長く、枝分かれを繰り返す。線条部も長く著明である。

顎下腺では線条部（str）の発達が特に高度で、長く、かつ枝分かれを繰り返すが、介在部（icd）は短くて分かり難い。（続きは解説へ）

# 09-003
# 耳 下 腺

# 09-16 耳下腺 1. ヒト. H-E染色. x 2.2.

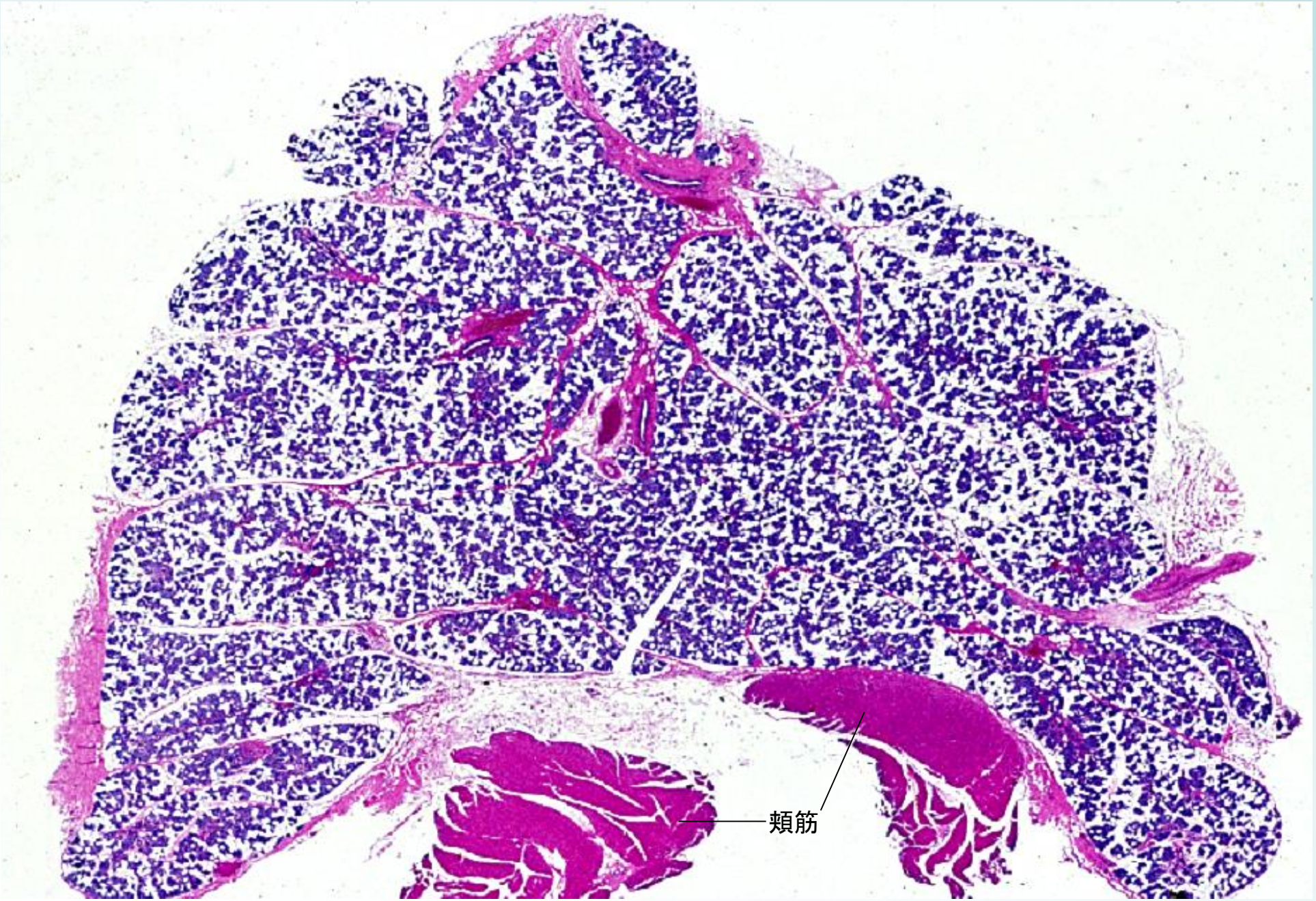


一般的に言うと、耳下腺は非常に多量の脂肪組織を含んでおり、全体としては組織が疎に見える。

この図は典型的なヒトの耳下腺の標本で、脂肪組織の中に実質細胞が散在しているように見える。画面下部の赤く染まったものは頬筋の一部である。

# 09-17 耳下腺 2. ヒト. H-E染色. x 25.

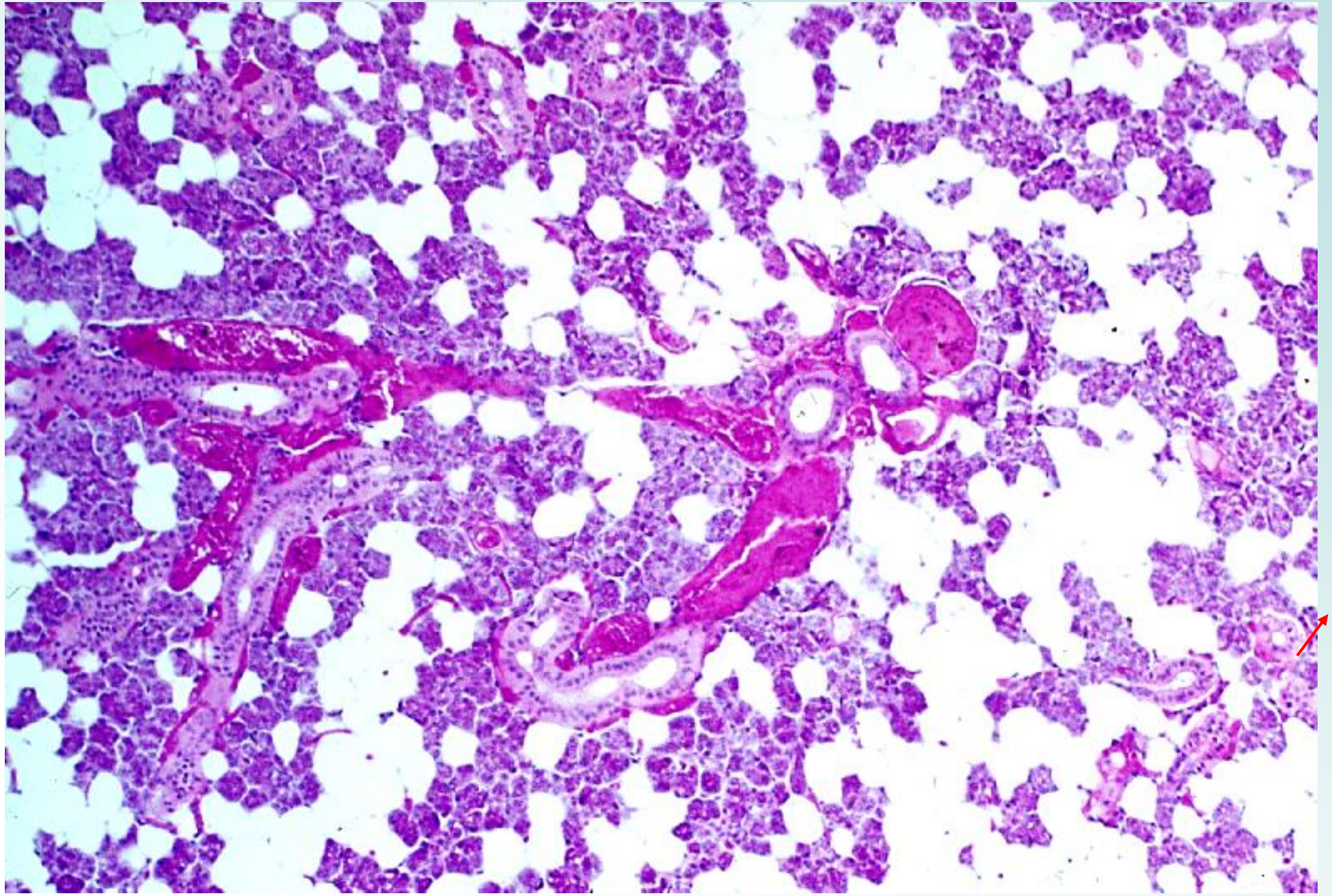

これは図 09-16 の拡大で、脂肪組織の中に実質細胞が散在しているようにみえる。紫色に染まった腺細胞の間に見える桃色に染まった管は線条部である。介在部はこの拡大では識別できない。図中の赤く濃染した構造物は、血液の充満した血管である。図の右下の部分（赤の矢印）の拡大が図 09-18 である。

# 09-18 耳下腺 3. 線条部と介在部. ヒト. H-E染色. x 160.

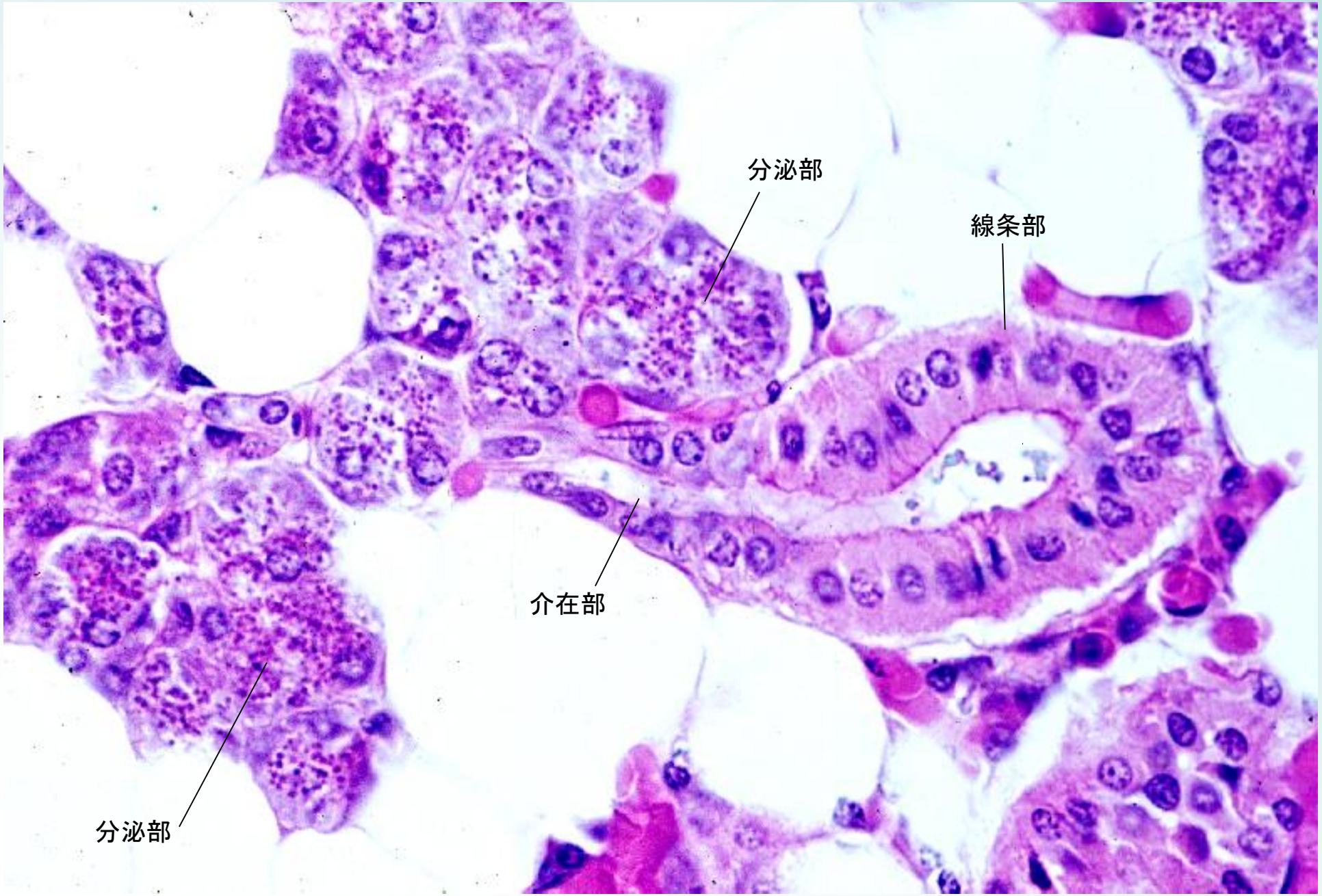


これは線条部が介在部に移行している部分の強拡大である。線条部は外径 40～50μm、内径 10～15μmで、単層円柱上皮よりなる。上皮細胞の核は円形で細胞のほぼ中央部に位置し、胞体はエオジンに濃染する。胞体の基底部には基底膜に対して直角に配列する基底線条が著明である。これに対して介在部は外径 10～15μm、内径5～7μmと細く、その上皮は単層扁平ないし立方上皮である。上皮細胞の胞体は染色性に乏しく、水様透明である。その核は細長い楕円形で、管の長軸に平行に配列する。この図の終末部（分泌部）には分泌顆粒が満ちており、腺腔も細胞間分泌細管も識別できない。

# 09-19 耳下腺 4. 介在部の縦断面. ヒト. H-E染色. x 160.

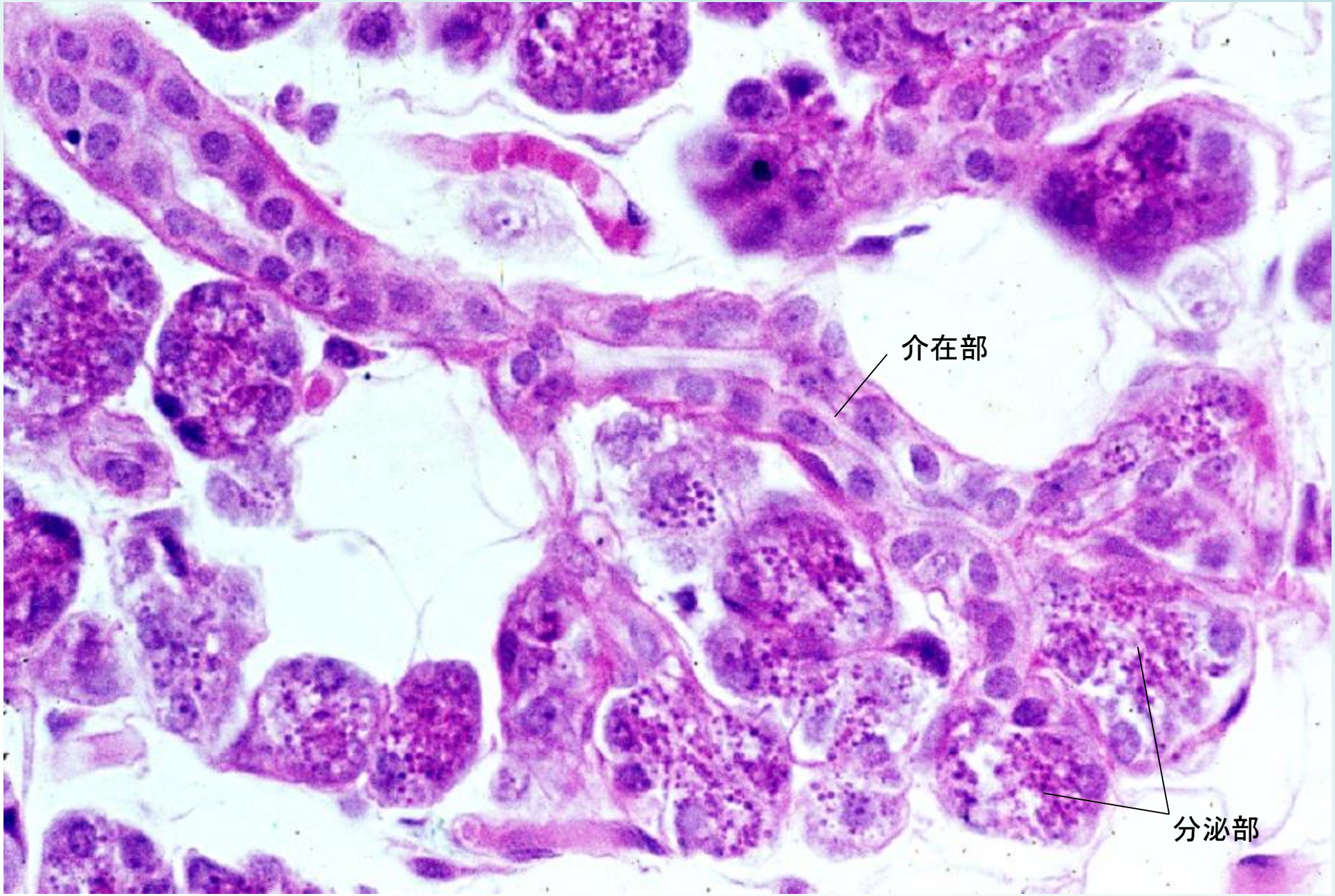


これは長く縦断された介在部の遠位端が終末部に連続している像である。介在部は狭い内腔を丈の低い円柱細胞が縁取っている管で、上皮細胞の胞体は殆ど染料の色を取らない。この図では縦断された介在部の内腔とそれを縁取る上皮細胞が明瞭に観察される。この図においても終末部の細胞には分泌顆粒が充満している。

# 09-20 耳下腺 5. 介在部の横断面. ヒト. H-E染色. x 160.

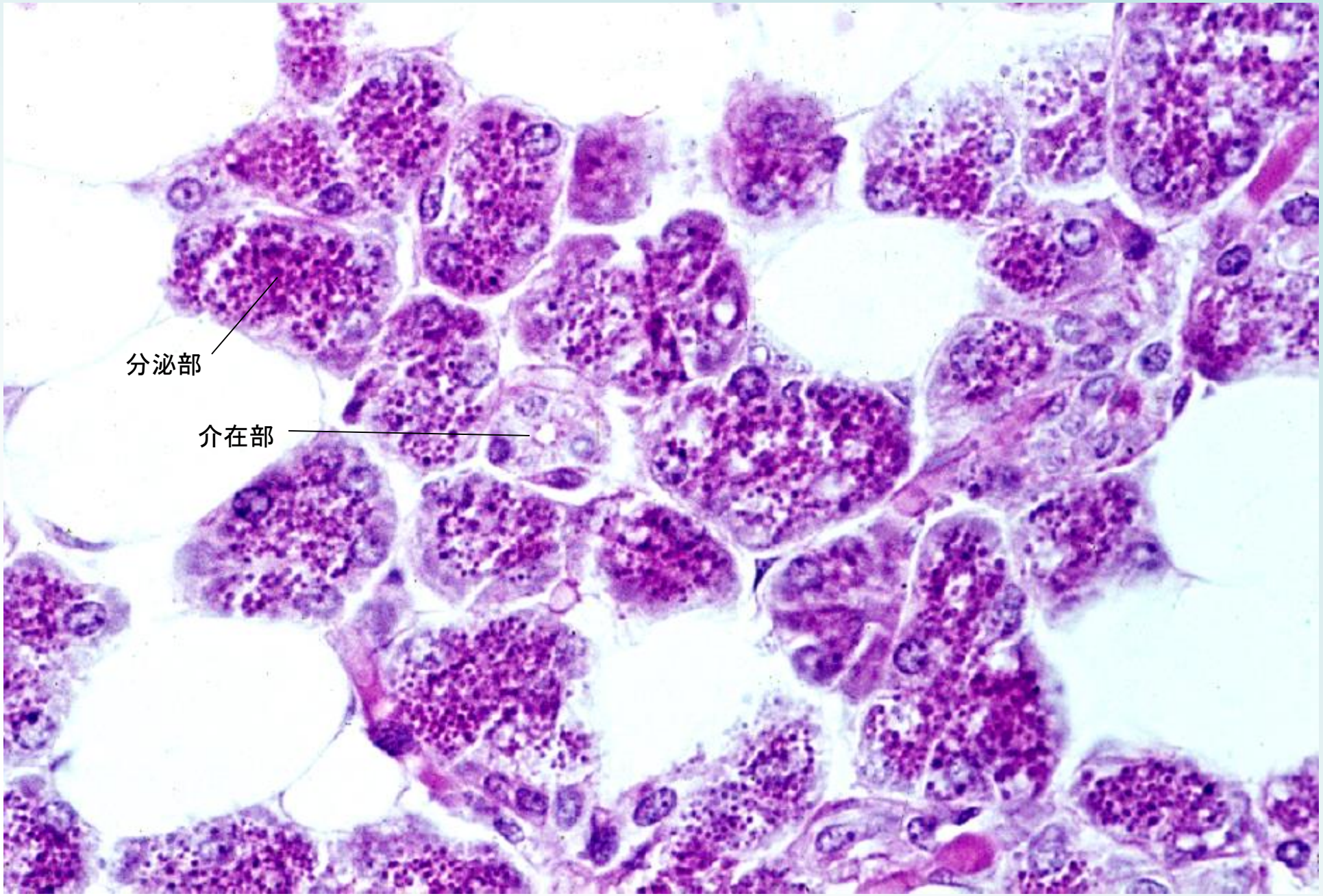


図の中央やや左側に、介在部の横断面が示されている。

# 09-21 耳下腺 6． 介在部の横断面. ヒト. H-E染色. x 160.

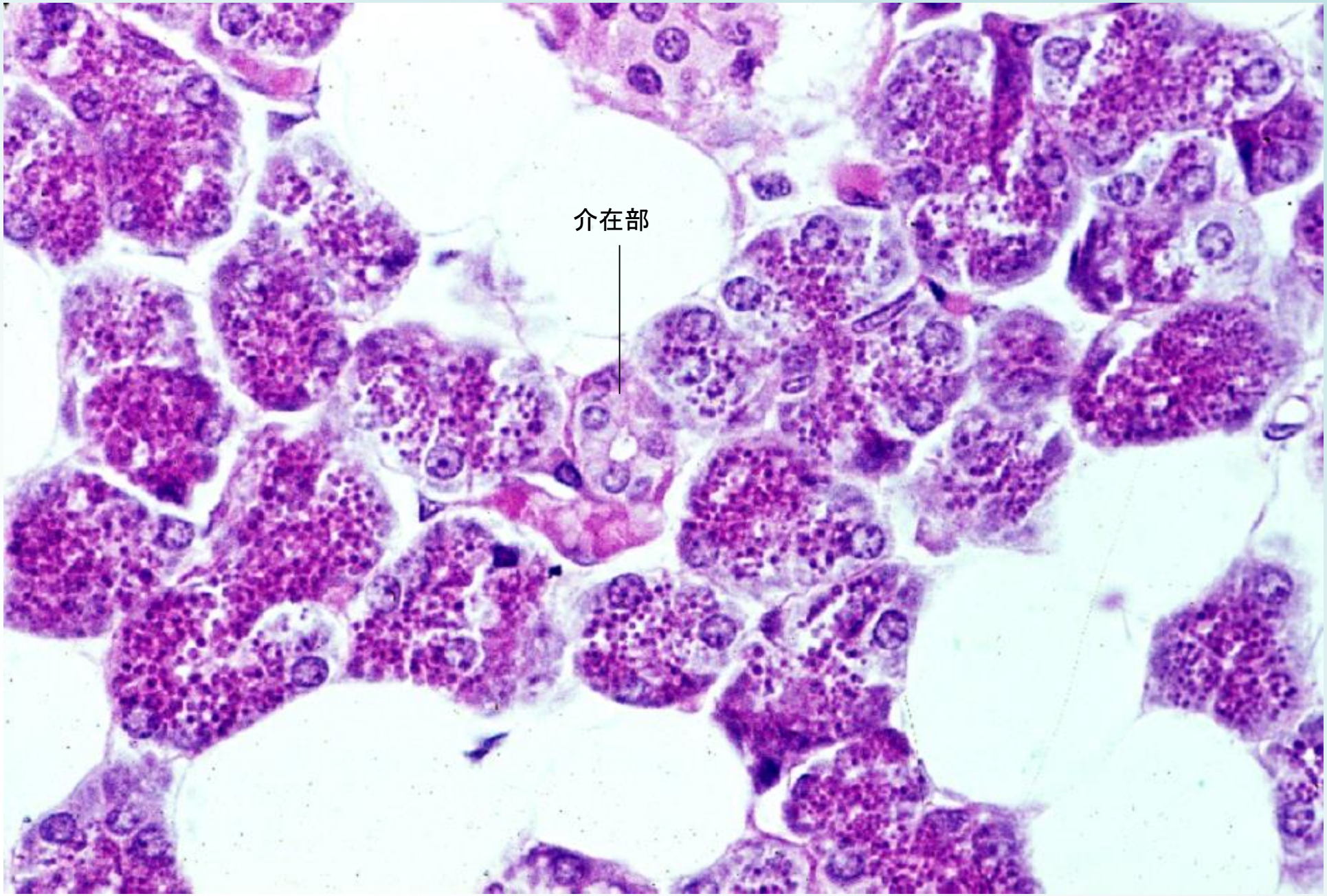


これは図 09−16〜図 09−20とは別の標本の写真で、図の中央部に介在部の横断面が示されている。この標本でも分泌部の細胞は分泌顆粒で満たされていた。

# 09-22 耳下腺７．ヒト．H-E染色．x 25.

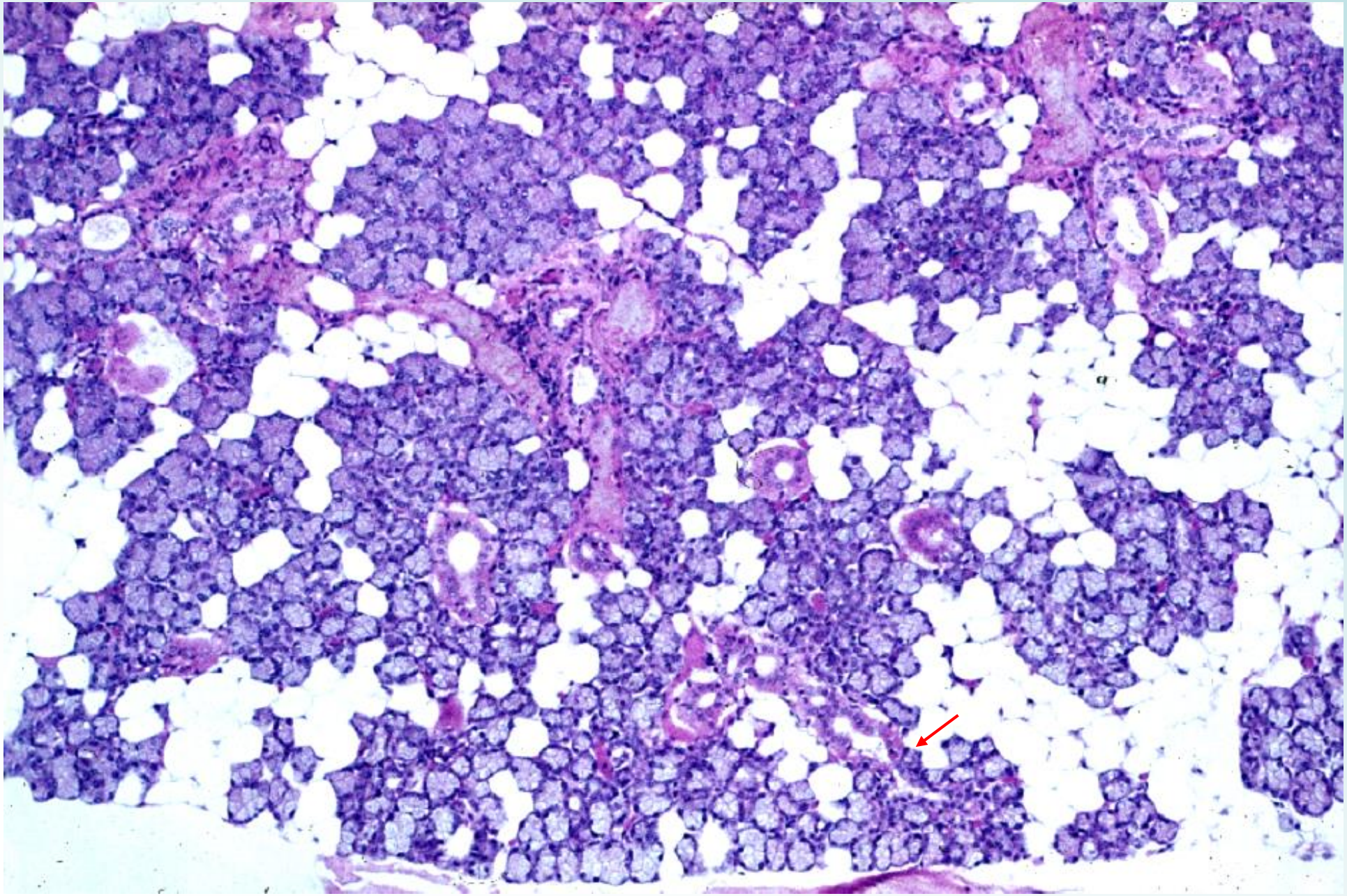

これも図 09-16～図 09-21 とは別の遺体から得られた標本で、分泌部に分泌顆粒が少なく、分泌部の染まりに赤い色調が弱い。そのために赤く染まった線条部が際立ってみえる。図の右下方の部分（赤の矢印）の拡大が図 09-23 に示されている。

# 09-23 耳下腺 8. 線条部と介在部. ヒト. H-E染色. x 100.

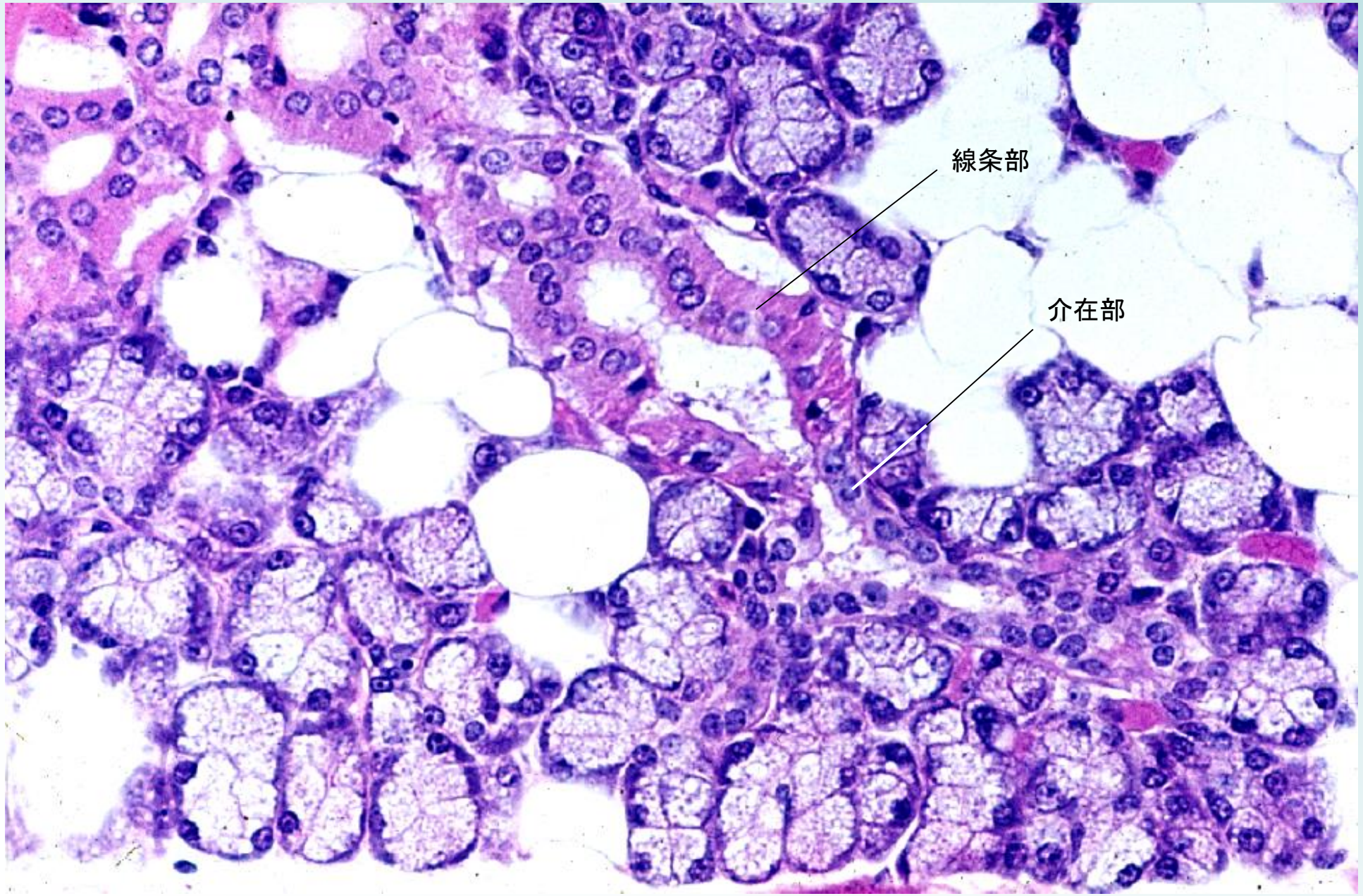


図の中央部の線条部から右下方に向って介在部が伸び、その遠位端で分泌部に連なっている状態が連続的に観察される。この標本では分泌顆粒が抜けていて、分泌部の細胞の胞体は白く透けて見える。

# 09-24 耳下腺 9. 線条部と介在部. ヒト. H-E染色. x 160.

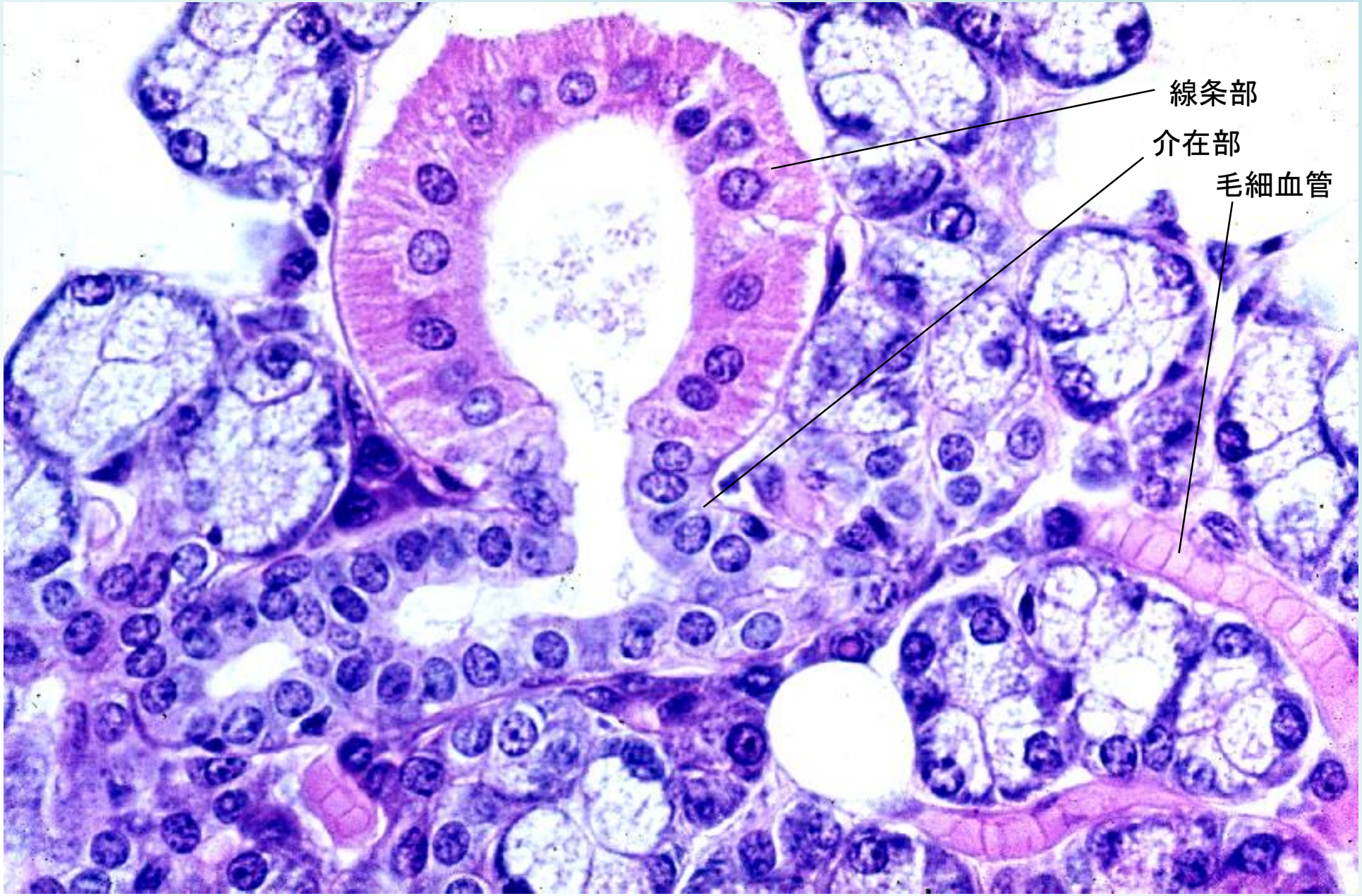


この標本は固定が良いので、線条部の赤い色調と、介在部の殆ど赤い色を取らず、むしろ青味を帯びた色調の違いが際立って見える。画面の右端の赤い色調の線は、赤血球に満たされた毛細血管である。

# 09-25 耳下腺 10. 線条部と介在部. ヒト. H-E染色. x 100.

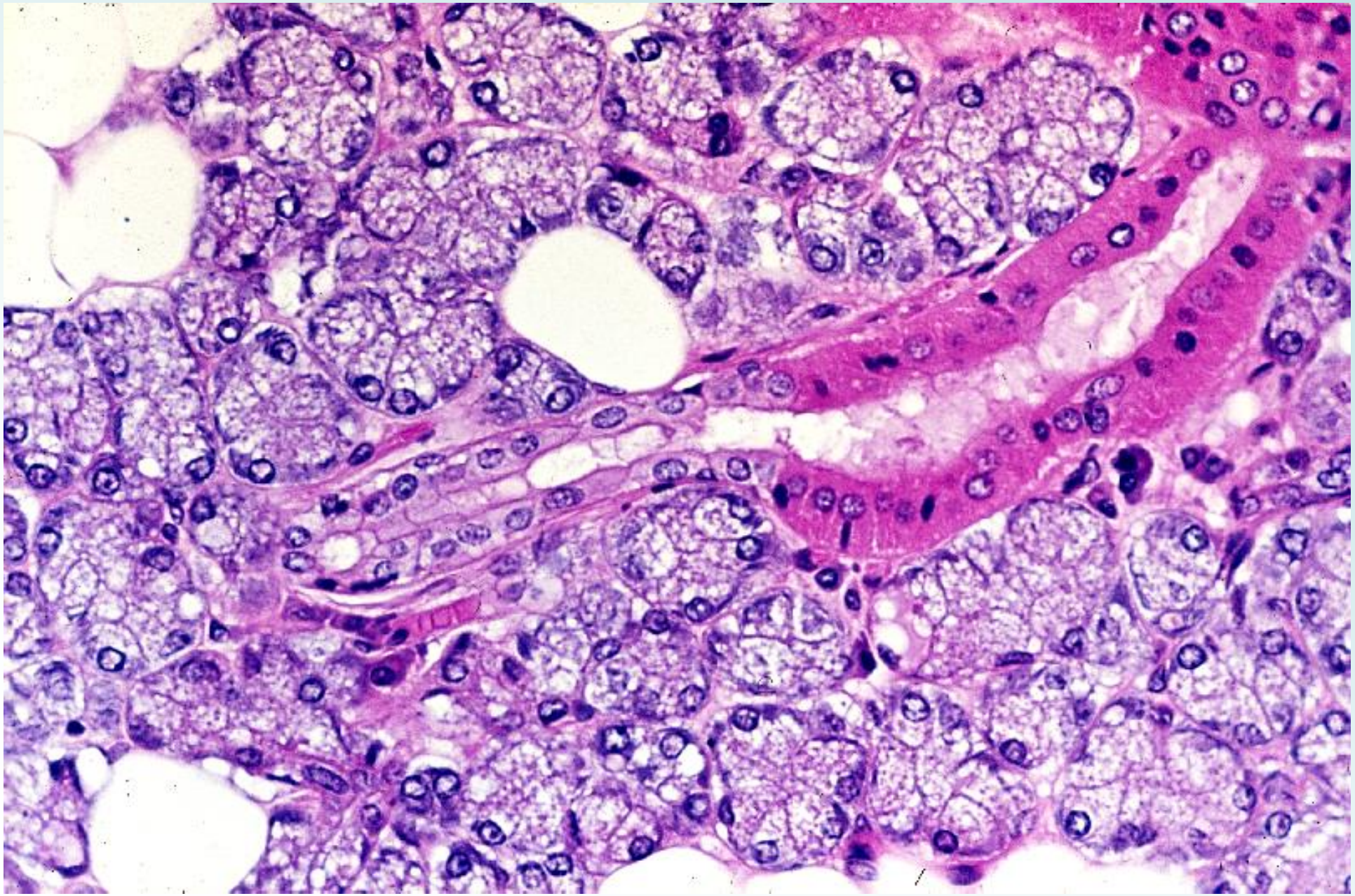

この図では線条部から介在部に移行する部分が、長く縦断されている。線条部・介在部・終末部の特徴が明瞭に観察できる。

# 09-26 脂肪細胞の少ない耳下腺. ヒト. H-E染色. x 2.2.

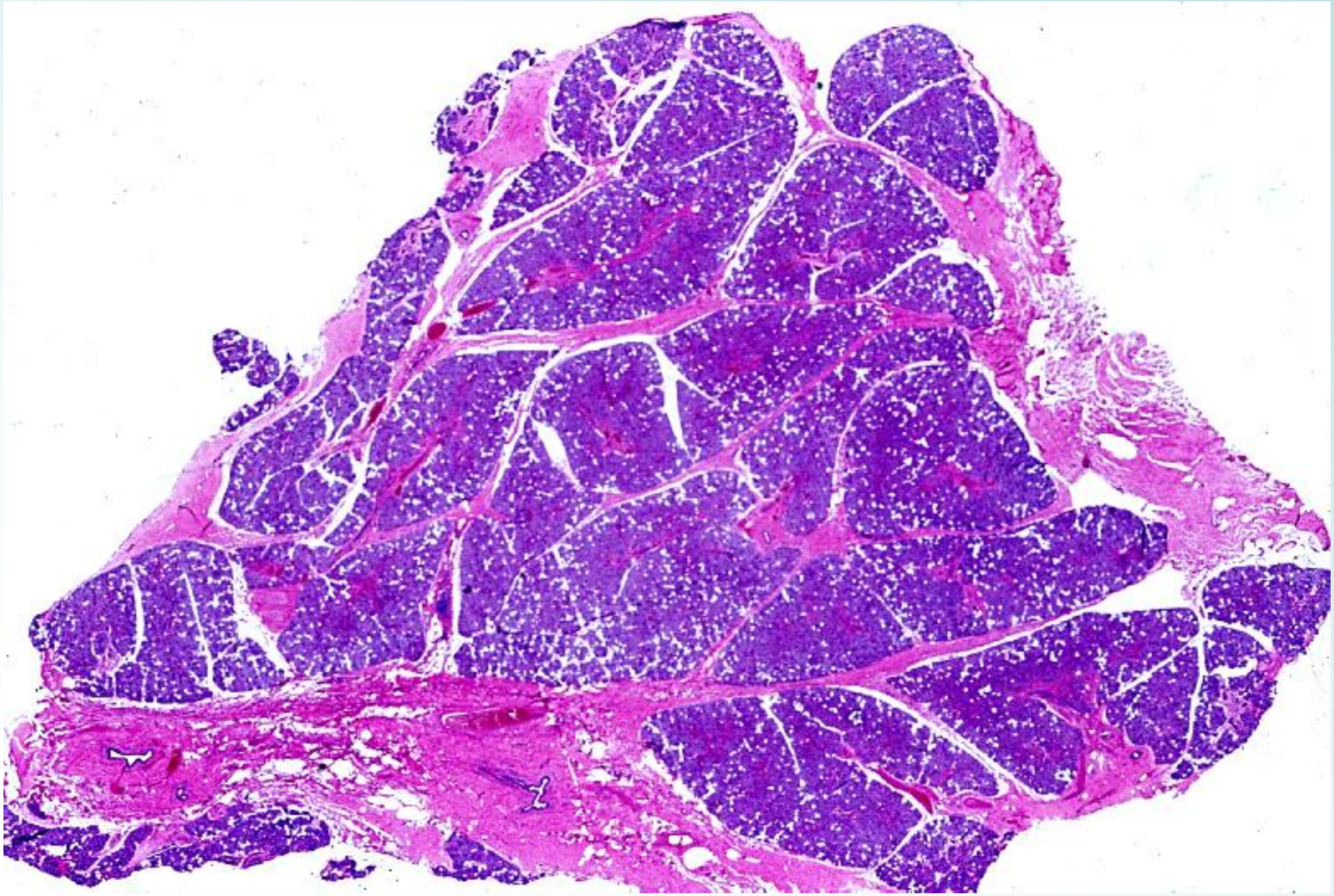

これは脂肪組織が非常に少ない耳下腺(ヒト)である。耳下腺の実質が小葉間結合組織によって多数の小葉に分けられている状態がよく分かる。
耳下腺における脂肪組織の含有量には個体差が大きい。

# 09-004
# 顎 下 腺

# 09-27 顎下腺 1. ヒト. H-E染色. x 2.5.

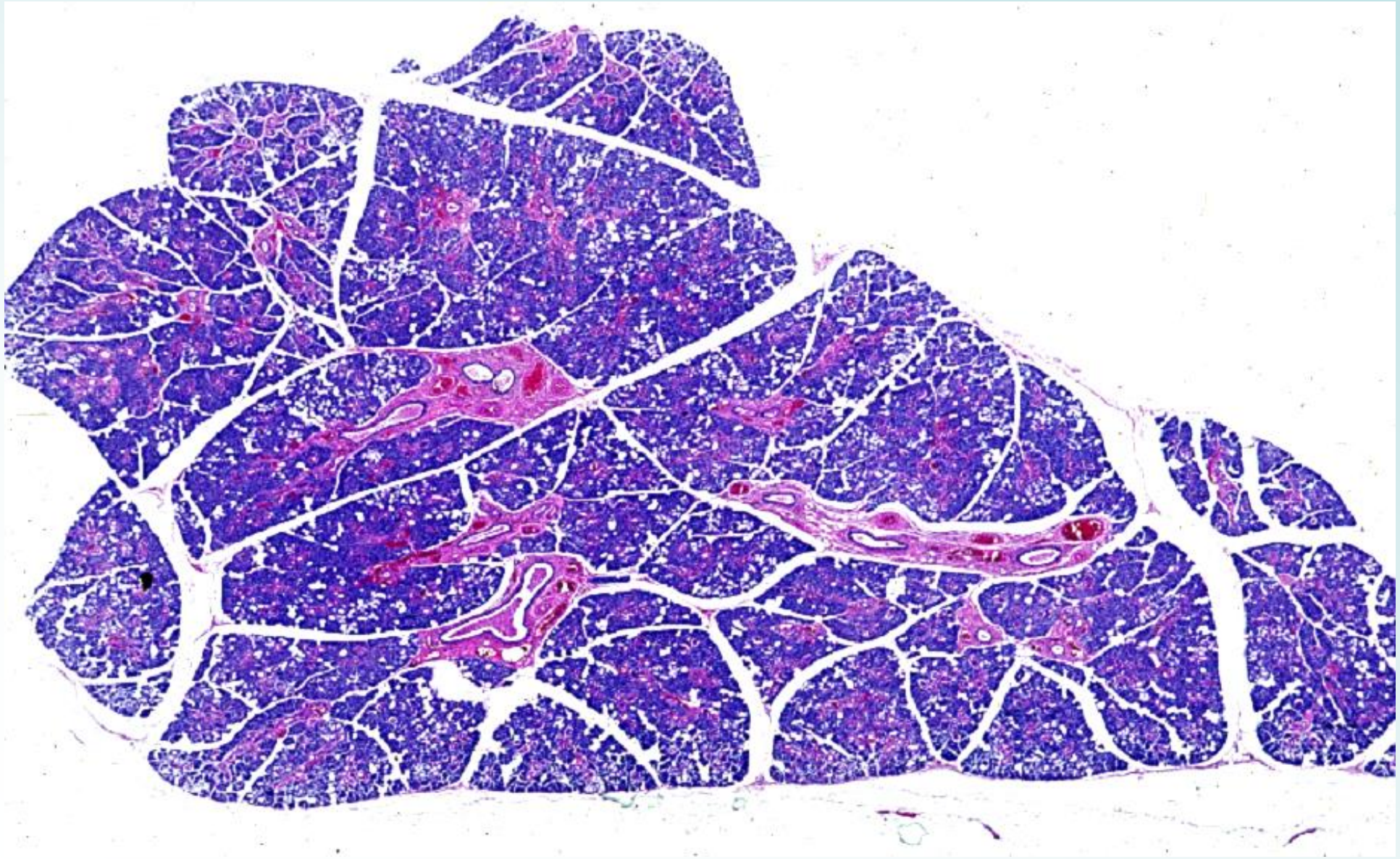

これはヒトの顎下腺の概観で、腺の実質が小葉間結合組織によって多数の腺小葉に区画されている状態がよく分かる。小葉間結合組織は導管・血管・神経の通路でもある。顎下腺では脂肪細胞が少なく、組織が緻密に見える。

# 09-28 顎下腺 2. ヒト. H-E染色. x 40.

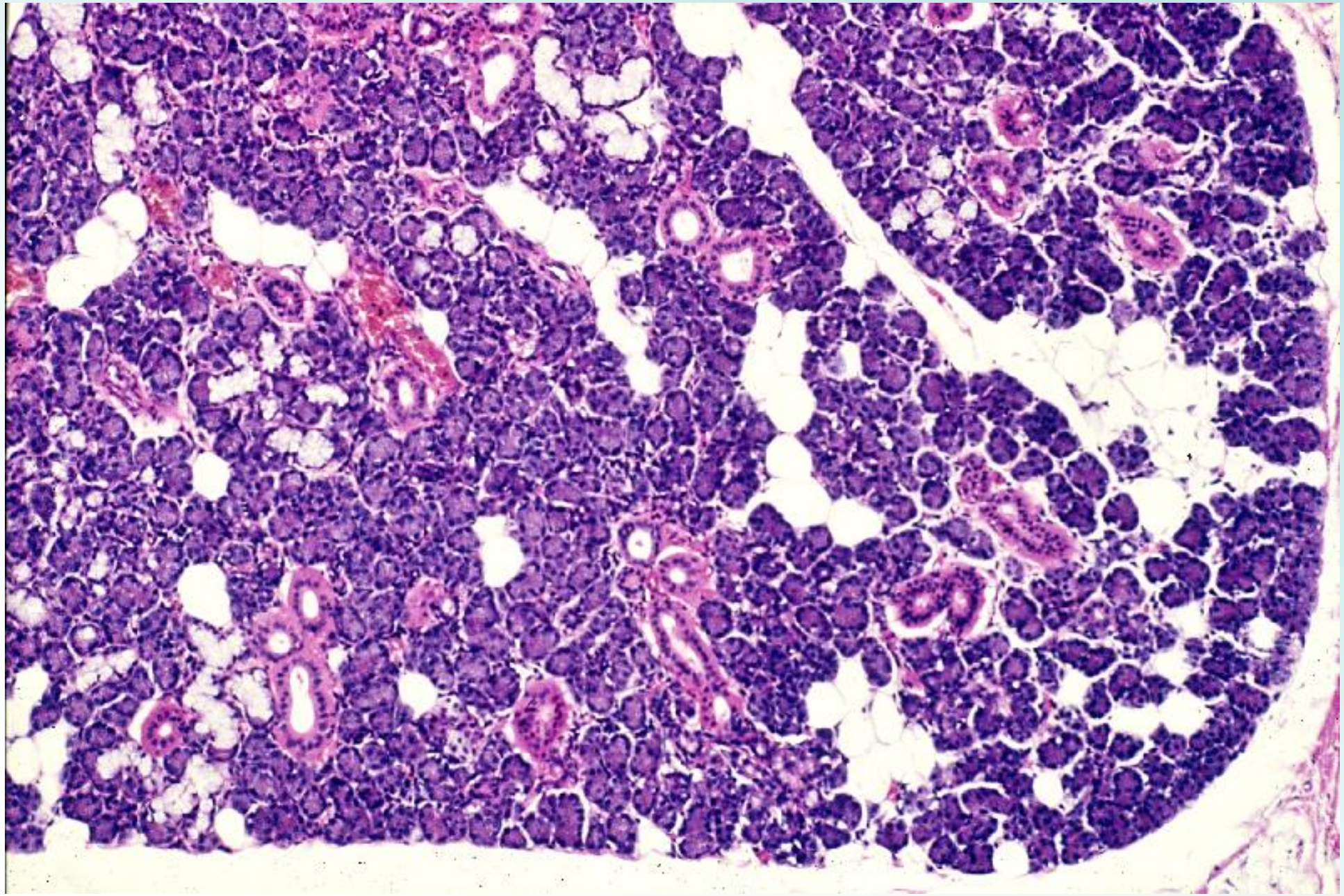

これは顎下腺の中等度の拡大写真である。紫色に濃染した漿液腺細胞が大部分を占め、その間に赤く染まった線条部が多数見られる。粘液腺は画面の左下、中央左、上部中央に少数見られるのみである。その他の白く抜けた円形のものは脂肪細胞であるが、その量は耳下腺に比べると非常に少ない。

# 09-29 顎下腺 3．ヒト．H-E染色．x 40.

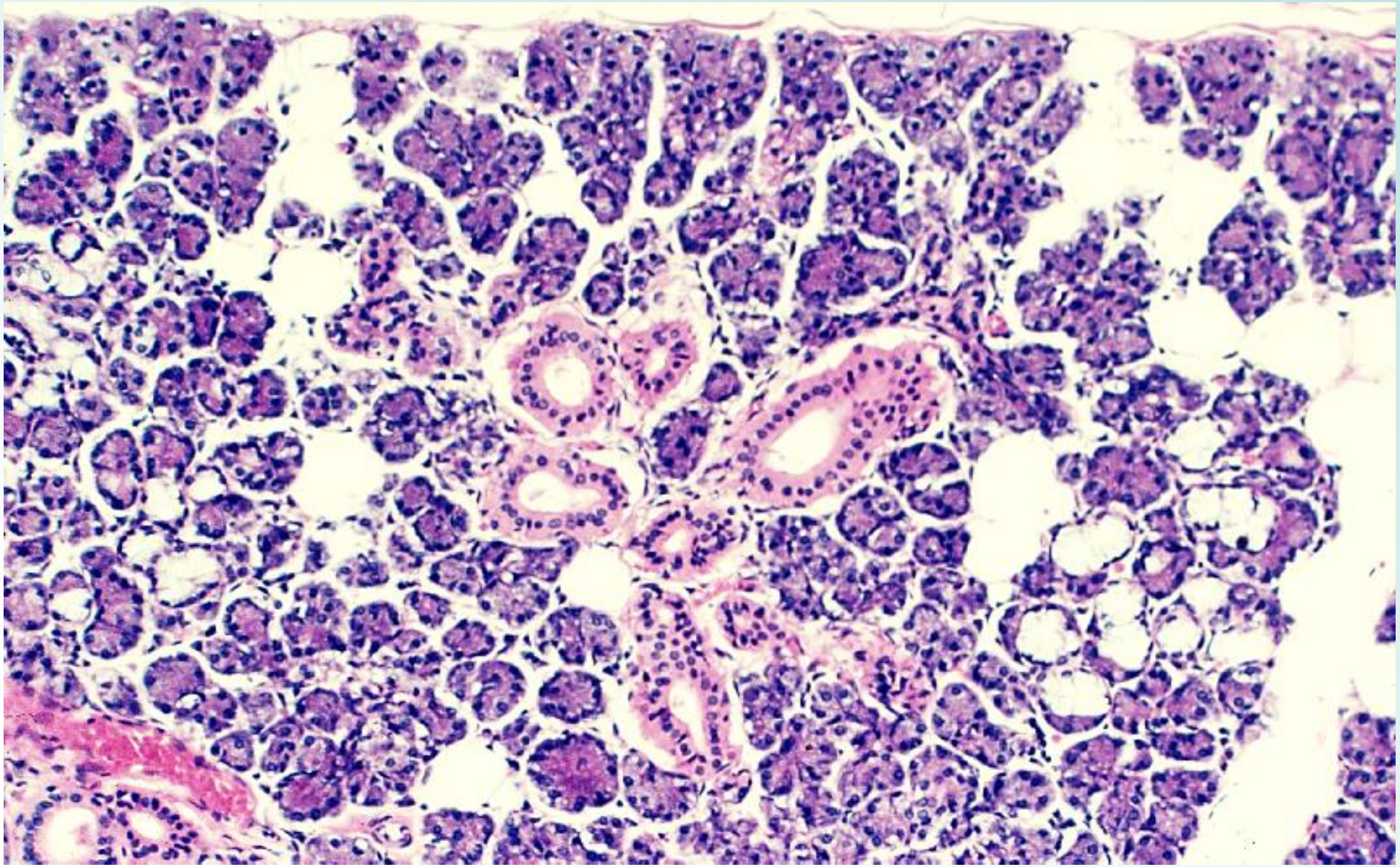

顎下腺では脂肪組織（細胞）は少なく、組織が緻密である。この図で赤紫色の実質（漿液腺）の内部に見られる白く抜けた部分は粘液腺である。画面の中央で線条部が枝分かれして放散している。

# 09-30 顎下腺 4．ヒト．H-E染色．x 100.

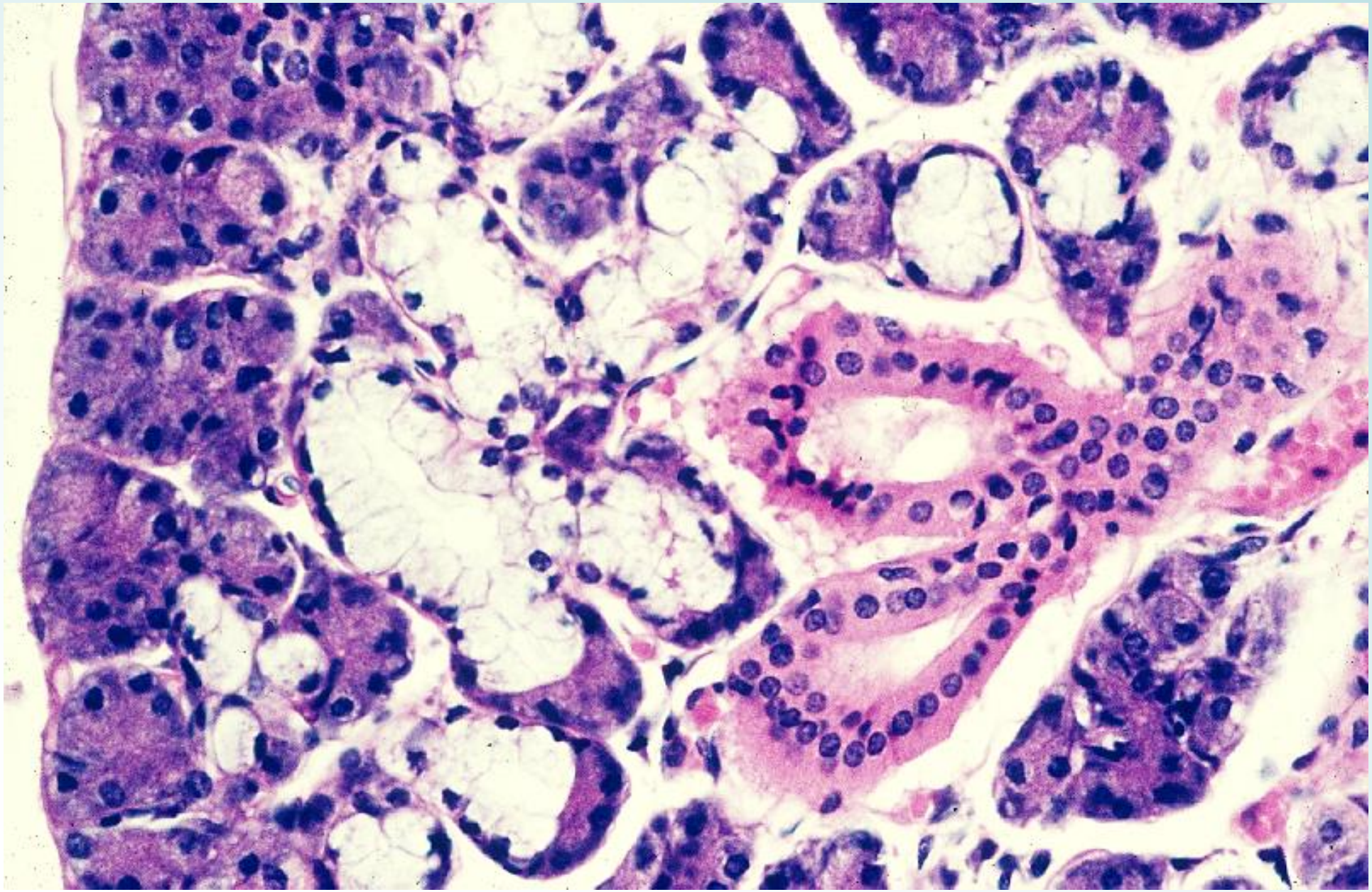

図 09-29 と同じ標本で、画面の中央に 1本の線条部が 2 本に枝分かれしている状態が観察される。2 本に分かれた線条部の左側に粘液腺が見られ、その下端部には半月が付着している。

# 09-31 顎下腺 5. ヒト. H-E染色. x 100.

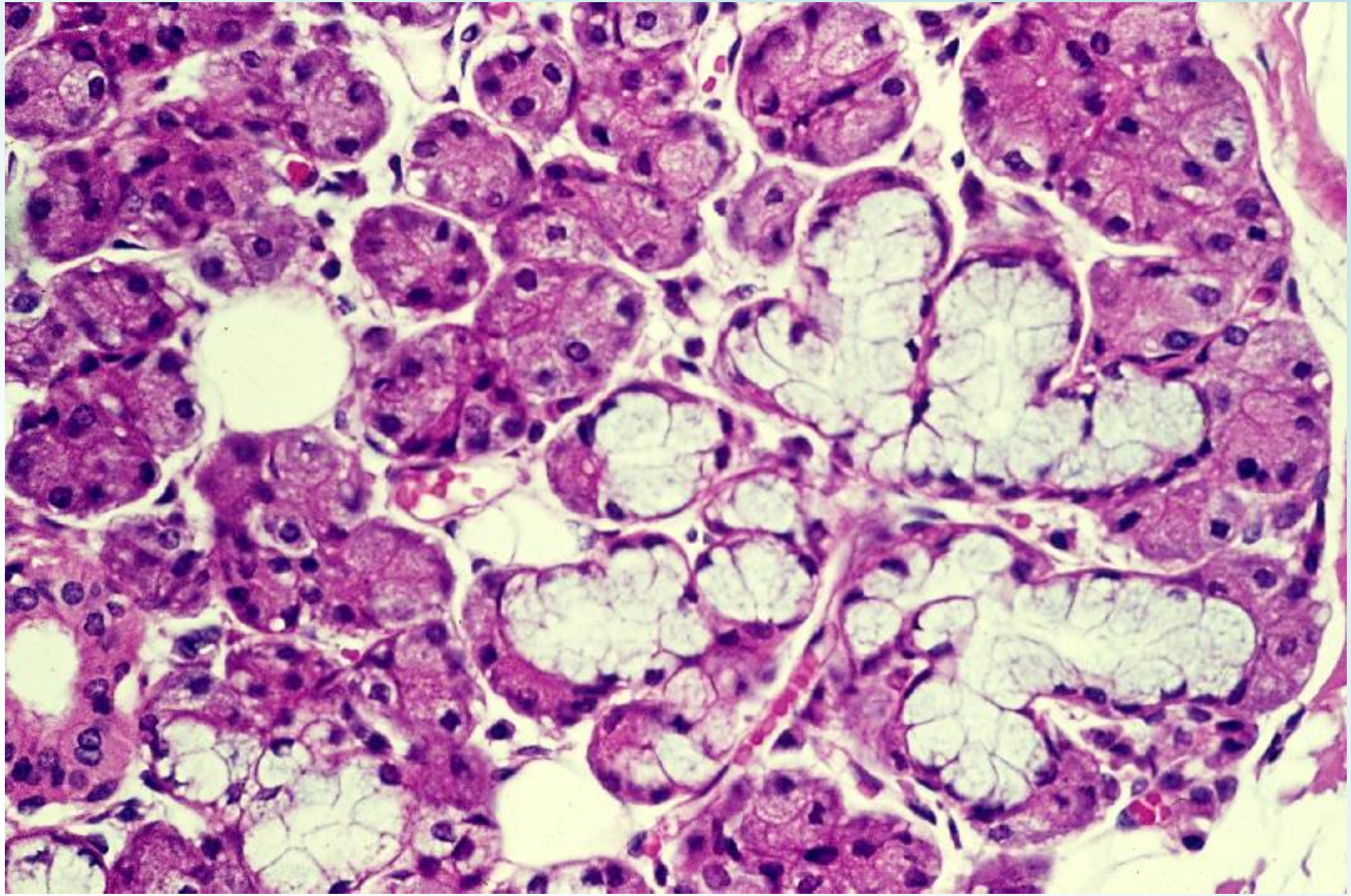

画面の右半分に四方に放散するように配列した粘液性終末部があり、それぞれの遠位端には半月が付着している。これ以外は全て漿液性終末部である。画面の左下に 1 個の線条部が見られる。

# 09-32 顎下腺 6．ヒト．H-E染色．x 160.

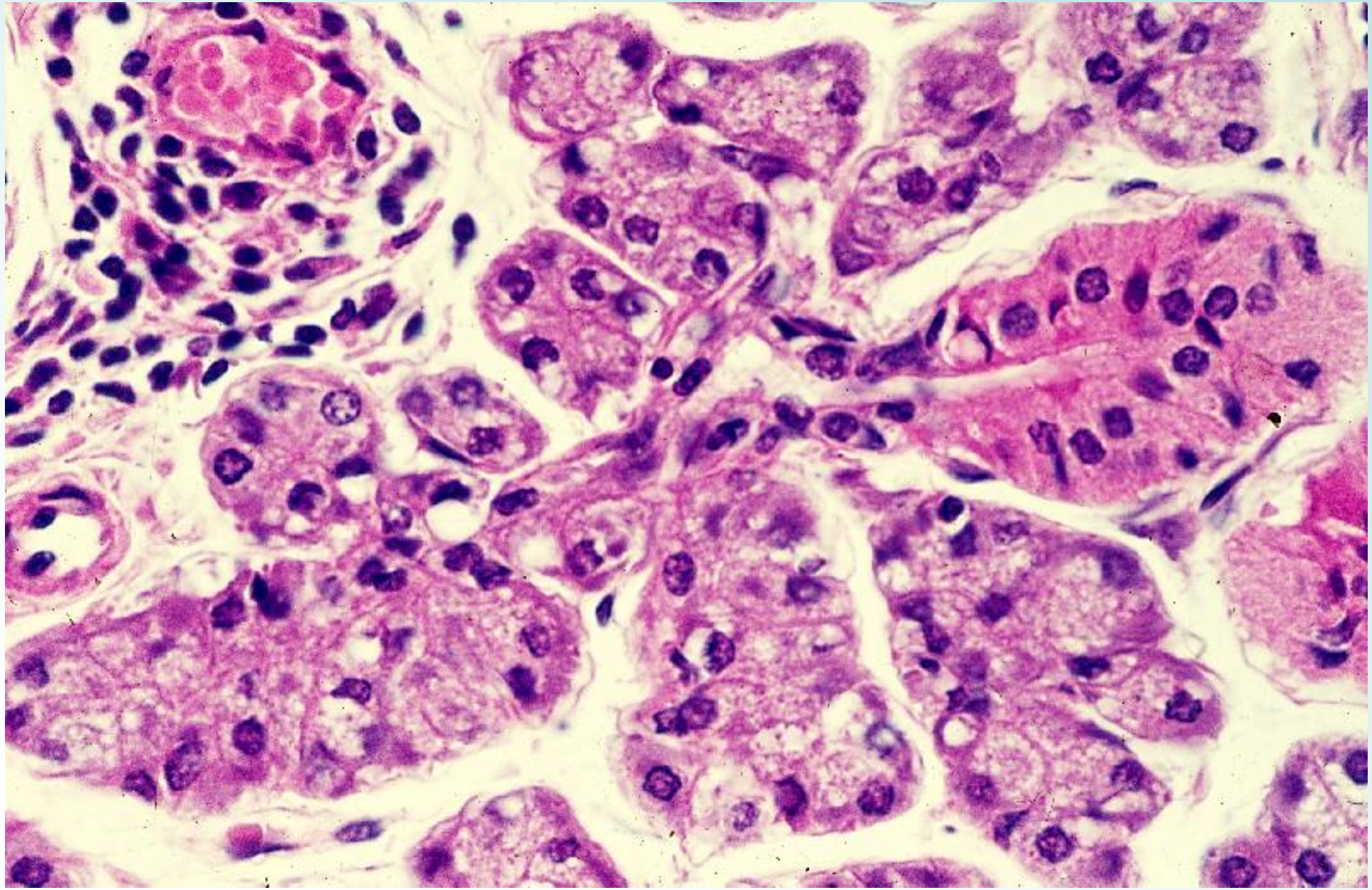

画面の右側の中央に縦断された線条部があり、その左端で介在部に移行し、この介在部がすぐに二股に分かれ、その遠位端で漿液性終末部に連なっている状態が観察される。

# 09-33 顎下腺 7．サル．H-E染色．x 160.

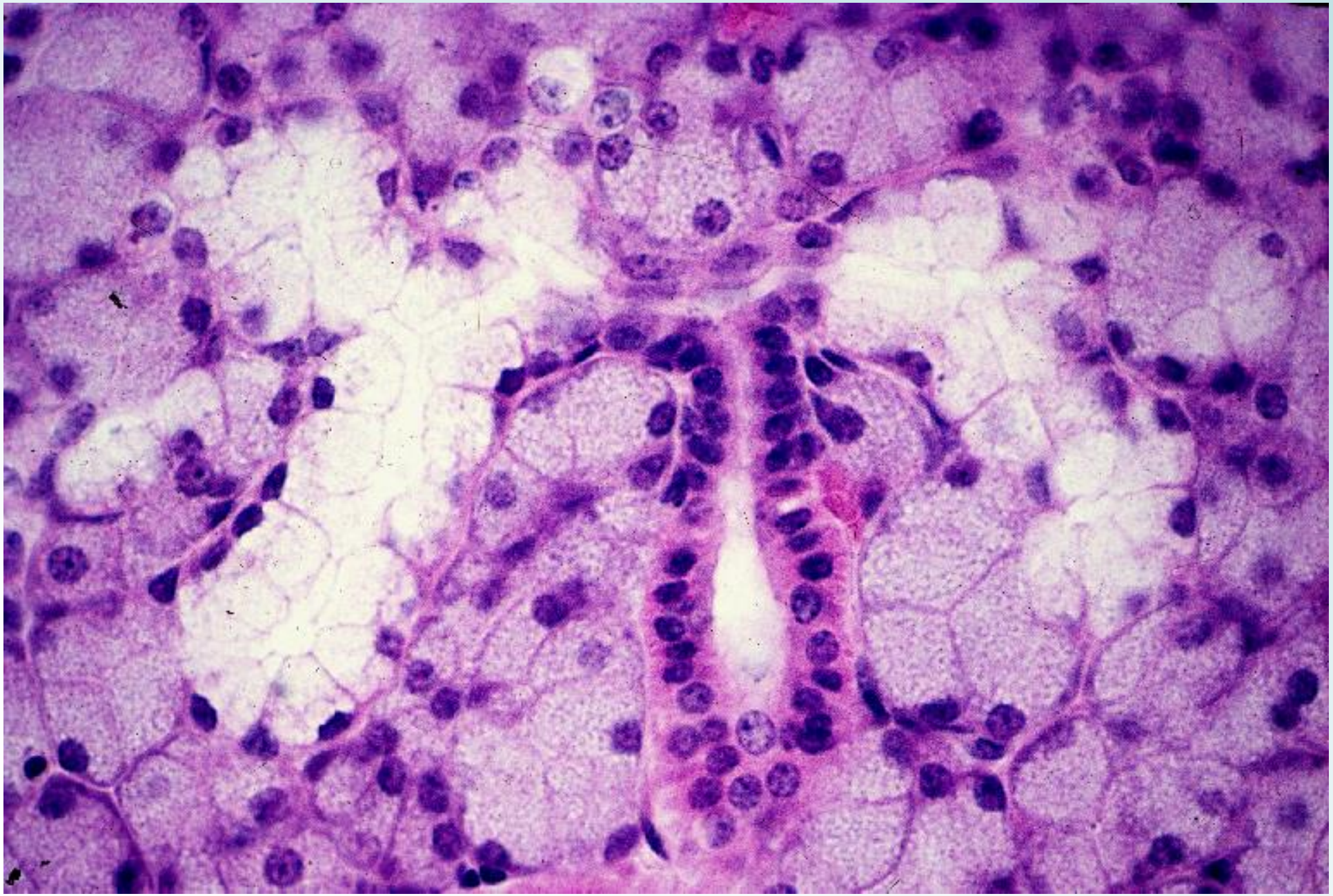

これはサルの顎下腺の標本で、画面の中央に1 本の線条部が下から上に向って伸び、その上端で介在部に移行し、それがほぼ直角に左右に二分し、そのそれぞれが粘液性終末部に連なり、粘液性終末部の末端に半月が付着している状態が、連続して観察される。

# 09-34 顎下腺 8 分泌顆粒. ヒト. H-E染色. x 160.

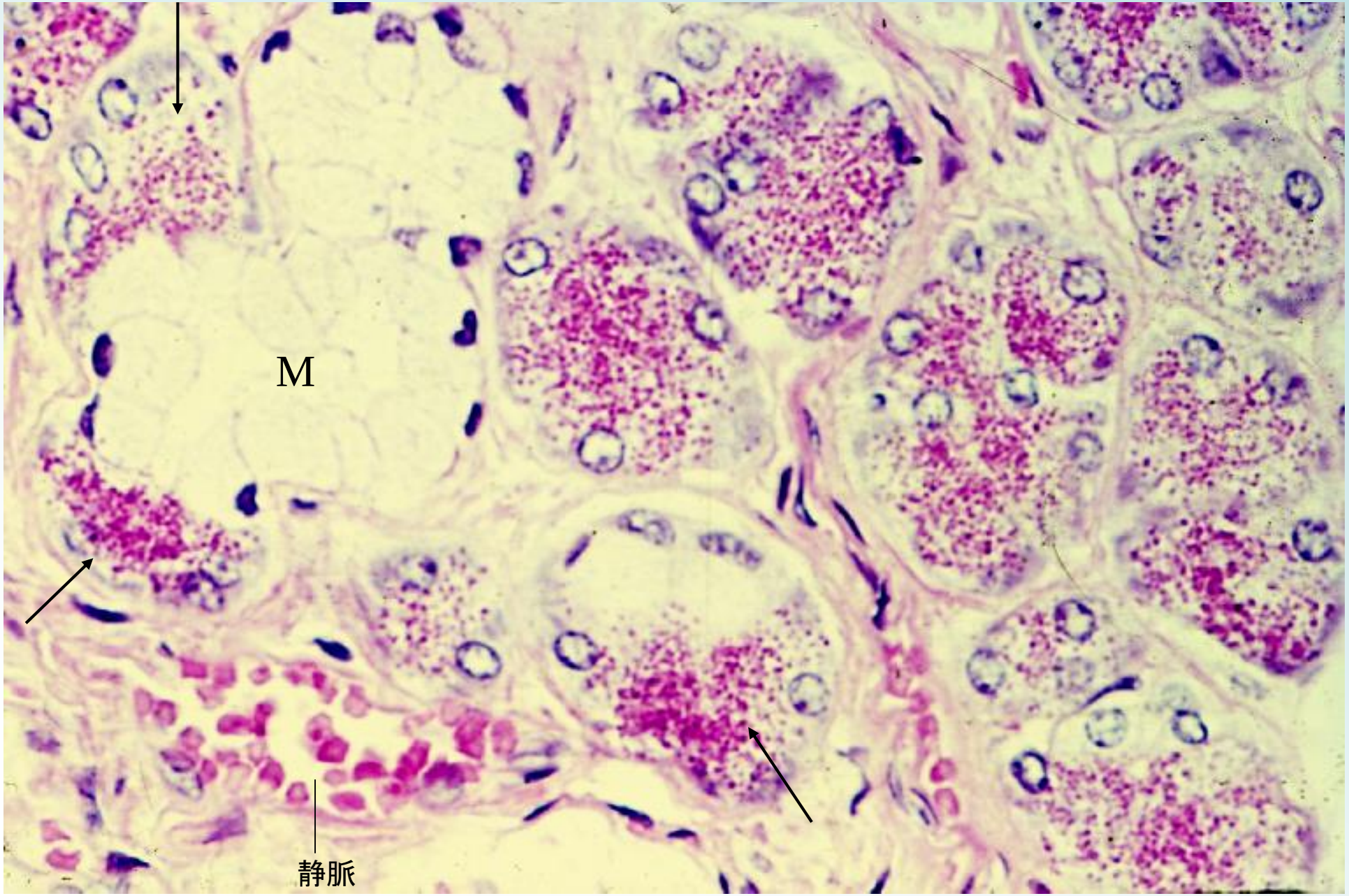


この標本では、漿液腺細胞の胞体は分泌顆粒で満たされている。画面の左上方で白く抜けている部分は粘液性終末部(M)で、その末端には分泌顆粒で満たされた漿液腺細胞の集団(半月、矢印)が付着している。画面の左下には赤血球を含む静脈が見られる。

# 09-35 顎下腺. 線条部と終末部. ヒト. H-E染色. x 160.

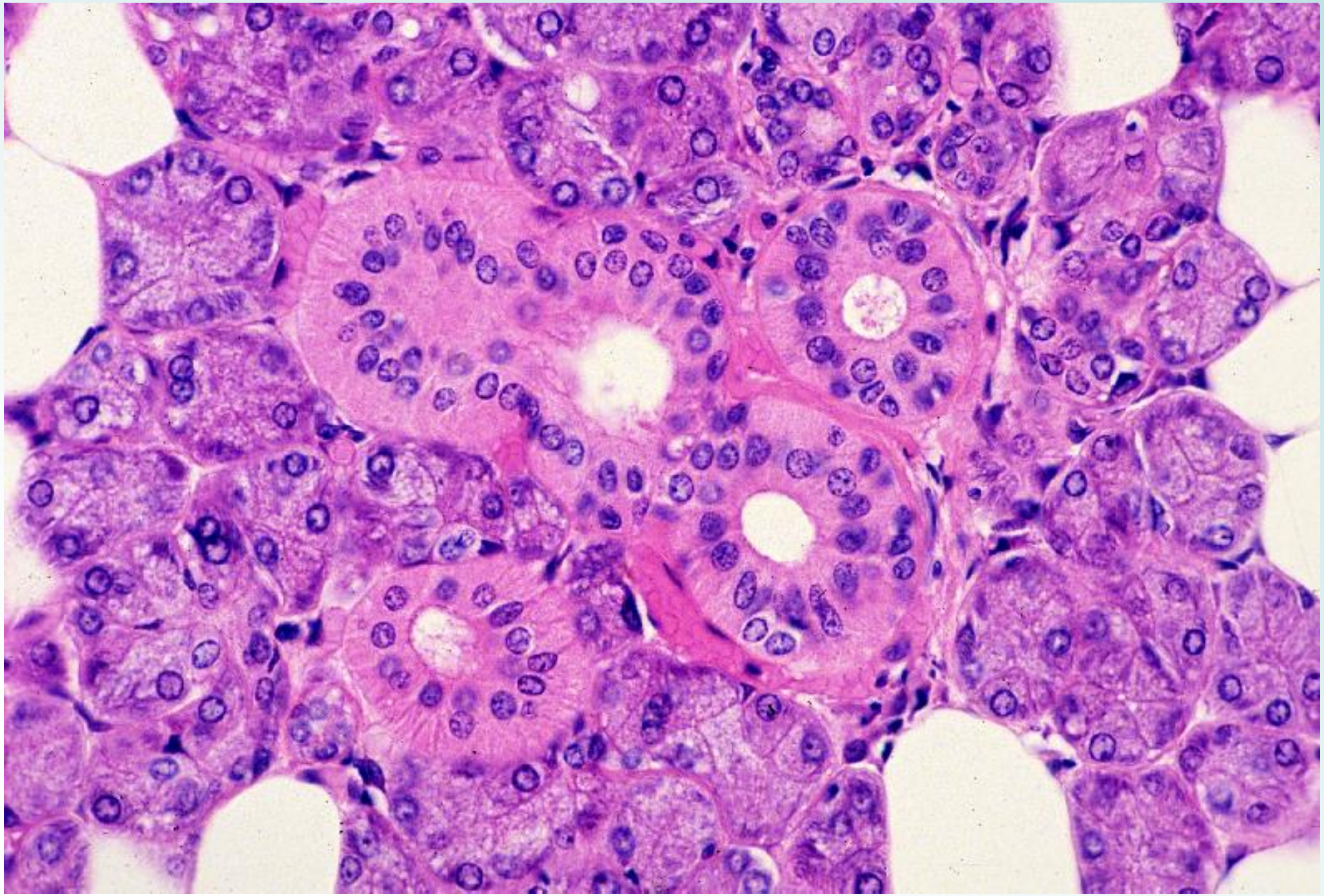

これは死後変化が軽度な顎下腺の標本である。図の中央部に 4 個の線条部の断面が存在するが、死後変化による基底膜からの上皮細胞の開離がなく、上皮細胞の胞体の強いエオジン好性と、基底部の基底線条が明瞭に認められる。線条部の周囲を毛細血管が取り巻いている状態もよく分かる。漿液腺細胞の特徴も明瞭である。この画面には粘液腺細胞は見られない。

# 09-36 顎下腺. 線条部と介在部. ヒト. H-E染色. x 160.

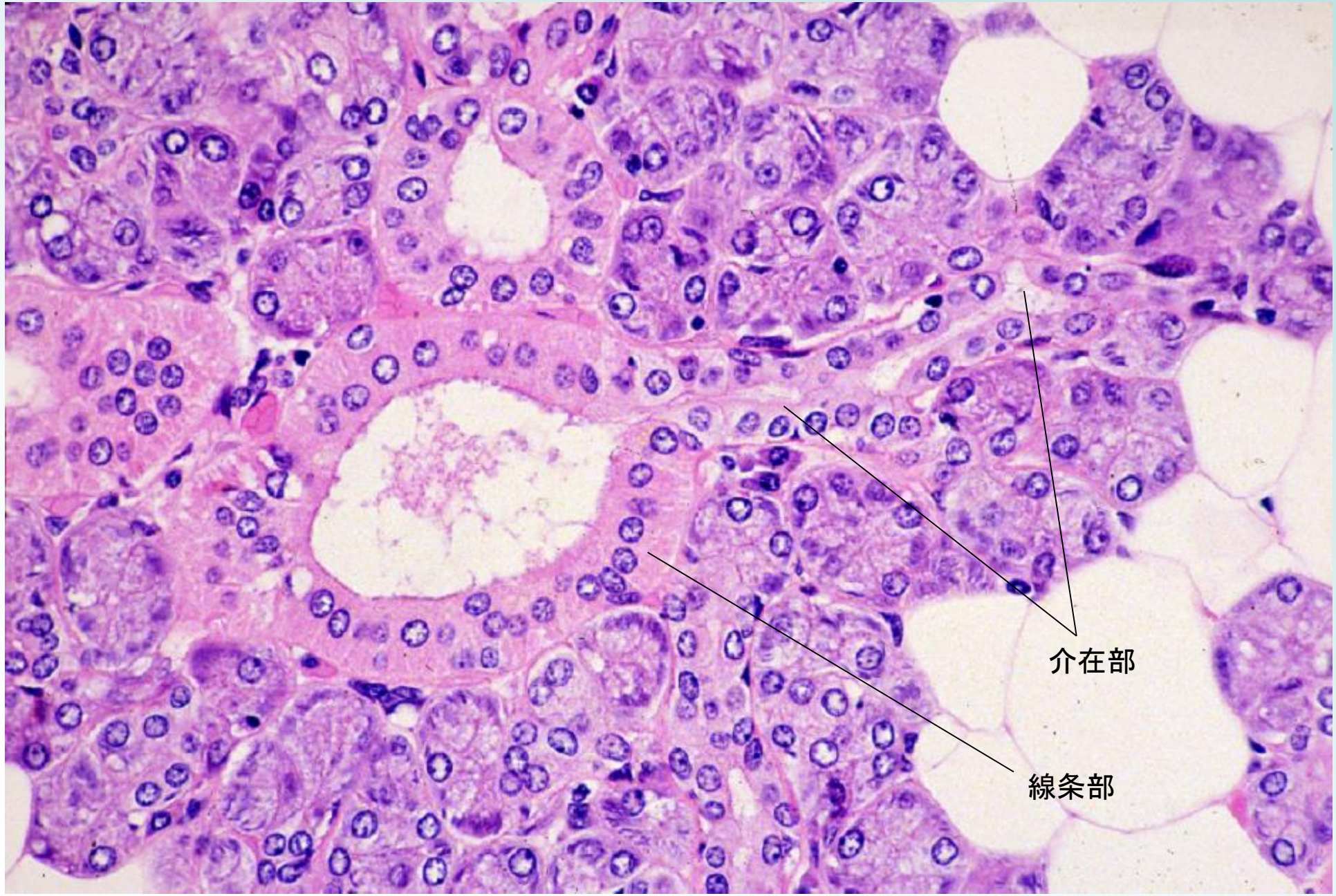


図 09-35 と同じ標本である。画面中央やや左の大きな線条部の右端から介在部が始まり、これが枝分かれして漿液性終末部の連なる状態がよく分かる。

# 09-37 顎下腺. 介在部と終末部. ヒト. H-E染色. x 250.

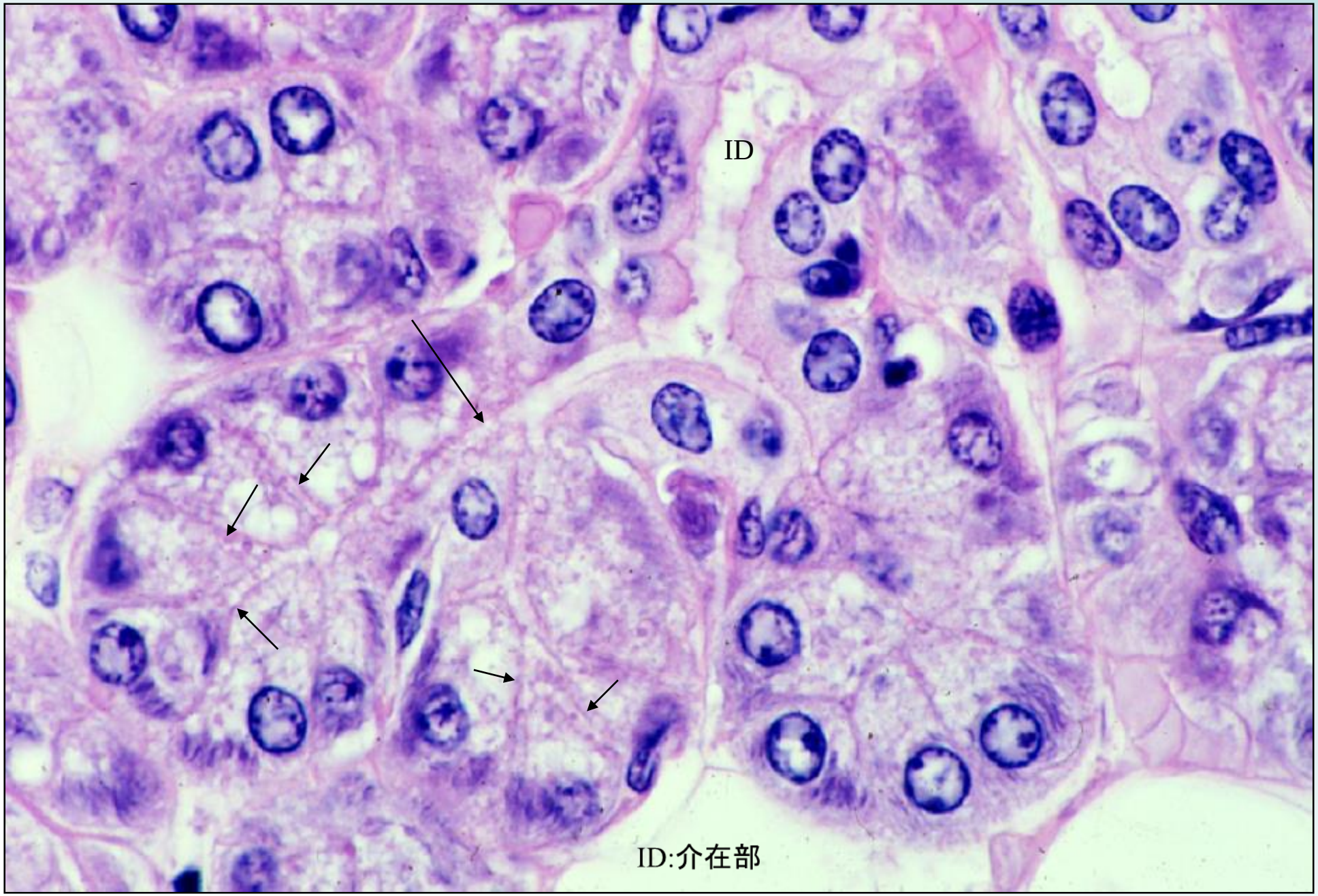


これは右上から下方に伸びる介在部(ID)が二股に分かれ、それぞれが漿液性終末部の狭い腺腔に連続している状態が明瞭に認められる。また、腺房の中軸部を貫いている腺腔(長い矢印)、及びそれに続く細胞間分泌細管(短い矢印)が明瞭に観察される。

# 09-005
# 舌 下 腺

# 09-38 舌下腺 1. ヒト. H-E染色. x 2.2.

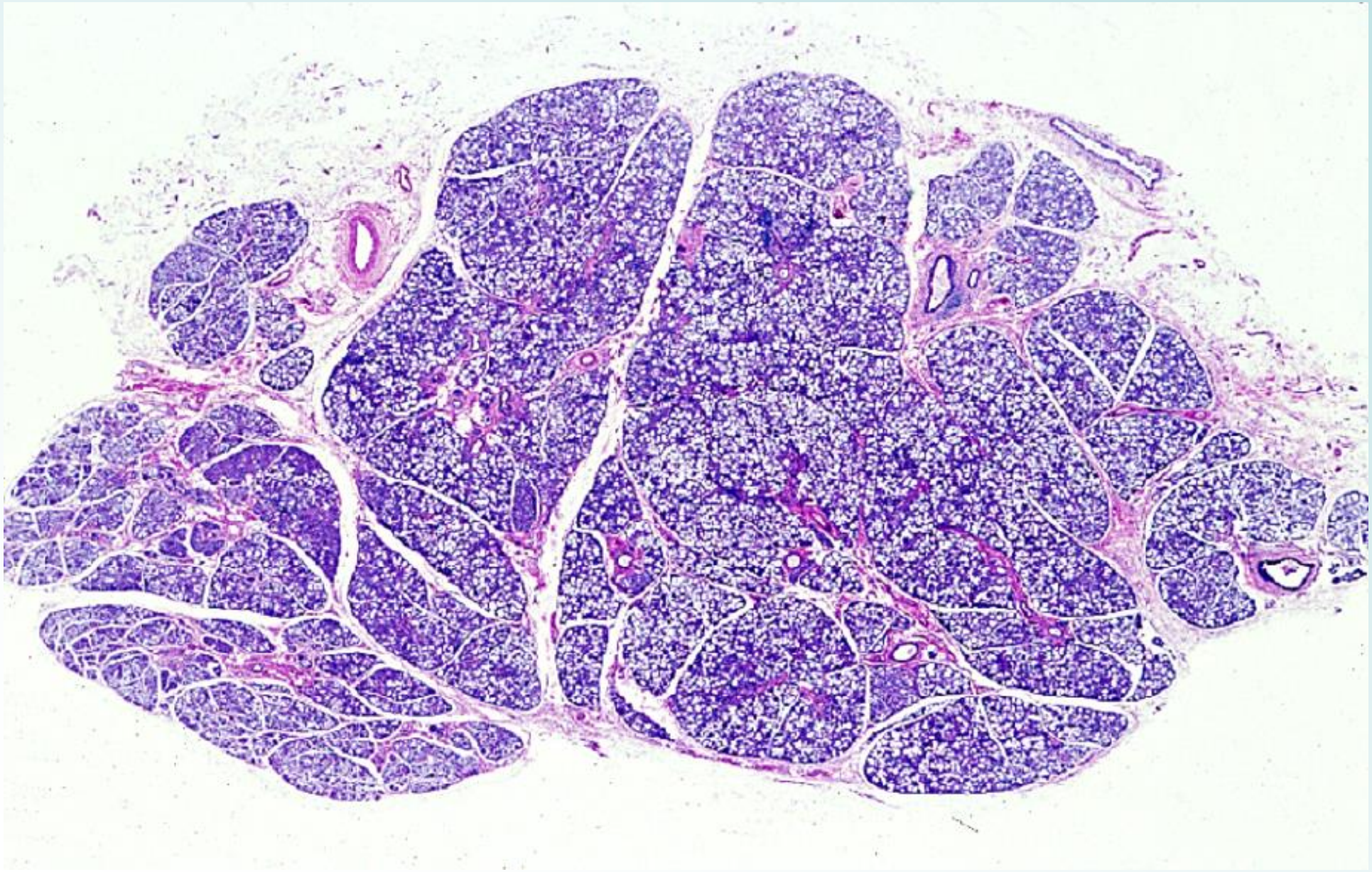

これはヒトの舌下腺の概観である。腺の実質中の白く抜けて見える部分は、脂肪組織ではなくて、粘液腺である。

# 09-39 舌下腺 2. ヒト. H-E染色. x 25.

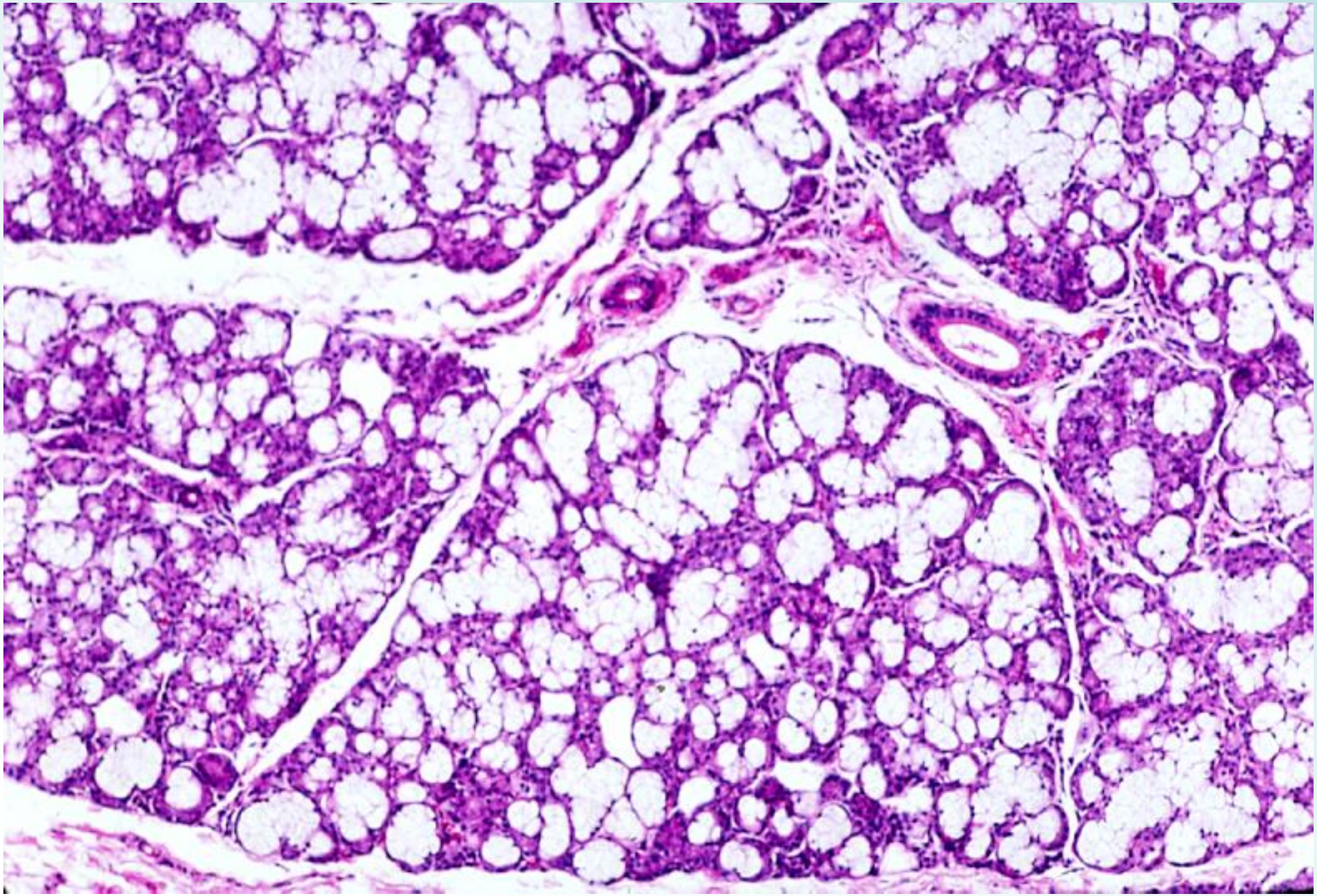

舌下腺は粘液腺が過半を占める混合腺である。この図で白く抜けて見える部分は全て粘液腺である。

# 09-40 舌下腺 3. 粘液腺と半月. ヒト. H-E染色. x 64.

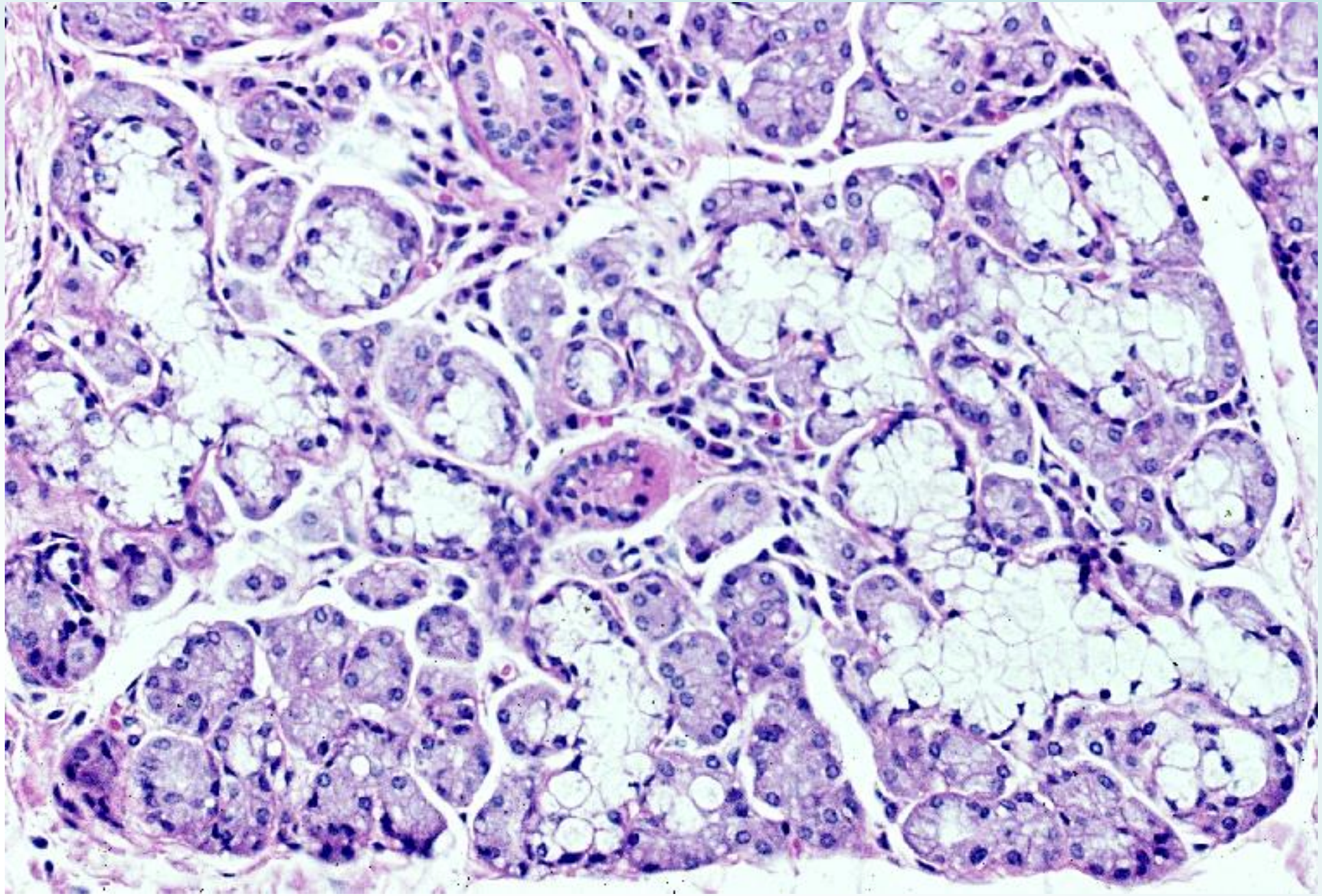

画面の中央部と中央上部に導管の断面が見られる。導管の上皮は単層円柱上皮であるが、その胞体は線条部のような強いエオジン好性を示さない。この画面においても粘液性終末部は長く、複雑に枝分かれをし、その末端部には半月が付着している。

# 09-41 舌下腺 4．ヒト．H-E染色．x 160.

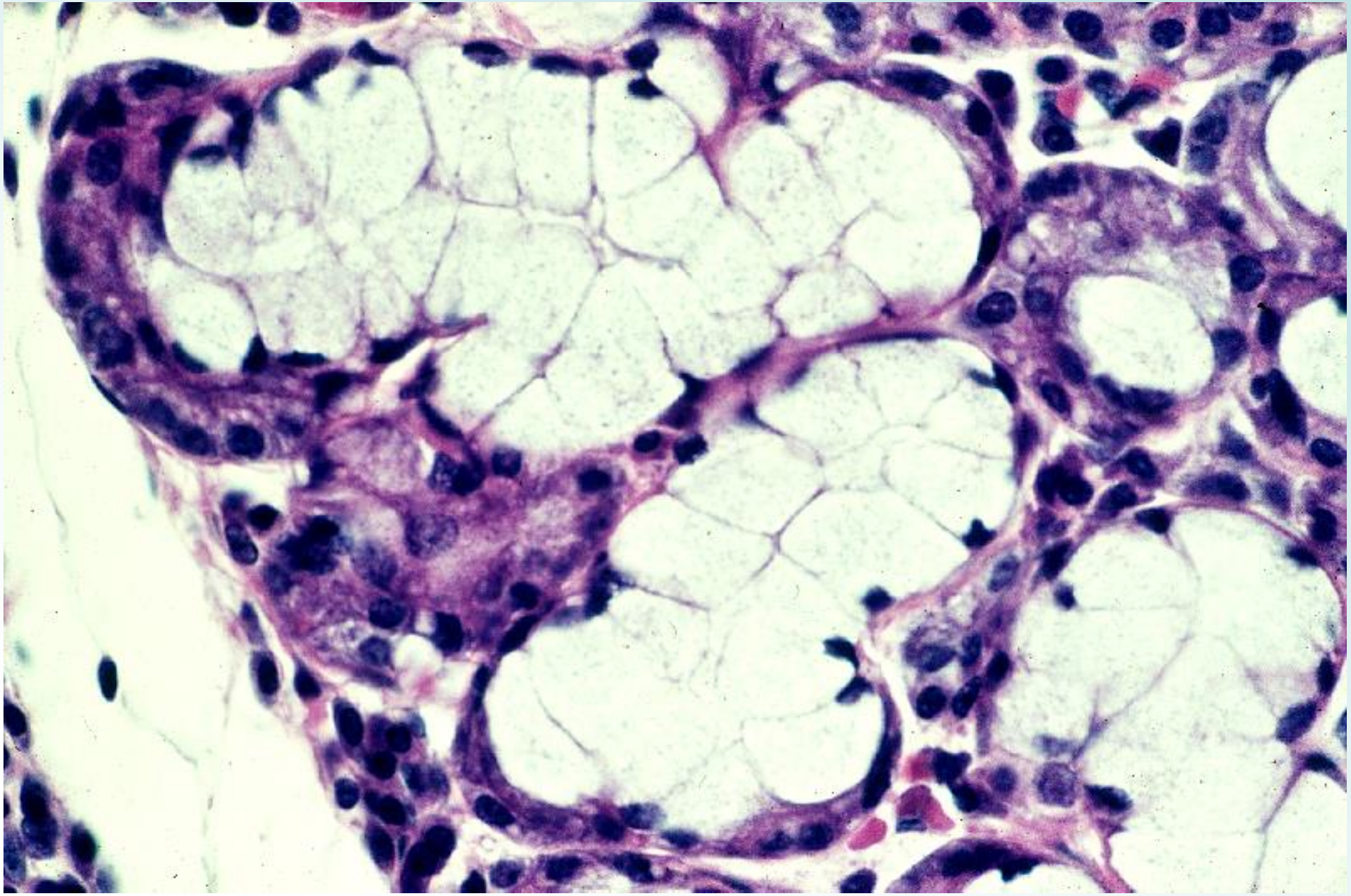

画面中央部を占める3本の粘液腺の末端（左端および下端）に漿液腺細胞の集団である半月が付着している。

# 09-42 舌下腺 5．ヒト．H-E染色．x 100.

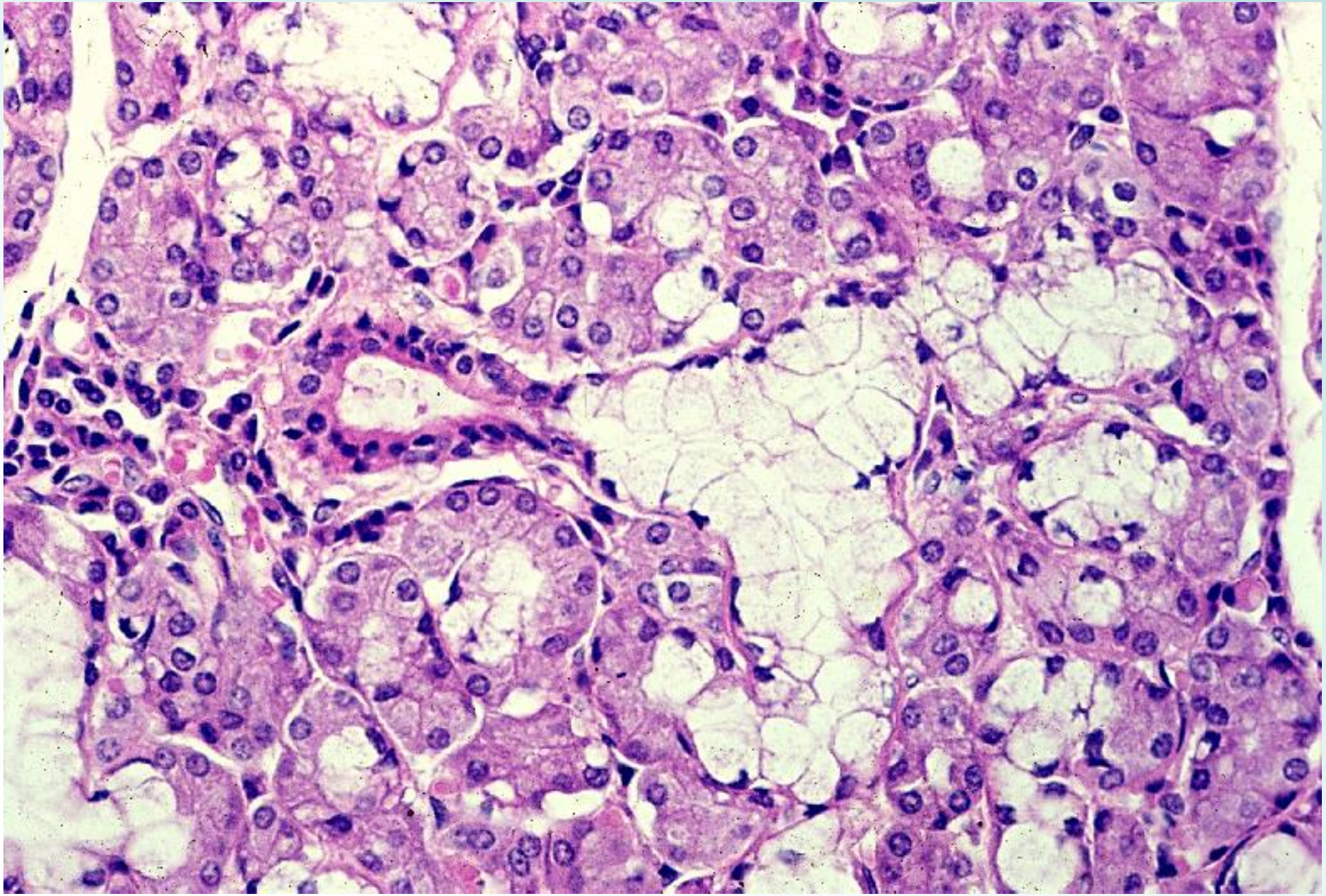

画面中央部を占める3本の粘液腺の末端（左端および下端）に漿液腺細胞の集団である半月が付着している。

# 09-43 舌下腺 6. ヒト. H-E染色. x 66.

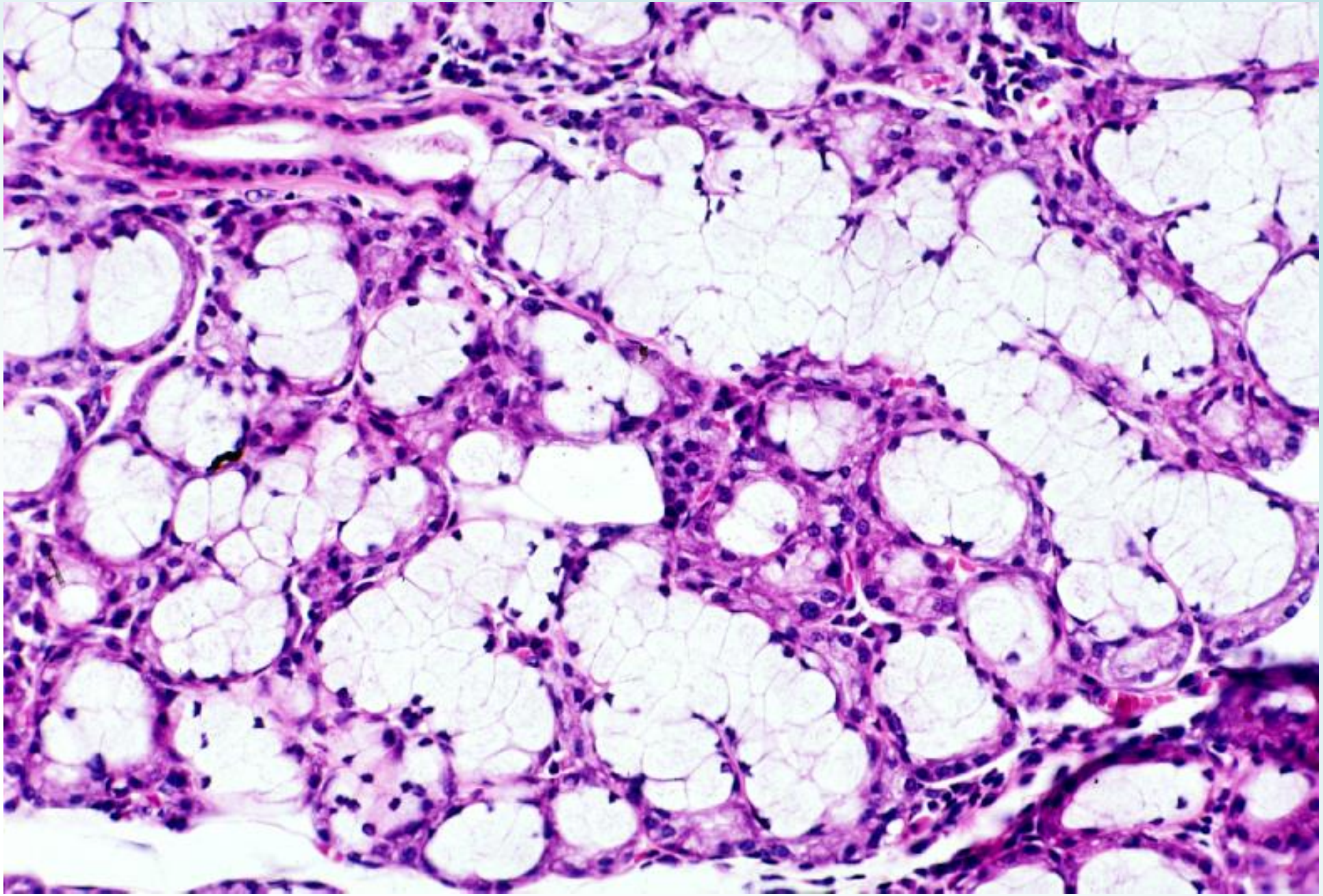

これは図 09-42 とは違う標本である。図の左上部に1本の導管が縦断されており、その右側端から長い粘液性終末部が始まっている。この長い粘液性終末部は右方で枝分かれし、さらに右下方で二股に別れ、それぞれの末端に半月を伴っている。

# 解説 - 09-000 消化器系 1 口腔と大唾液腺

- 消化管は口から始まって肛門に終わる一本の長い管と、これから派生した各種の腺によって構築されている。
- 消化管は胎生の早期の二胚葉性の胚盤のうちの内胚葉が、外胚葉によって包み込まれて、体の中軸部を頭尾方向に貫く一本の管となったものである。
- 消化管の始まりである口腔は、その前方の約 3/4 は体表の外胚葉の陥凹で、外胚葉上皮に被われているが、口腔の後方の約 1/4 及びそれ以下は総て内胚葉上皮に被われている。
- 消化管は外界から食べ物として摂取した各種の物質を、噛み砕き、消化して低分子の物質とし、これを吸収して、身体の維持や活動の原資とする機能を営んでいる。また食べた物のうち消化・吸収できなかったものは便として体外に排泄する。

# 解説 - 09-01 消化管の一般構造

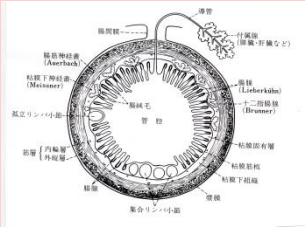


- この図は消化管の一般構造を示す模式図である。(原図)
- 消化管の一般構造は内腔(管腔)を囲んで内から外に向かって同心円状に、1 粘膜、2 粘膜下組織、3 筋層、及び 4 漿膜の 4 層からなり、粘膜は更に ①粘膜上皮、②粘膜固有層、及び③粘膜筋板に分けられる。
- 口腔は消化管の始まりの部分であるが、ここでは上述のような整然とした層構造は見られない。口腔の底部には舌という骨格筋の塊が粘膜に包まれて隆起しており、左右の壁は頬の内面を被う粘膜上皮であり、上壁は口腔と鼻腔とを隔てる口蓋である。口腔には大唾液腺である耳下腺、顎下腺、及び舌下腺が開口している。
- この図は『図説組織学』(溝口史郎著　金原出版)より転載した。

# 解説 - 09-001 口腔

- 口腔は消化管の始まりの部分であるが、ここでは上述のような整然とした層構造は見られない。口腔の前方約 3/4 は外胚葉上皮によって被われており、後方の約 1/4 は内胚葉上皮で被われている。その境界線は舌体と舌根の境である舌分界溝である。

# 解説 - 09-02 口唇矢状断 ヒト. H-E染色. x 1.2.

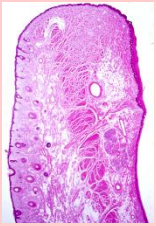

- 口唇（くちびる）は口腔の前壁をなし、口裂を上下から閉ざすものである。口唇は口裂を輪状に囲む骨格筋（口輪筋）を芯にして、その前面は皮膚によって、後面は口腔粘膜によって被われている。
- 皮膚は角化する重層扁平上皮である外皮と、それを裏打ちする真皮よりなり、その深部は繊細な結合組織（皮下組織）によって口輪筋に結びつけられている。皮膚には毛、皮脂腺及び汗腺が存在する。
- 口腔粘膜は角化しない厚い重層扁平上皮と、これを裏打ちする粘膜固有層よりなり、その深部は粘膜下組織によって口輪筋に結びつけられている。口唇には粘膜筋板は存在しない。粘膜下組織には小さい唾液腺（口唇腺）が存在する。
- この図はヒトの口唇の矢状断面で左側が外、右側が口腔側である。皮膚と口腔粘膜が移行する図の上縁は、移行部と呼ばれ、肉眼的に赤く見える。この部分には毛・皮脂腺・汗腺は存在せず、外皮の角化はごく軽度で、外皮を裏打ちする真皮層が血管を含む円柱状の突起を多数外皮の中に進入させている。この中の毛細血管を流れる血液の色が透けて見えるので、この部分が赤く見えるのである。
- この図において、右下から左上に向かって伸びている横断骨格筋の集団が口輪筋である。左側の皮膚には口髭および「うぶげ」の毛根が見え、右側の粘膜下組織の中には口唇腺が見られる。

# 解説 - 09-03 舌尖 矢状断. ヒト. H-E染色. X1.7.

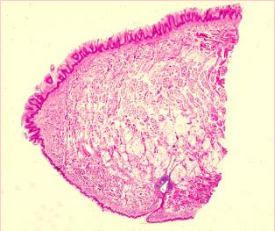

- これはヒトの舌尖の正中矢状断面である。舌は複雑に交織する骨格筋の集団を芯とし、その表面を口腔粘膜によって被われた器官である。舌の下面を被う粘膜は薄くて、特別の分化を示さないが、上面（舌背）を被う粘膜は厚く、無数の突起を口腔に向かって隆起させている。
- この図においては、左端部で下面の薄い粘膜が、厚い背面の粘膜に変わる状態がよく分かる。背面には多数の**糸状乳頭**と**茸状乳頭**が密生している。これらの乳頭の根元を横走する緻密な結合組織層である**舌腱膜**も著明である。この粘膜に包まれているのが、舌の本体である骨格筋の集団である。ここでは多数の横断繊維束の間に、これらを縫うように縦断繊維束が走っている。図の下端付近に見られる管は舌尖腺の導管の開口部である。

# 解説 - 09-04 舌体横断. サル. H-E染色. X1.3.

- これはサルの舌体の横断面の全景である。舌の本体を構成しているのは、舌筋と総称される骨格筋で、前後・左右・及び上下に走り、非常に密に交織している。舌の上面（舌背）を被う粘膜は厚く、それを裏打ちする粘膜固有層の結合組織が上皮を押し上げて多数の乳頭を口腔内に突出させる。これらを総称して舌乳頭（papillae linguales）という。舌の下面を被う粘膜は薄く、乳頭の丈は低く、著明ではない。舌背では粘膜の下に結合組織繊維が緻密に交織した層があり、**舌腱膜**と呼ばれる。舌の正中矢面状にも緻密結合組織が薄い膜を作っており、**舌中隔**と呼ばれる。舌筋はこれらに起始及び停止する。画面のほぼ中央の高さで、正中線から遠く離れたところに紫色の塊が見られるが、これは舌腺と総称される小唾液腺の一部である。

**解説 -**　09-05 糸状乳頭. ヒト. H-E染色. X25.

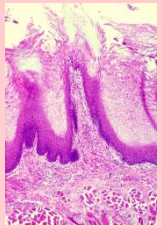

- これはヒトの舌の糸状乳頭（しじょうにゅうとう）である。糸状乳頭は頂が尖った円柱状の乳頭で、舌背の全面に密生している。舌背のざらざらした感触と、ビロード状の外観はこの乳頭によるものである。糸状乳頭の芯をなす結合組織（これが本来の乳頭である）は根元から頂に近づくにつれて細くなっており、頂の部分では更に細い複数の二次乳頭を上皮層内に突出させる。この乳頭の頂の部分の上皮は軽度に角化する。この図で乳頭の根元の下部を横走する結合組織繊維群が舌腱膜であり、これに下方の筋繊維が停止している像が明瞭に認められる。

**解説 -**　09-06 茸状乳頭. ヒト. H-E染色.　X 25.

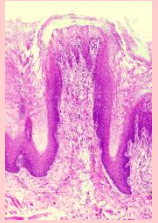

・　これはヒトの舌の茸状乳頭（じじょうにゅうとう）である、茸状乳頭は直径 0.5～1.0mm の、円形で平坦な頂を持つ乳頭で、根元よりも頂の部分がやや大きい。茸状乳頭では頂の部分に二次乳頭が著明である。

**解説 -**　09-07 有郭乳頭 1．ヒト．H-E染色．X4.0.

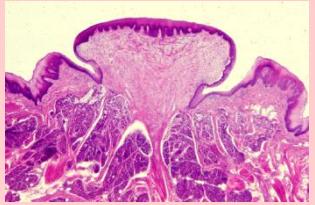

- これはヒトの**有郭乳頭**（ゆうかくにゅうとう）である。有郭乳頭は、舌背の後部約1/3のところにある舌分界溝の前に1列に並ぶ大きい乳頭で、ヒトでは7～12個見られる。頂は平坦で直径 2～3mm、高さは 0.5～1.5mmであり、頂の部分には多数の二次乳頭が存在する。この乳頭は周囲を輪状の高まり（輪郭）で囲まれ、乳頭と輪郭の間は深い溝となっている。この溝に面する上皮層の中には**味蕾**が存在する。この溝の底には純漿液腺であるエブネル腺の導管が開いている。

# 解説 - 09-08 有郭乳頭 2. ヒト. H-E染色. X3.0.

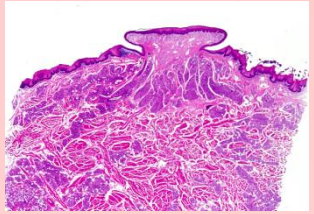

- これもヒトの有郭乳頭である。この標本では輪郭が低く、乳頭と輪郭の間の溝も浅い。乳頭の下方の舌筋の間にはエブネル腺が明らかに認められる。

# 解説 - 09-09 葉状乳頭. ヒト. H-E染色. X 3.0.

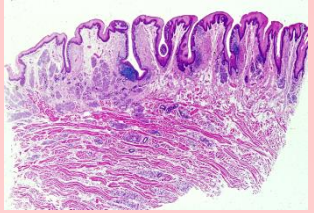

- **葉状乳頭**（ようじょうにゅうとう）は舌体の側縁の後端部にあり、上下方向に走る数本のヒダのように見える。個々の乳頭の大きさは比較的均一で、巾 0.5～1.0mm、高さ 0.5～2.0mm、上下の長さ 3～5mmである。舌の側方に隆起している乳頭の頂は平坦で、この部分の上皮層には多数の二次乳頭が進入している。乳頭と乳頭の間は深い溝になっており、この溝に面する上皮層の中には多数の味蕾が存在し、溝の底にはエブネル腺の導管が開いている。
- この図はヒトの葉状乳頭の水平断面である。

## 解説 - 09-10 味蕾 1. サル. H-E染色. X 64.

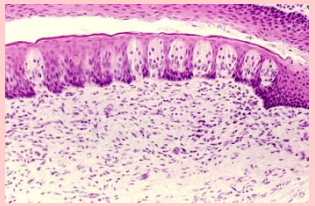

- これはサルの葉状乳頭に見られた**味蕾**である。サルでは葉状乳頭も味蕾も共によく発達しており、この図においても 12 個の味蕾が並んで認められる。味蕾が存在する部位では上皮下に多数の神経線維が存在している。この図の右半分の拡大が図 09-11 に示されている。

## 解説 - 09-11 味蕾 2. サル. H-E染色. X160.

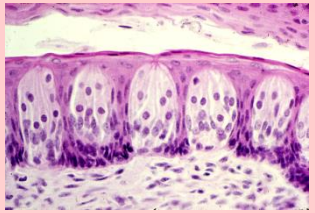

- 味覚装置である味蕾は、その長軸を上皮の表面に直角に向け、上皮の厚みの全体を貫く楕円形ないし紡錘形の構造体で、上端は上皮の自由表面に、下端は上皮の基底面に達している。味蕾の上端部では、上皮が軽度に陥没して味孔を作る。
- 味蕾を構成する細胞は、味蕾の基底部から上端に達する細長い紡錘形の細胞で、その中央部付近に円形の核を持ち、上端部からは味毛という小突起を味孔に向って出している。これらの細胞（味蕾細胞）は染色性によって明調細胞と暗調細胞に分けられるが、そのどちらが感覚細胞で、どちらが支持細胞であるかについては、今日なお一致した見解に達していない。味蕾の基底部には、未分化細胞と考えられる基底細胞が存在する。
- この図の中央の味蕾は、その中軸部を通って縦断されており、味蕾の構造が典型的に観察される。この味蕾の基底部にはこの味蕾に分布する神経が左下方から進入している。

**解説 -**　09-12 味蕾 鈴木鍍銀法. ヒ ト. X 200.

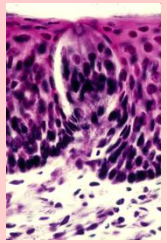

・　これはヒトの味蕾の鍍銀標本で、上皮下の結合組織から味蕾の基底部に進入する微細な神経線維が染め出されている。

# 解説 - 09-13 舌根舌扁桃. ヒト. H-E染色. X2.0.

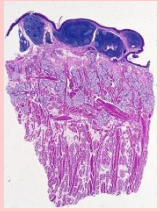

- 舌根では、直径 3～5mm の類円形の扁平な高まりが多数存在し、高まりと高まりの間は溝となって陥没している。この高まりおよび溝の上皮下には高度に発達したリンパ組織が存在し、全体として**舌扁桃**と呼ばれる。
- 舌扁桃では二次小節を具えたリンパ小節の集団が粘膜固有層を埋め尽くし、上皮を押し上げている。溝の底にはその深部に存在する粘液腺（舌根腺）の導管が開口している。

# 解説 - 09-14 口蓋扁桃. ヒト. H-E染色. X2.0.

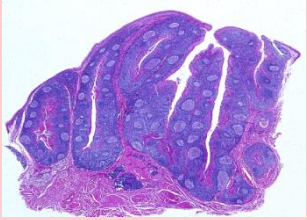

- **口蓋扁桃** は口蓋下弓と口蓋咽頭弓の間の凹みを満たしている大きなリンパ性器官である。
- 口蓋扁桃 の表面を被う粘膜上皮（重層扁平上皮）は、ここかしこで円筒状に陥没して、10～20 個の陰窩を作る。この上皮下及び陰窩の周囲を高度に発達したリンパ組織が埋め尽くして、上皮を口腔に向かって押し上げている。リンパ組織の中には芽中心と暗殻を具えた二次小節が多数存在する。
- これはヒトの屍体から得られた標本の写真で、口蓋扁桃の全貌が観察できる。

# 解説 - 09-002 大唾液腺

- 口腔に開口している唾液腺のうち、独立した器官を構成している耳下腺・顎下腺・舌下腺の三つを大唾液腺という。

# 解説 - 09-15 大唾液腺の構造

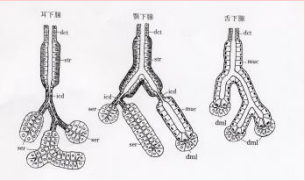

- この図は耳下腺・顎下腺・舌下腺の基本構造を模式的に示したものである。（原図）
- 耳下腺と顎下腺では導管系が高度に分化していて、**終末部**（**腺房**、**ser** または **muc**）に続く**介在部**（icd）とそれに続く**線条部**（str）が著明である。舌下腺では導管（dct）が直接粘液性終末部（**muc**）に続いている。
- 耳下腺は純漿液腺で終末部（腺房）では**細胞間分泌細管**が認められる。終末部に続く介在部は長く、枝分かれを繰り返す。線条部も長く著明である。
- 顎下腺では線条部の発達が特に高度で、長く、かつ枝分かれを繰り返すが、介在部は短くて分かり難い。顎下腺は、漿液腺が大部分を占め、一部に粘液腺が混じった混合腺である。介在部は漿液性終末部にも、粘液性終末部にも接続する。粘液性終末部の遠位端にはしばしば漿液腺細胞の集団が付属する。これを**半月**（dml）という。顎下腺でも細胞間分泌細管が認められる。
- 舌下腺は粘液腺を主とし、これに漿液腺が混じった混合腺であり、この腺には線条部も介在部も見られない。この腺では半月が多数見られる。
- この図は『図説組織学』（溝口史郎著 金原出版）より転載した。

# 解説 - 09-003 耳下腺

- 耳下腺は純漿液腺で、介在部と線条部が高度に発達している。
- 耳下腺は大量の脂肪細胞を含んでいるので、一見すると、脂肪細胞の海の中に実質細胞が散在しているように見える。

# 解説 - 09-16 耳下腺 1. ヒト. H-E染色. X2.2.

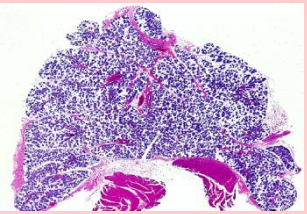

- 一般的に言うと、耳下腺は非常に多量の脂肪組織を含んでおり、全体としては組織が疎に見える。
- この図は典型的なヒトの耳下腺の標本で、脂肪組織の中に実質細胞が散在しているように見える。画面下部の赤く濃染したものは頬筋の一部である。

# 解説 - 09-17 耳下腺 2. ヒト. H-E染色. X25.

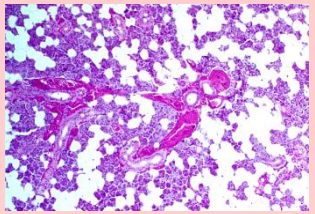

- これは図 09-16 の拡大で、脂肪組織の中に実質細胞が散在しているように見える。紫色に染まった腺細胞の間に見える桃色に染まった管は線条部である。介在部はこの拡大では識別できない。図中の赤く濃染した構造物は、血液の充満した血管である。図の右下の部分（赤の矢印）の拡大が図 19-18 である。

# 解説 - 09-18 耳下腺 3.線条部と介在部.ヒト.H-E染色.X160.

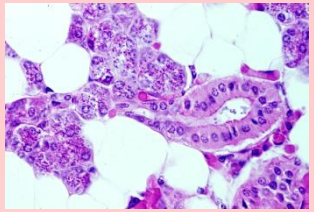

- これは線条部が介在部に移行している部分の強拡大である。線条部は外径 40～50μm、内径 10～15μmで、単層円柱上皮よりなる。上皮細胞の核は円形で細胞のほぼ中央部に位置し、胞体はエオジンに濃染する。胞体の基底部には基底膜に対して直角に配列する基底線条が著明である。これに対して介在部は外径 10～15μm、内径5～7μmと細く、その上皮は単層扁平ないし立方上皮である。上皮細胞の胞体は染色性に乏しく、水様透明である。その核は細長い楕円形で、管の長軸に平行に配列する。
- この図の終末部（分泌部）には分泌顆粒が満ちており、腺腔も細胞間分泌細管も識別できない。

**解説 -**　09-19 耳下腺 4 . 介在部の縦断面. ヒト. H-E染色. X 160.

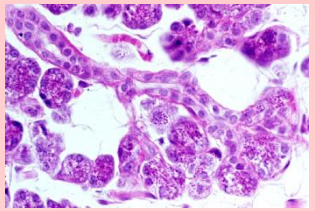

- これは長く縦断された介在部の遠位端が終末部に連続している像である。介在部は狭い内腔を丈の低い円柱細胞が縁取っている管で、上皮細胞の胞体は殆ど染料の色を取らない。この図では縦断された介在部の内腔とそれを縁取る上皮細胞が明瞭に観察される。この図においても終末部の細胞には分泌顆粒が充満している。

**解説 -**　09-20 耳下腺 5. 介在部の横断面. ヒト. H-E染色. X160.

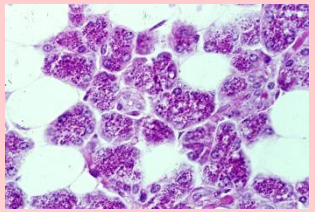

- 図の中央やや左側に、介在部の横断面が示されている。狭い管腔に面して、著明な閉鎖堤が見られる。
- この図においても、分泌部の細胞は分泌顆粒で充たされていて、腺腔は確認できない。

# 解説 - 09-21 耳下腺 6． 介在部の横断面. ヒト. H-E染色. X160.

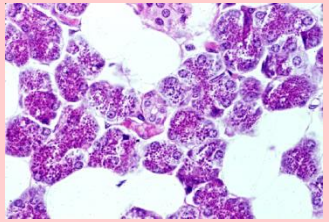

これは図 09-16～図 09-20 とは別の標本の写真で、図の中央部に介在部の横断面が示されている。この標本でも分泌部の細胞は分泌顆粒で満たされていた。

# 解説 - 09-22 耳下腺 7．ヒト．H-E染色．X25.

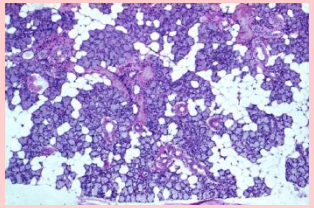

- これも図 09-16～図 09-20 とは別の遺体から得られた標本で、分泌部に分泌顆粒が少なく、分泌部の染まりに赤い色調が弱い。そのために赤く染まった線条部が際立ってみえる。図の右下方の部分（赤の矢印）の拡大が図 09-23 に示されている。

# 解説 - 09-23 耳下腺 8. 線条部と介在部. ヒト. H-E染色. X100.

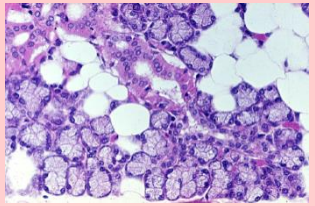

- 図の中央部の線条部から右下方に向って介在部が伸び、その遠位端で分泌部に連なっている状態が連続的に観察される。この標本では分泌顆粒が抜けていて、分泌部の細胞の胞体は白く透けて見える。

**解説 -**　09-24 耳下腺 9. 線条部と介在部. ヒト. H-E染色. X160.

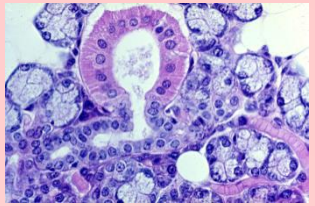

- この標本は固定が良いので、線条部の赤い色調と、介在部の殆ど赤い色を取らず、むしろ青味を帯びた色調の違いが際立って見える。画面の右端の赤い色調の線は、赤血球に満たされた毛細血管である。

**解説 -**　09-25 耳下腺 10. 線条部と介在部. ヒト. H-E染色. X 100.

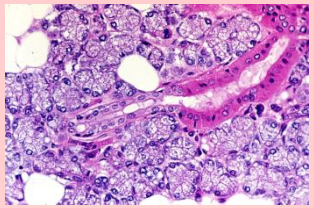

・　この図では線条部から介在部に移行する部分が、長く縦断されている。線条部・介在部・終末部の特徴が明瞭に観察できる。

# 解説 - 09-26 脂肪細胞の少ない耳下腺. ヒト. H-E染色. X2.2.

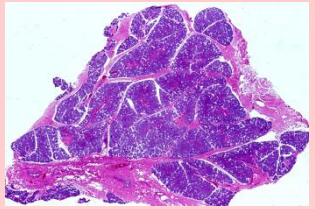

- これは脂肪組織が非常に少ない耳下腺（ヒト）である。耳下腺の実質が小葉間結合組織によって多数の小葉に分けられている状態がよく分かる。
- 耳下腺における脂肪組織の含有量には個体差が大きい

# 解説 - 09-004 顎下腺

- 顎下腺は大部分が漿液腺で、その中に少数の粘液腺が混在している、混合腺である。一般に顎下腺は脂肪細胞を殆んど含まず、標本上では緻密な感じを受ける。

# 解説 - 09-27 顎下腺 1. ヒト. H-E染色. X2.5.

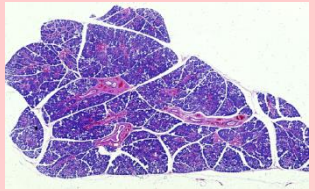

- これはヒトの顎下腺の概観で、腺の実質が小葉間結合組織によって多数の腺小葉に区画されている状態がよく分かる。小葉間結合組織は導管・血管・神経の通路でもある。
- 顎下腺では脂肪細胞が少なく、組織が緻密に見える。

# 解説 - 09-28 顎下腺 2．ヒト．H-E染色．X40.

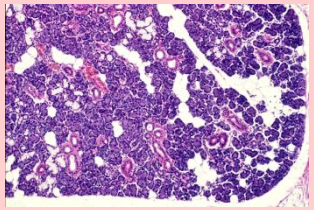

- これは顎下腺の中等度の拡大写真である。図の中央上部と左下部の白く抜けて見える小部分が粘液腺であり、その他の赤紫色に濃染している部分は漿液腺である。粘液腺の末端には漿液腺細胞の集団（半月）が付着している。この標本では漿液腺細胞が濃い紫色を呈しているので、その間に存在する線条部の赤い色調が際立って見える。

# 解説 - 09-29 顎下腺 3．ヒト．H-E染色．X40.

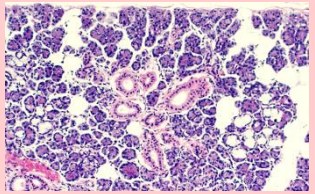

- 顎下腺では脂肪組織（細胞）は少なく、組織が緻密である。この図で赤紫色の実質（漿液腺）の内部に見られる白く抜けた部分は粘液腺である。画面の中央で線条部が枝分かれして放散している。

# 解説 - 09-30 顎下腺 4．ヒト．H-E染色．X100.

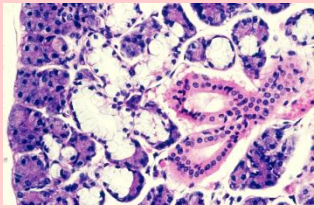

- 図 09-28 と同じ標本で、画面の中央に1本の線条部が2本に枝分かれしている状態が観察される。この線条部の左に隣接する白く抜けた部分が粘液腺で、その末端には半月（矢印）が付着している。

**解説 -**　09-31 顎下腺 5．ヒト．H-E染色．X100.

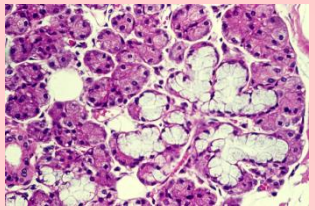

・　画面の右半分に見られる白く抜けた構造物が粘液腺であり、それを取り巻いている赤紫色の部分が漿液腺である。粘液腺の末端には半月が見られる。画面の左下に1 個の線条部が見られる。

**解説 -**　09-32 顎下腺 6．ヒト．H-E染色．X160.

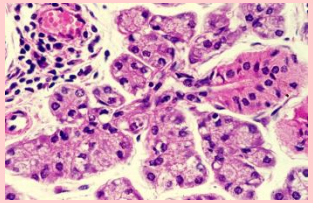

- 画面の右側の中央に縦断された線条部があり、その左端で介在部に移行し、この介在部がすぐに二股に分かれ、その遠位端で漿液性終末部に連なっている状態が観察される。

**解説 -**　09-33 顎下腺 7．サル．H-E染色．X160.

- これはサルの顎下腺の標本で、画面の中央に 1 本の線条部が下から上に向って伸び、その上端で介在部に移行し、それがほぼ直角に左右に二分し、そのそれぞれが粘液性終末部に連なり、粘液性終末部の末端に半月が付着している状態が、連続して観察される。

**解説 -**　09-34 顎下腺 8 分泌顆粒. ヒト. H-E染色. X160.

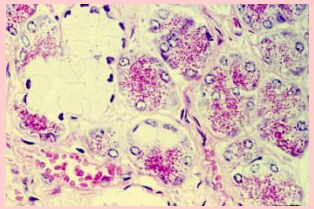

- この標本では、漿液腺細胞の胞体は分泌顆粒で満たされていた。画面の左上方で白く抜けている部分は粘液性終末部（M）で、その末端には分泌顆粒で満たされた漿液腺細胞の集団（半月、矢印 ）が付着している。画面の左下には赤血球を含む静脈が見られる。

**解説 -**　09-35 顎下腺. 線条部と終末部. ヒト. H-E染色. X160.

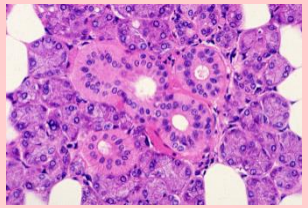

- これは死後変化が軽度で、固定が良くできた顎下腺の標本である。図の中央部に5個の線条部の断面が存在するが、死後変化による基底膜からの上皮細胞の開離がなく、上皮細胞の胞体の強いエオジン好性と、基底部の基底線条が明瞭に認められる。線条部の周囲を毛細血管が取り巻いている状態もよく分かる。漿液腺細胞の特徴も明瞭である。この画面には粘液腺細胞は見られない。

# 解説 - 09-36 顎下腺. 線条部と介在部. ヒト. H-E染色. X160.

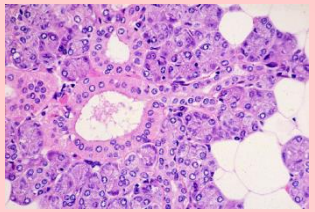

- 図 09-35 と同じ標本。画面中央やや左の大きな線条部の右端から介在部が始まり、これが枝分かれして漿液性終末部の連なる状態がよく分かる。

**解説 -**　09-37 顎下腺. 介在部と終末部. ヒト. H-E染色. X 250.

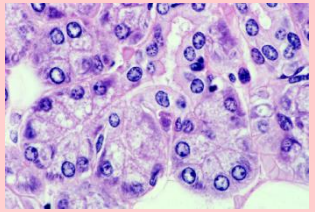

- これは右上から下方に伸びる介在部（ID）が二股に分かれ、それぞれが漿液性終末部の狭い腺腔に連続している状態が明瞭に認められる。この画面では腺房の中軸部を貫いている腺腔（長い矢印）、及びそれに続く**細胞間分泌細管**（短い矢印）が明瞭に観察される。

# 解説 - 09-005 舌下腺

- 舌下腺は粘液腺が漿液腺より多い混合腺である。従って半月がいたるところに見られる。
- 粘液性終末部と漿液性終末部の割合は一定しない。舌下腺には線条部も介在部も見られない。

# 解説 - 09-38 舌下腺 1. ヒト. H-E染色. X2.2.

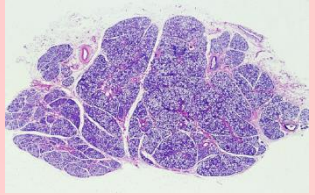

・ これはヒトの舌下腺の概観である。腺の実質中の白く抜けて見える部分は、脂肪組織ではなくて、粘液腺である。

# 解説 - 09-39 舌下腺 2. ヒト. H-E染色. X25.

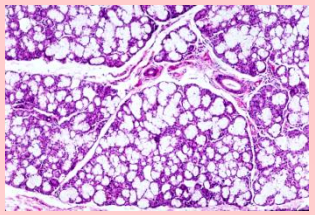

- 舌下腺は粘液腺が過半を占める混合腺である。この図で白く抜けて見える部分は全て粘液腺である。

# 解説 - 09-40 舌下腺 3.粘液腺と半月.ヒト.H-E染色.X64.

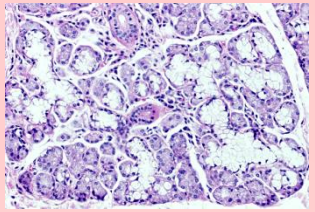

- 画面の右半分及び左半分の中に見られる白く抜けた部分が粘液腺で、それらを取り囲む紫色の部分が漿液腺である。図の中央のやや赤く染まっている管は導管である。

**解説 -**　09-41 舌下腺 4．ヒト．H-E染色．X160.

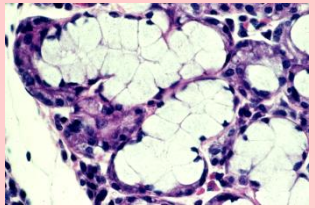

・　ここには 3 本の粘液腺があり、その左ないし左下方の端に半月が付着している。

**解説 -**　09-42 舌下腺 5．ヒト．H-E染色．X100.

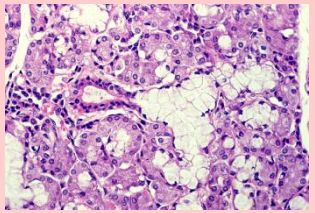

・　画面中央やや左の導管が右側で直接粘液性終末部に連続している。この画面では漿液腺細胞が主成分となっている。

# 解説 - 09-43 舌下腺 6．ヒト．H-E染色．X66.

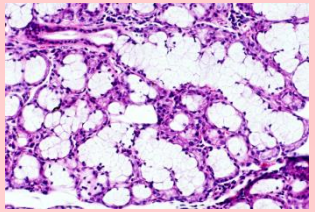

- これは図 09-42 とは違う標本である。図の左上部に 1 本の導管が縦断されており、その右側端から長い粘液性終末部が始まっている。この長い粘液性終末部は右方で枝分かれし、さらに右下方で二股に別れ、それぞれの末端に半月を伴っている。