視覚器の発生

付　図

視覚器の発生　Menu

000　視覚器の発生・付図
図 01　眼球の構造を示す模式図 （右の眼球の水平断）
図 02　眼球　サル. H-E染色. x 1.2.
図 03　眼球の構築を示す表
図 04　15対の体節を持つヒトの胎児　左側面
図 05　視溝と網膜原基
図 06　推定28日の胎児
図 07　眼胞を通る横断面
図 08　推定31日の原胚子 左側面
図 09　イヌの胎仔の眼胞　1
図 10　イヌの胎仔の眼胞　2
図 11　受精後12日のラットの胎仔の眼原基
図 12　受精後 13 日のラットの胎仔の眼原基
図 13　受精後13日の終り頃のラットの胎仔の眼原基
図 14　眼杯と水晶体胞の成立、眼杯裂 （Mann による）
図 15　受精後15日の ラットの胎仔　頭部の横断面
図 16　受精後15日のラットの眼原基
図 17　第6週前半の胎児の頭部　眼裂
図 18　第6週後半の胎児の頭部　眼裂
図 19　第6週の終り頃のヒトの胎児　頭部の横断面
図 20　第6週の終り頃のヒトの胎児　眼原基
図 21　第6週の終り頃のヒトの胎児　眼裂を通る硝子体動脈 1
図 22　第6週の終り頃のヒトの胎児　眼裂を通る硝子体動脈 2
図 23　第7週の前半のヒトの胎児　瞳孔縁 1
図 24　第7週の前半のヒトの胎児　瞳孔縁 2
図 25　第7週の前半の水晶体原基
図 26　第8週の終り頃のヒトの胎児の眼球 全景
図 27　第8週の終りごろのヒトの胎児の水晶体
図 28　第8週の終りごろのヒトの胎児　水晶体の赤道部
図 29　第6月のヒトの胎児の水晶体
図 30　第8週の終りごろのヒトの胎児の毛様体原基
図 31　第8週の終りごろのヒトの胎児の毛様体原基
図 32　第8週の終りごろのヒトの胎児の角膜
図 33　第6月のヒトの胎児の眼球全景
図 34　第6月のヒトの胎児の角膜
図 35　第6月のヒトの胎児の毛様体と虹彩
別図 1　虹彩瞳孔縁. サル. H-E染色. x 30.
別図 2　虹彩の全層. サル. H-E染色. x 50.
別図 3　虹彩後部. サル. H-E染色. x 160.
別図 4　シュレム管. サル. H-E染色. x 40.
別図 5　網膜毛様体部. サル. H-E染色. x 64.
図 36　第6週の終りごろのヒトの胎児の眼杯内板と外板
図 37　第7週のヒトの胎児の網膜
図 38　第8週のヒトの　胎児の網膜
図 39　第 6 月のヒトの胎児の網膜
別図 6　網膜全層　サル H-E染色 x 100.
別図 7　網膜を構成する細胞群　ゴルジ一鍍銀法

次へ

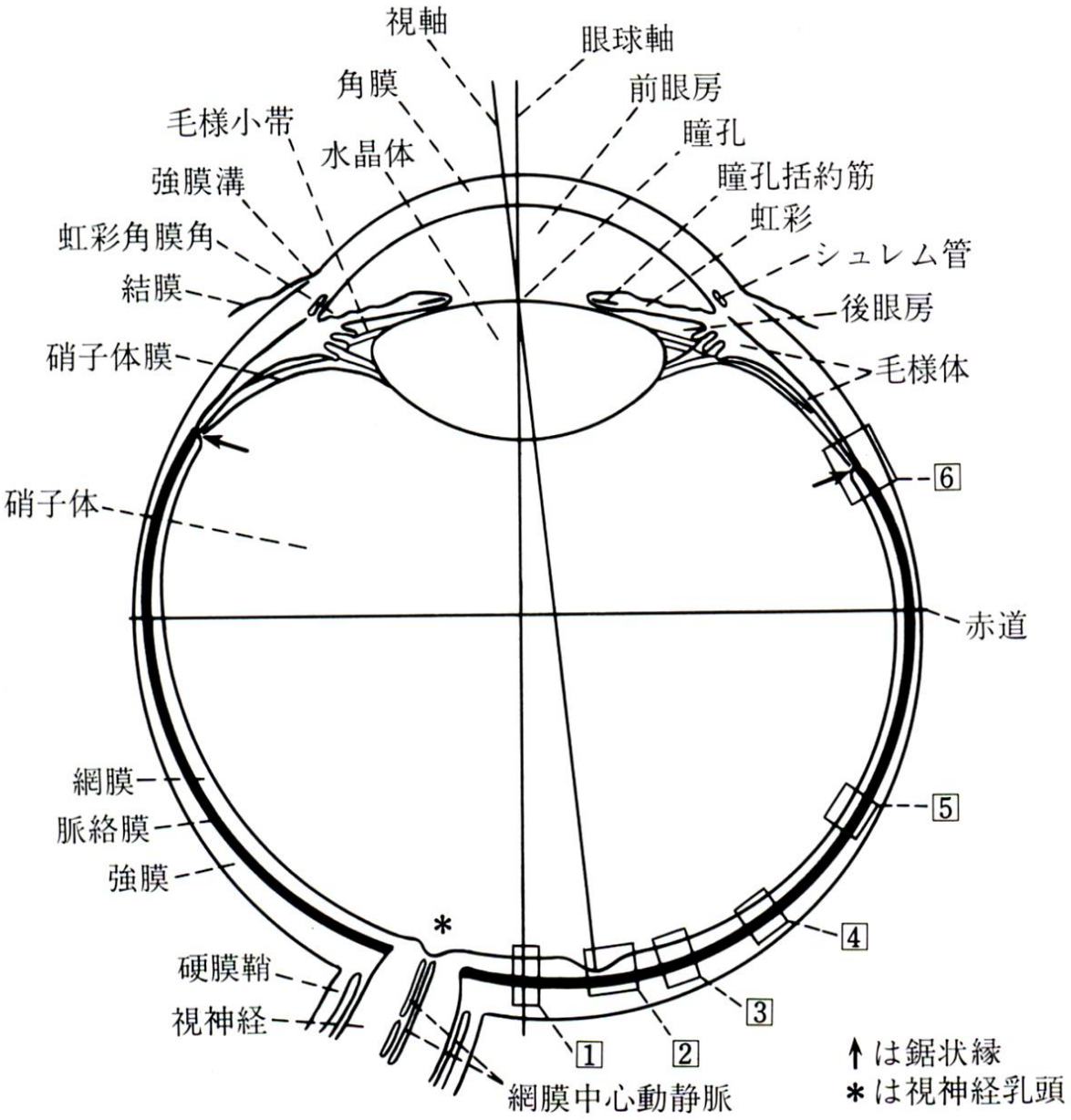

図 01　眼球の構造を示す模式図（右の眼球の水平断）

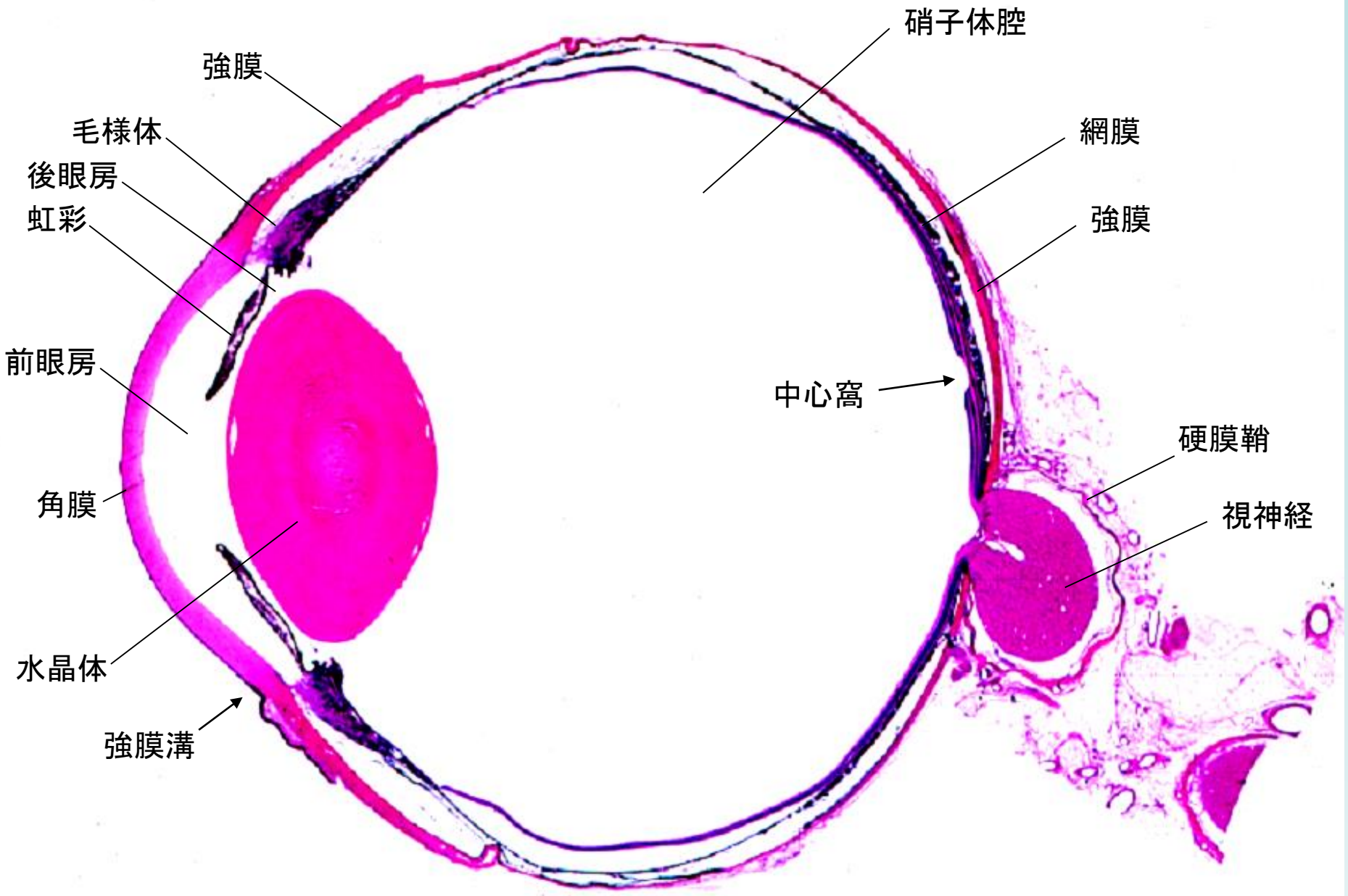

図 02　眼球　サル. H-E染色. x 1.2.

		前　部	後　部
眼球壁	眼球線維膜	角　膜	強　膜
	眼球血管膜	虹彩と毛様体	脈絡膜
	眼球内膜	網膜盲部* {網膜虹彩部と網膜毛様体部}	網膜(視部)
内　容　物		眼房水と水晶体	硝子体

＊網膜盲部は虹彩と毛様体の構成要素となっている。

図 03　眼球の構築を示す表

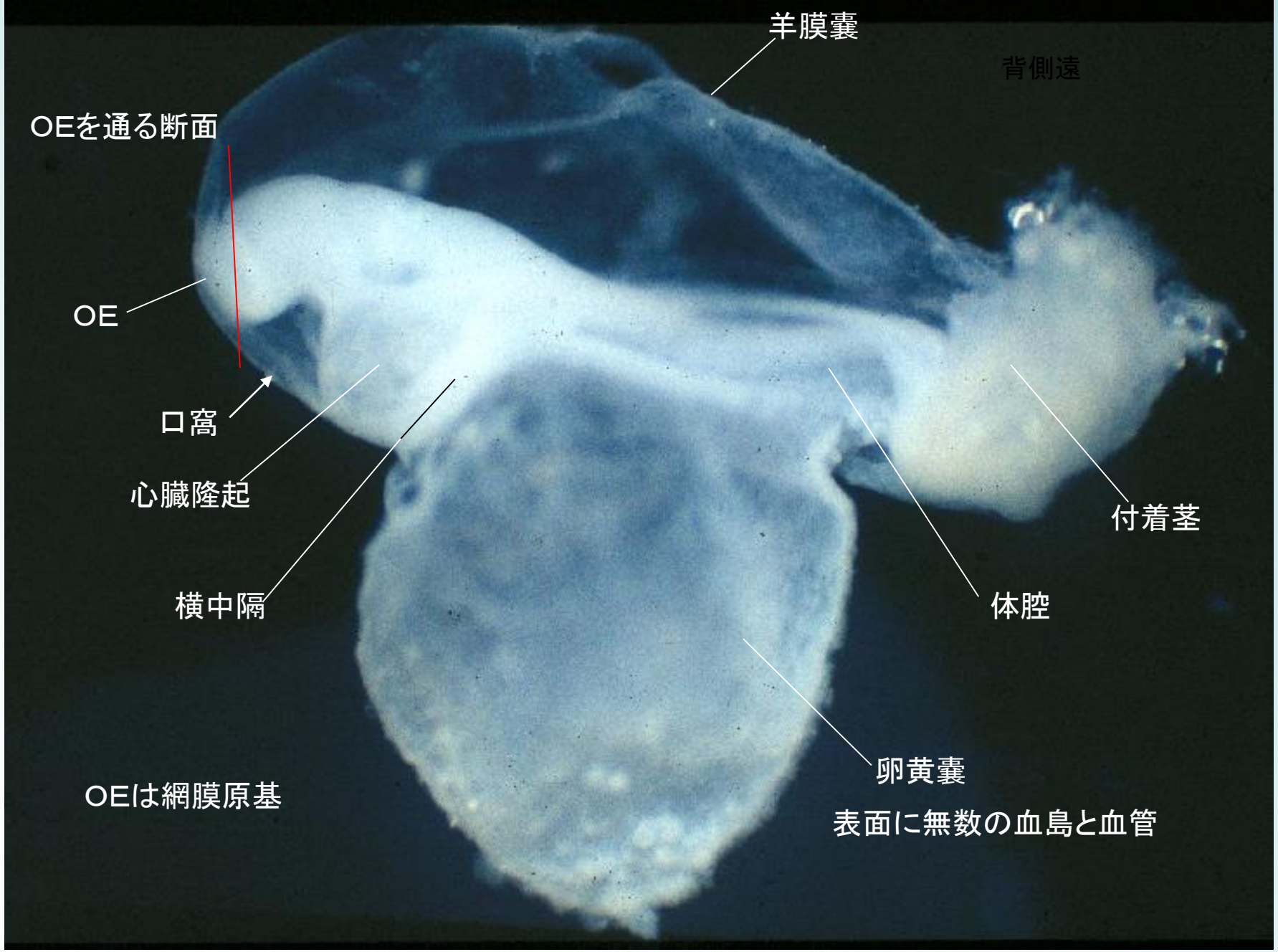

図 04　15対の体節を持つヒトの胎児　左側面

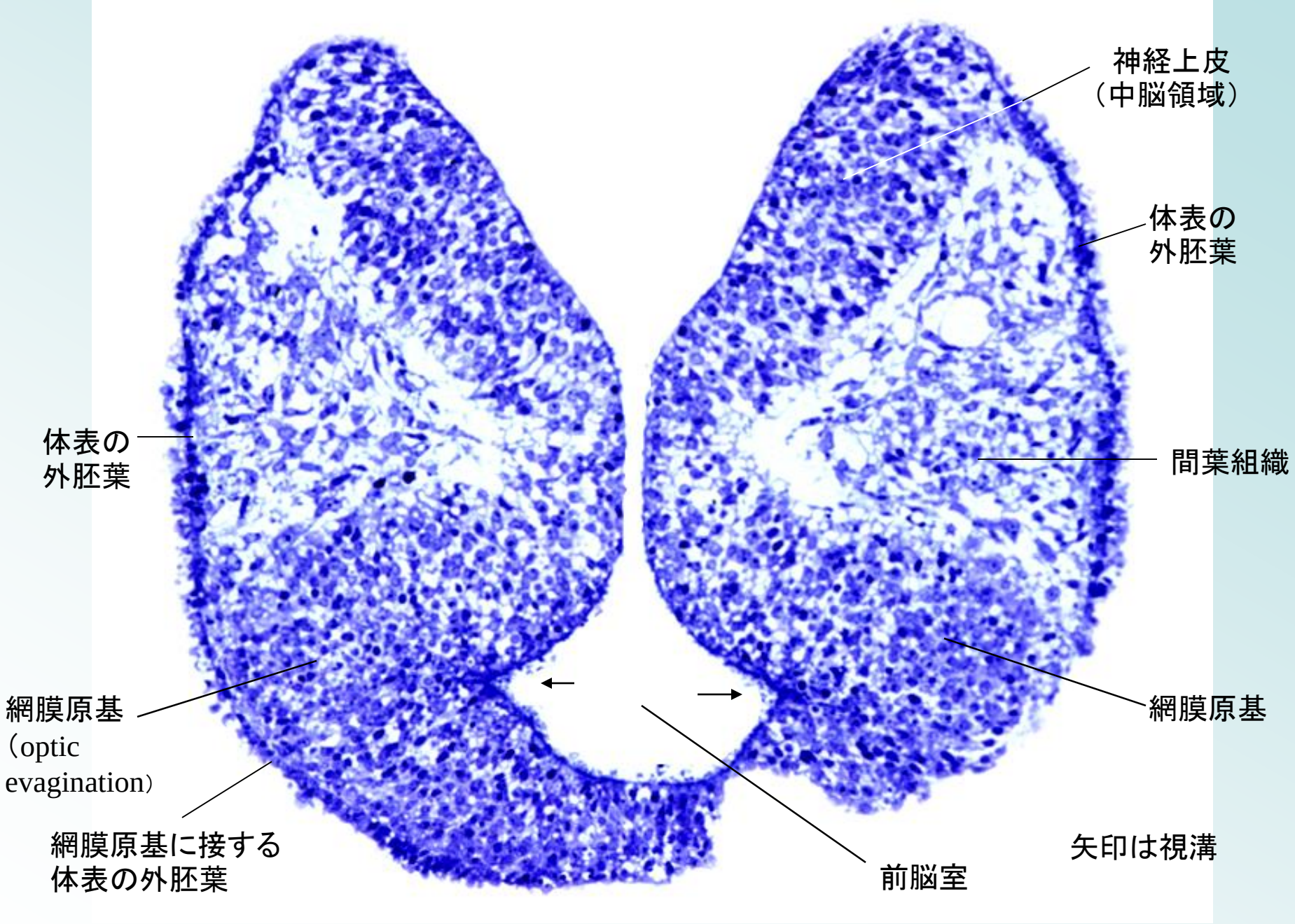
神経上皮
（中脳領域）
体表の
外胚葉
体表の
外胚葉
間葉組織
網膜原基
（optic
evagination）
網膜原基
網膜原基に接する
体表の外胚葉
前脳室
矢印は視溝

図 05　視溝と網膜原基

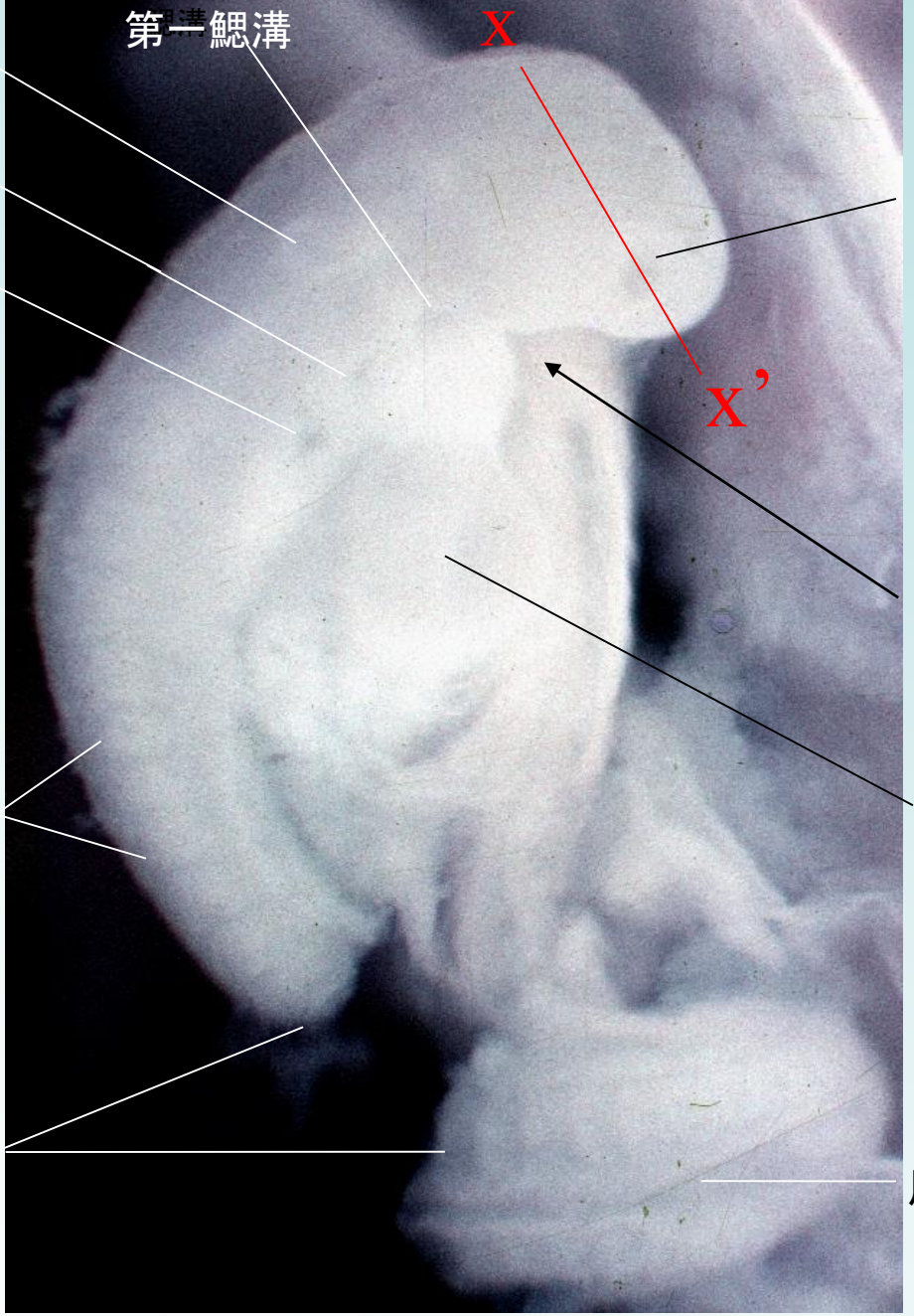

図 06　推定28日の胎児

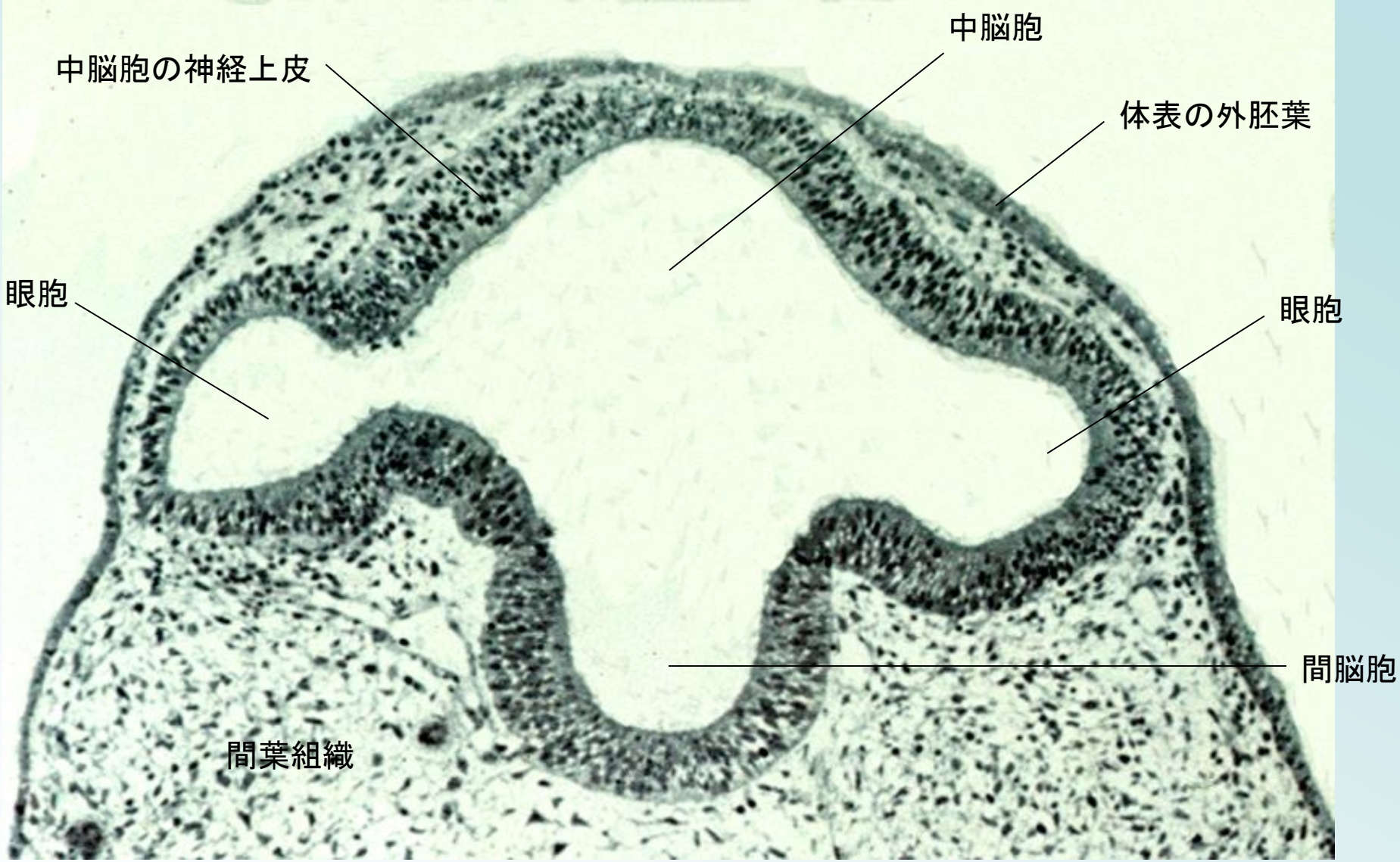

図 07　眼胞を通る横断面

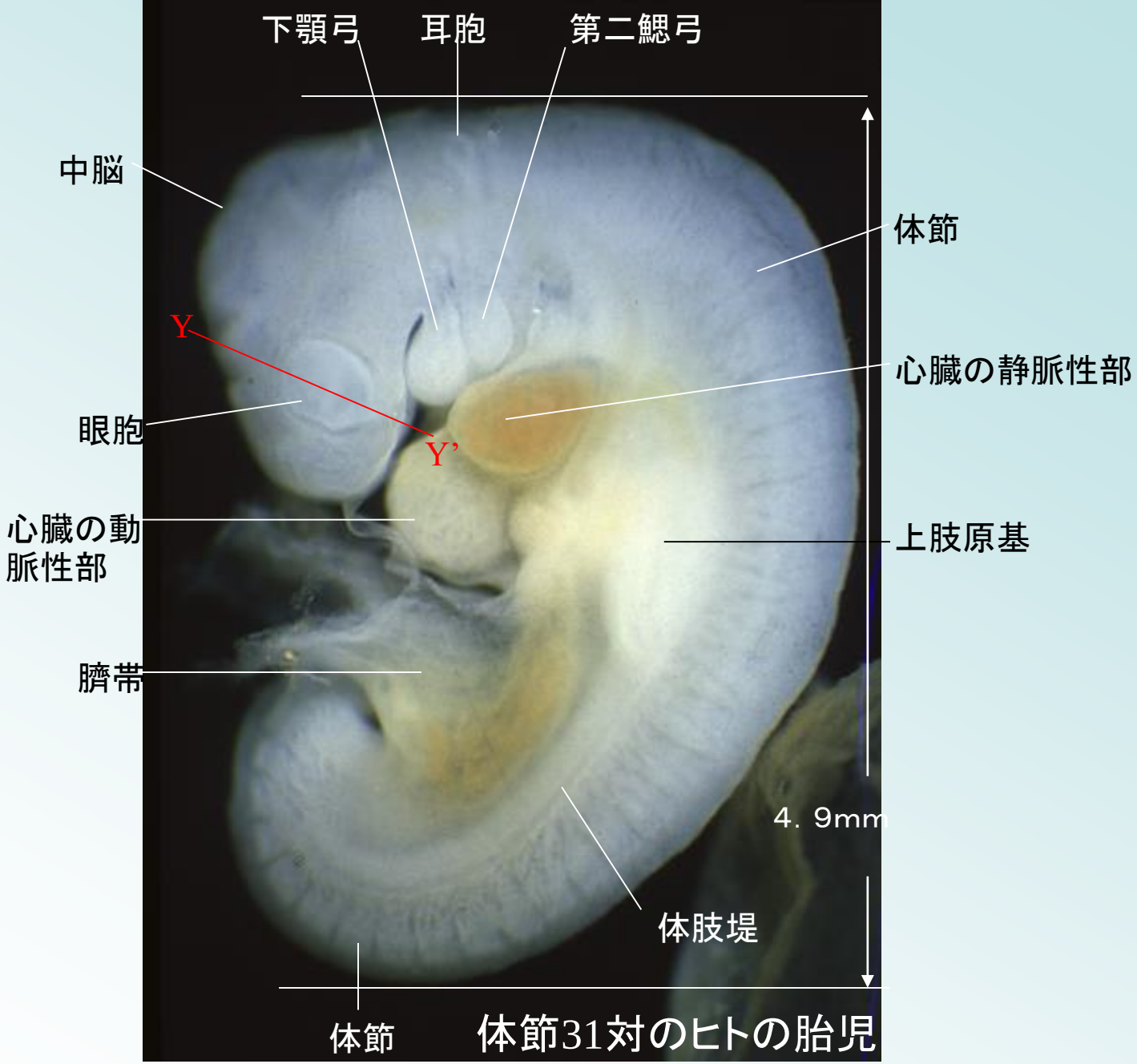

図 08　推定31日の原胚子左側面

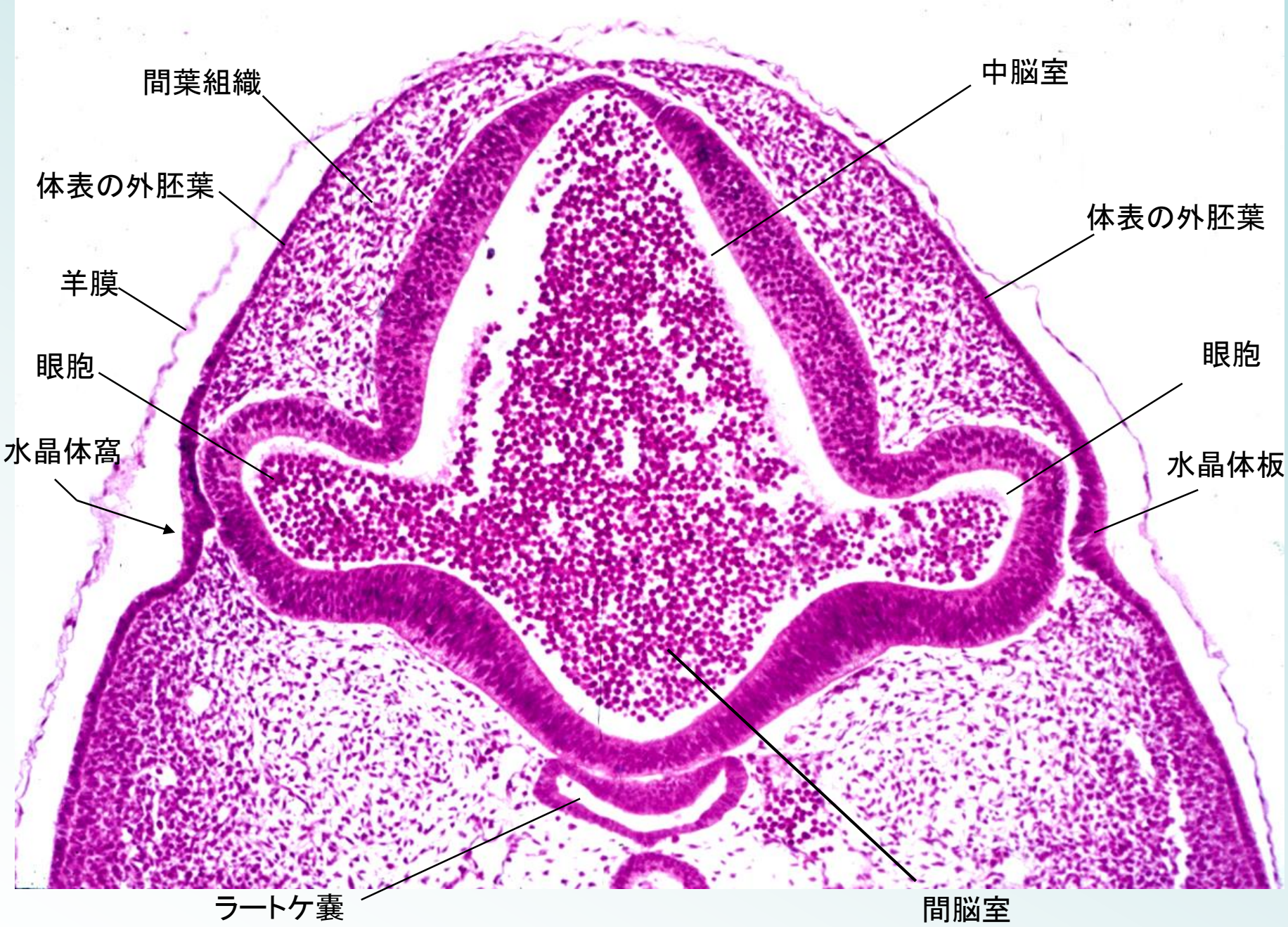

図 09　イヌの胎仔の眼胞　1

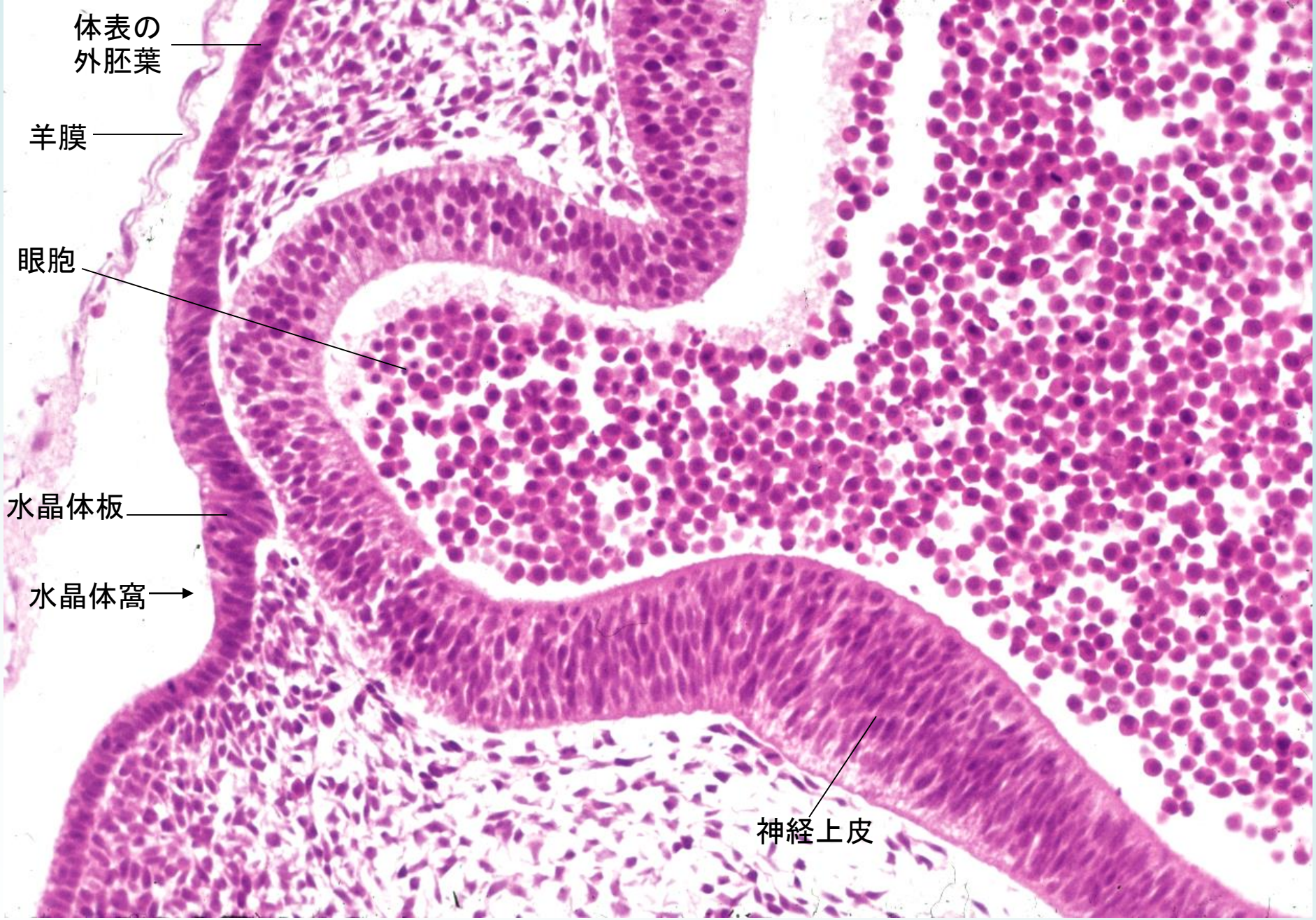

図 10　イヌの胎仔の眼胞　2

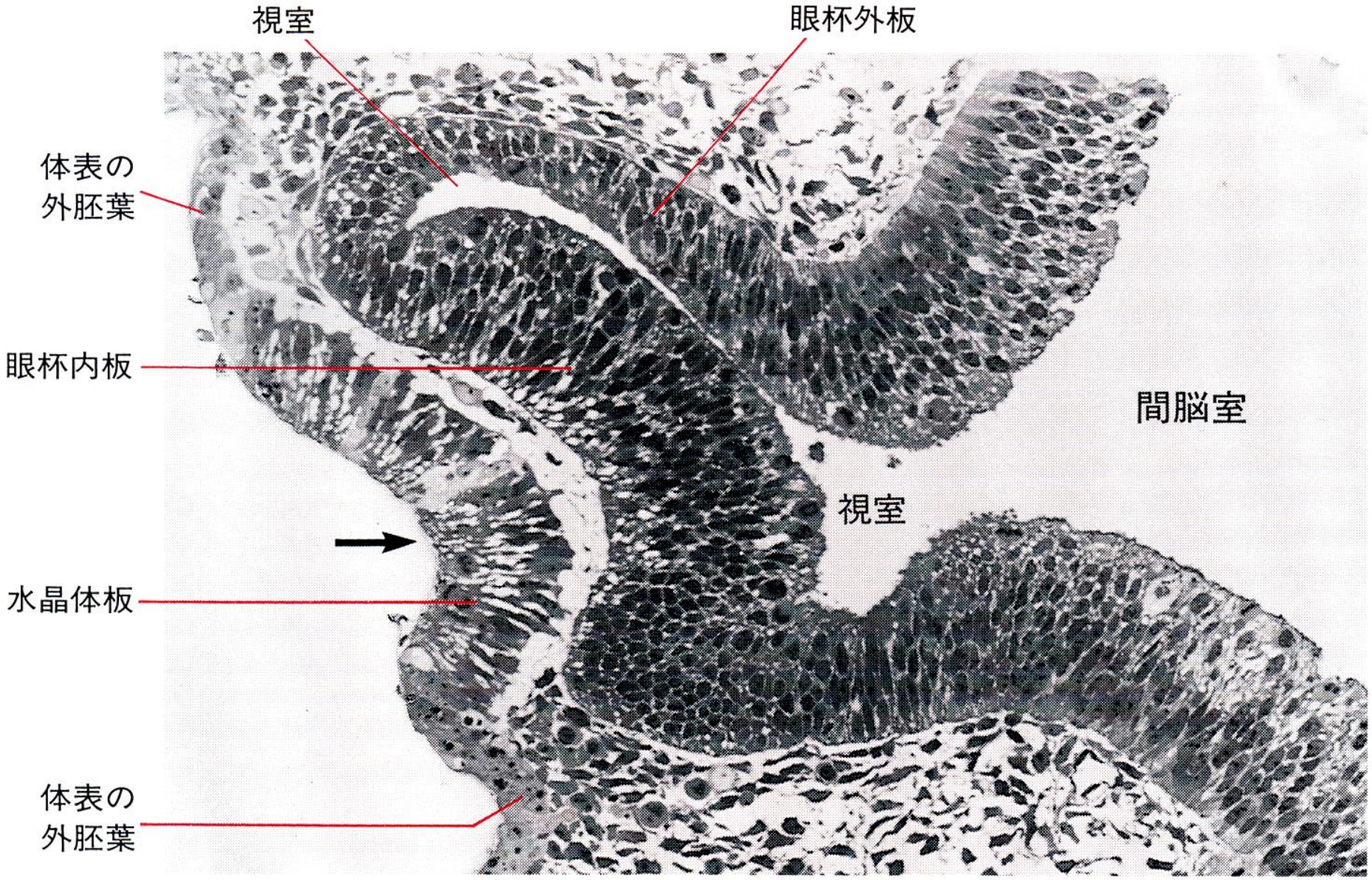

図 11　受精後12日のラットの胎仔の眼原基

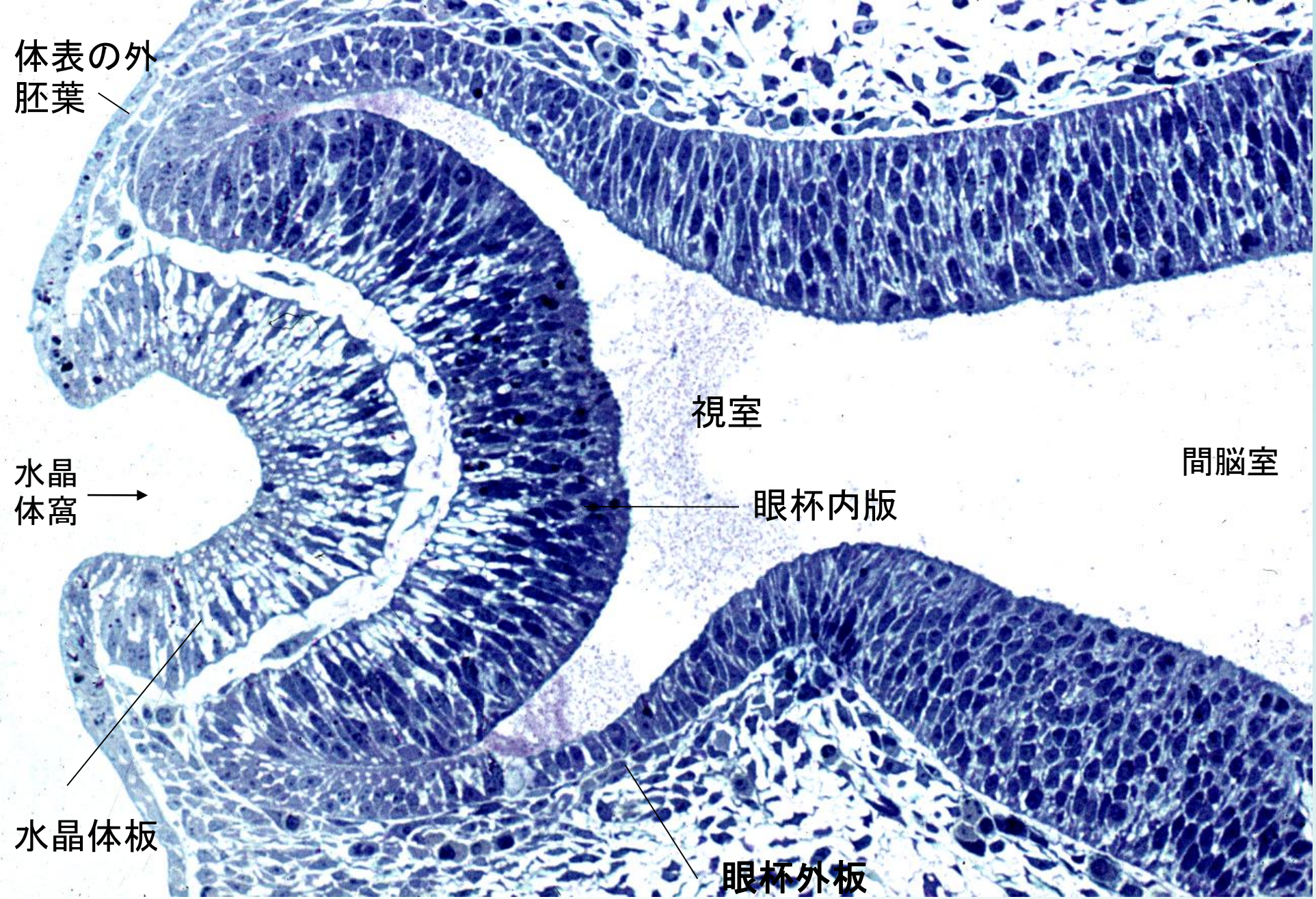

図 12　受精後 13 日のラットの胎仔の眼原基

図 13　受精後13日の終り頃のラットの胎仔の眼原基

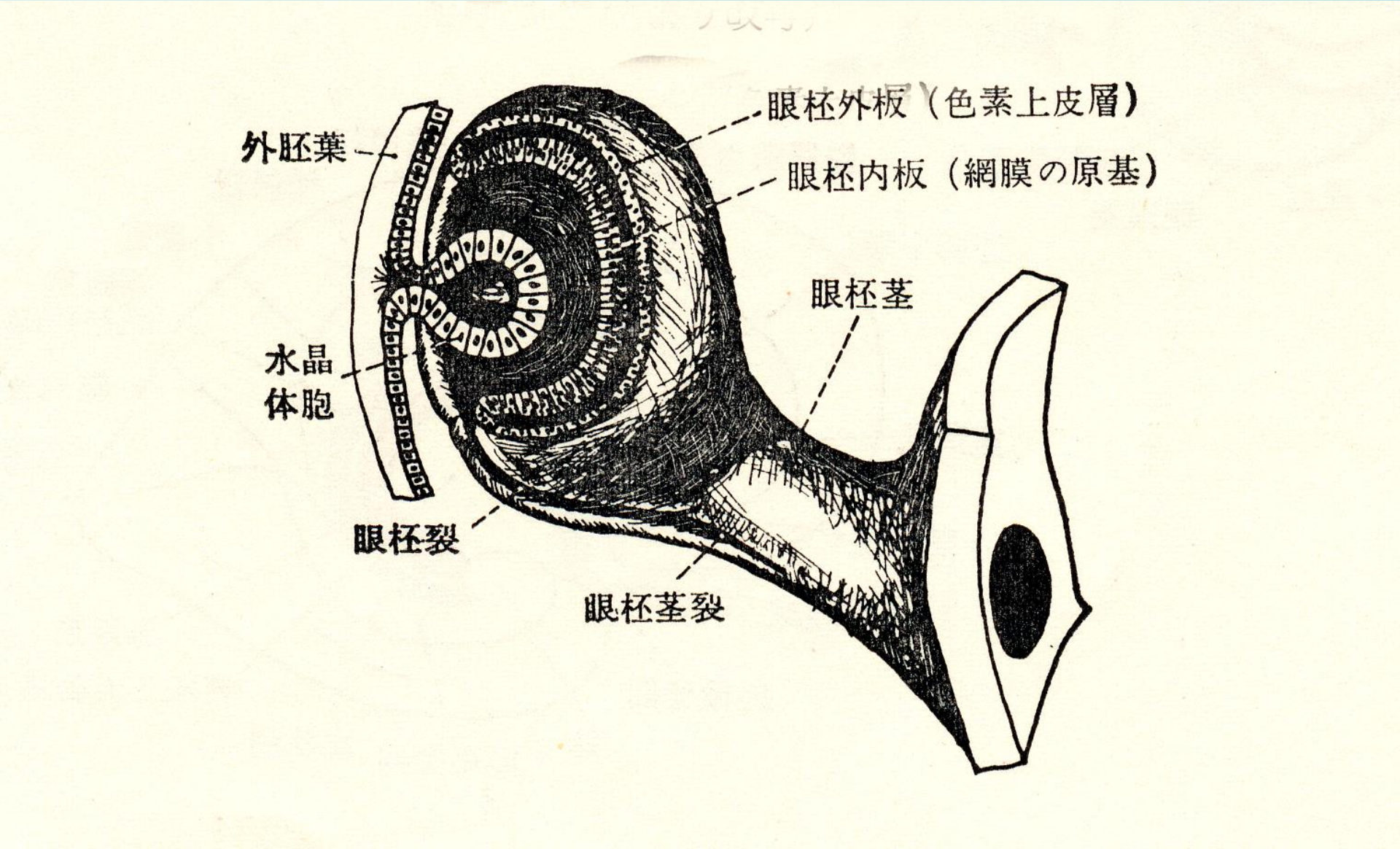

図 14　眼杯と水晶体胞の成立、眼杯裂

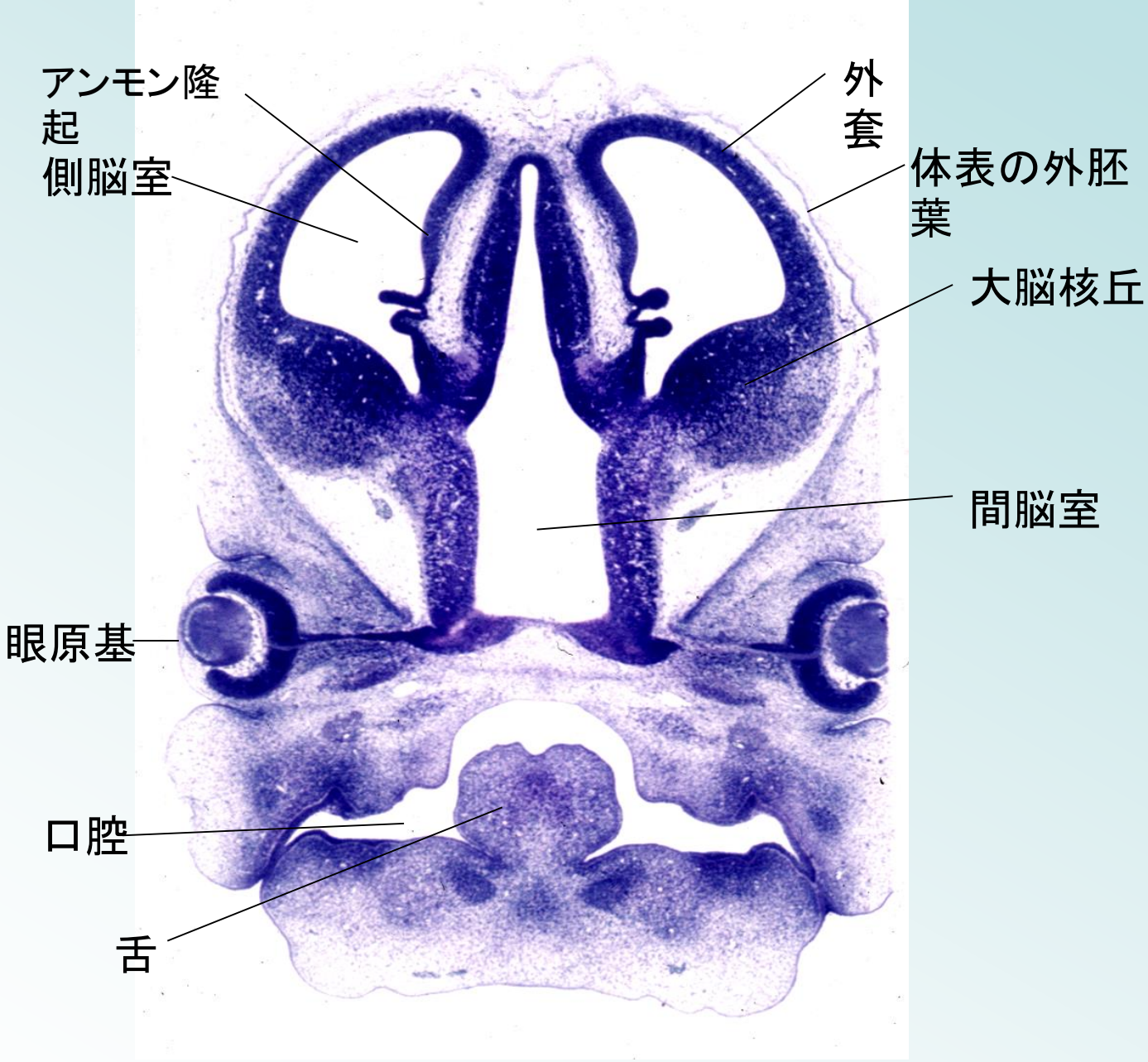

図 15　受精後15日の ラットの胎仔　頭部の横断面

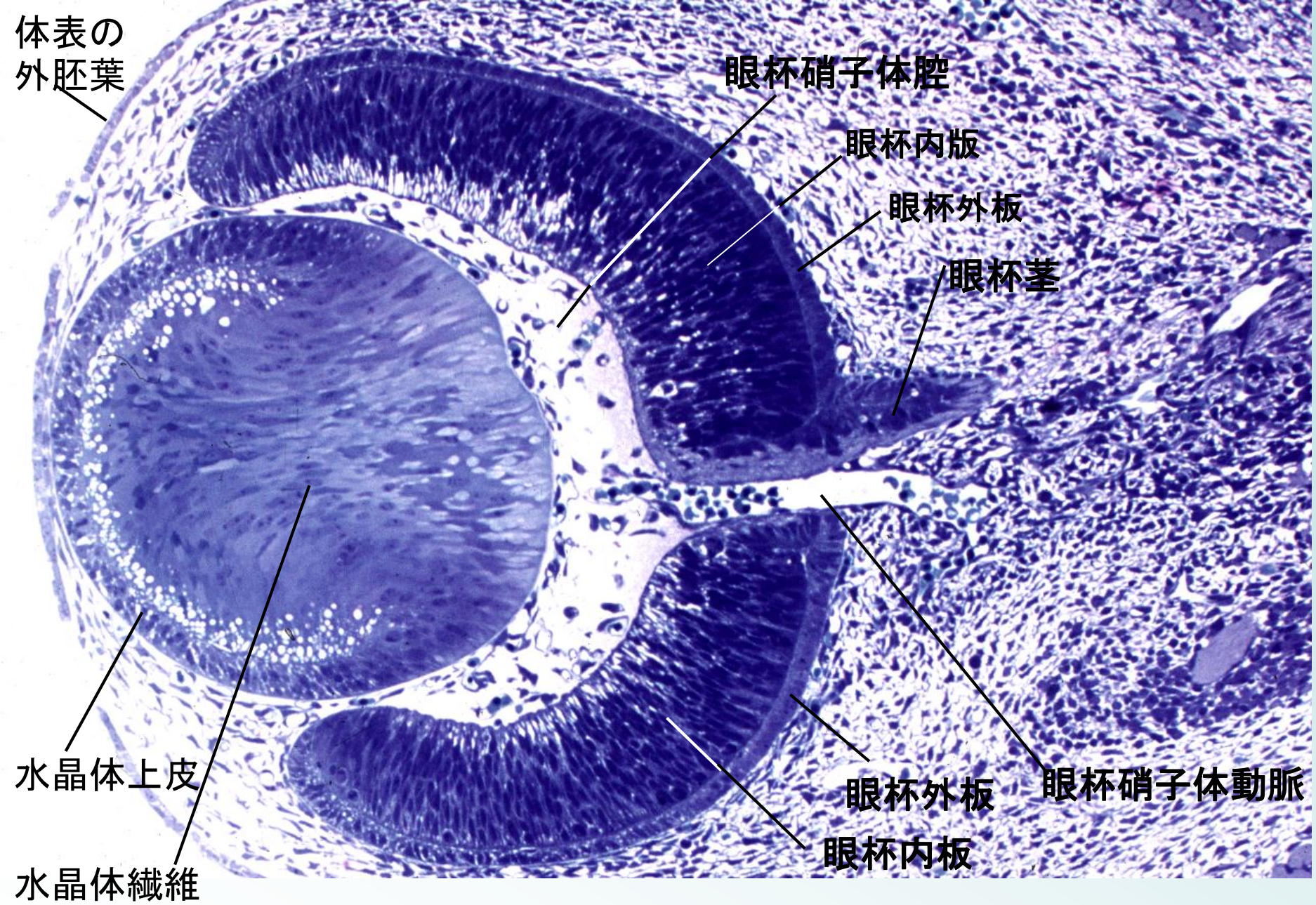

図 16　受精後15日のラットの眼原基

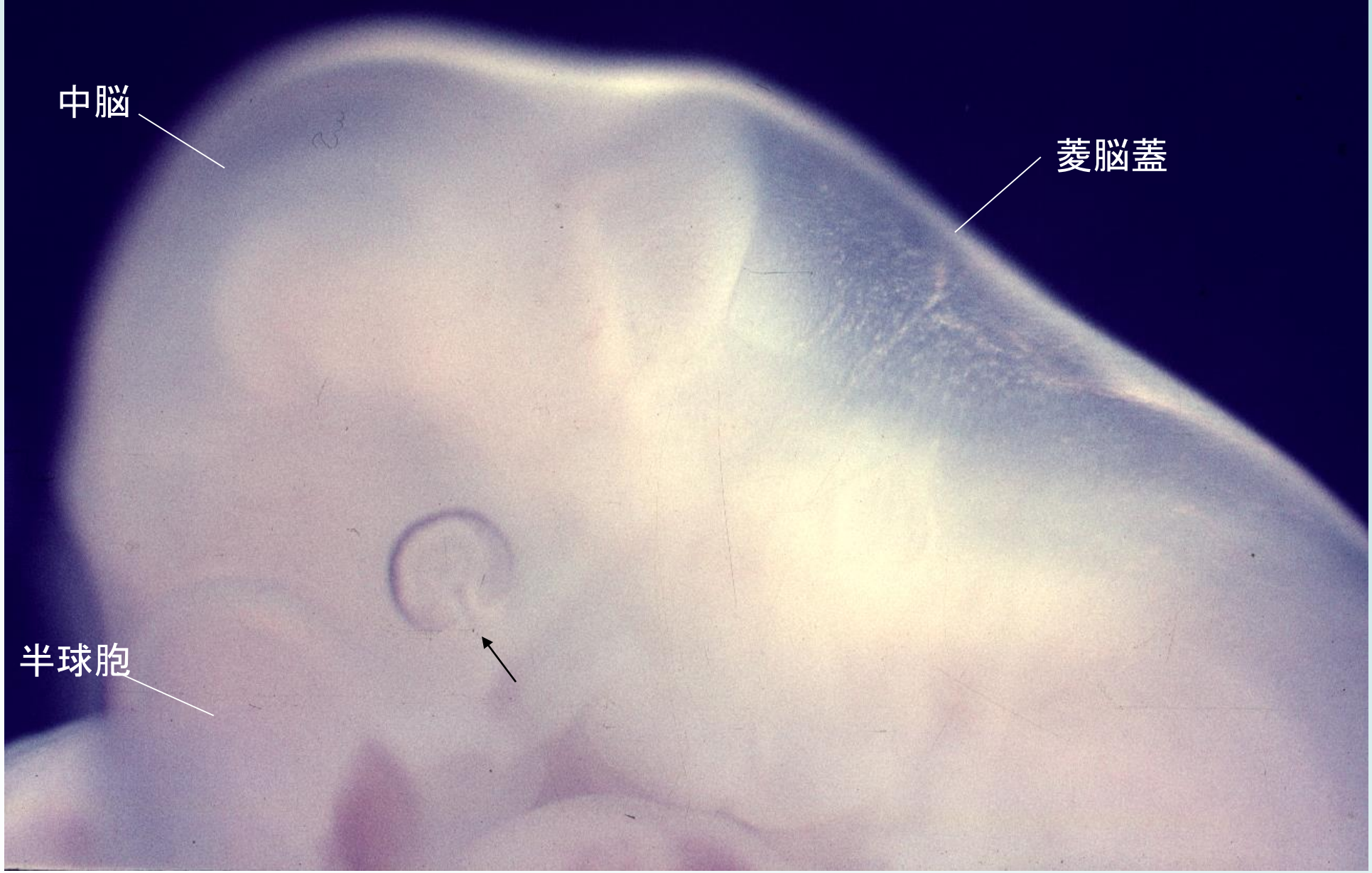

図 17　第六週前半の胎児の頭部　眼裂

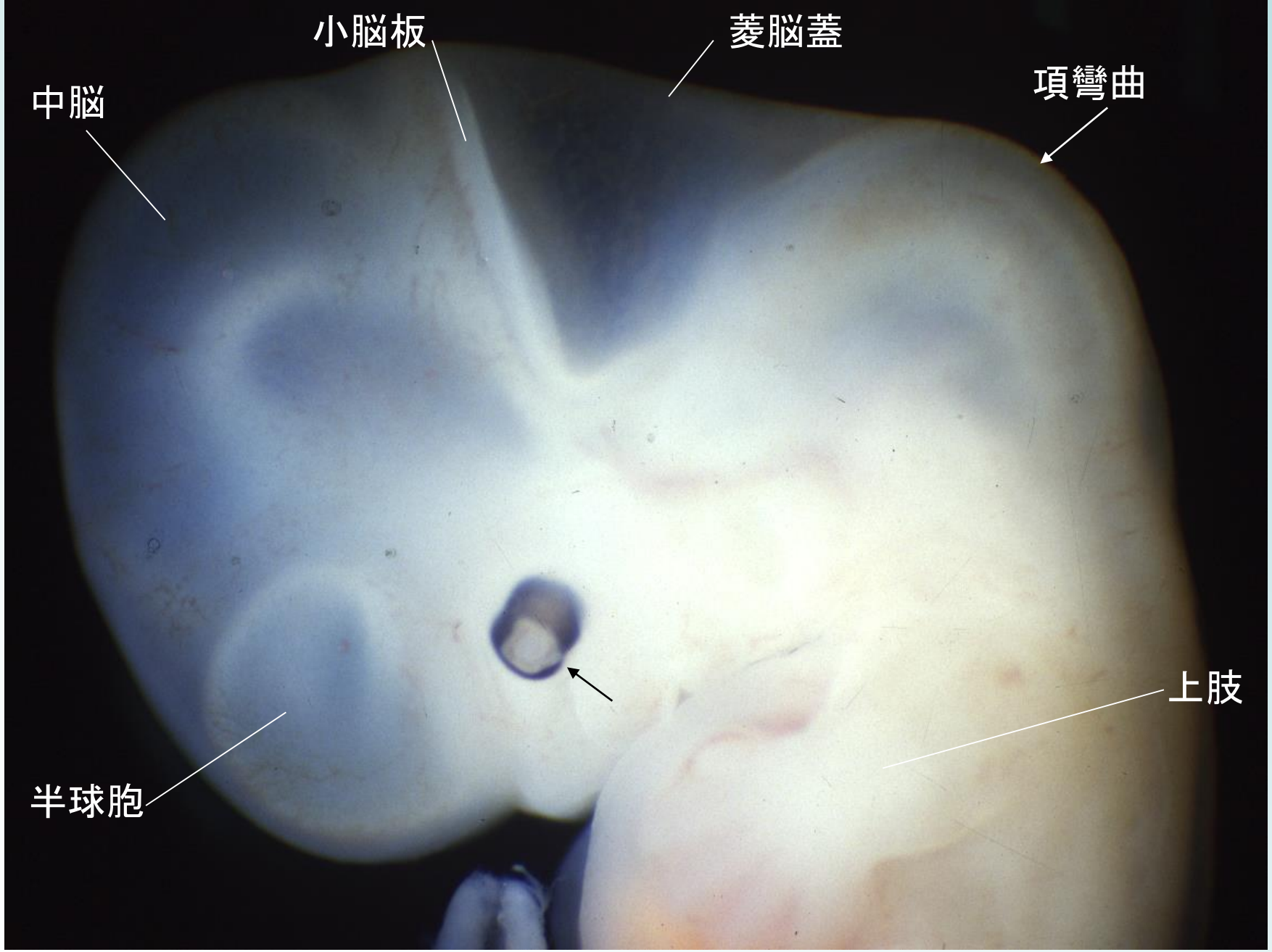

図 18　第六週後半の胎児の頭部　眼裂

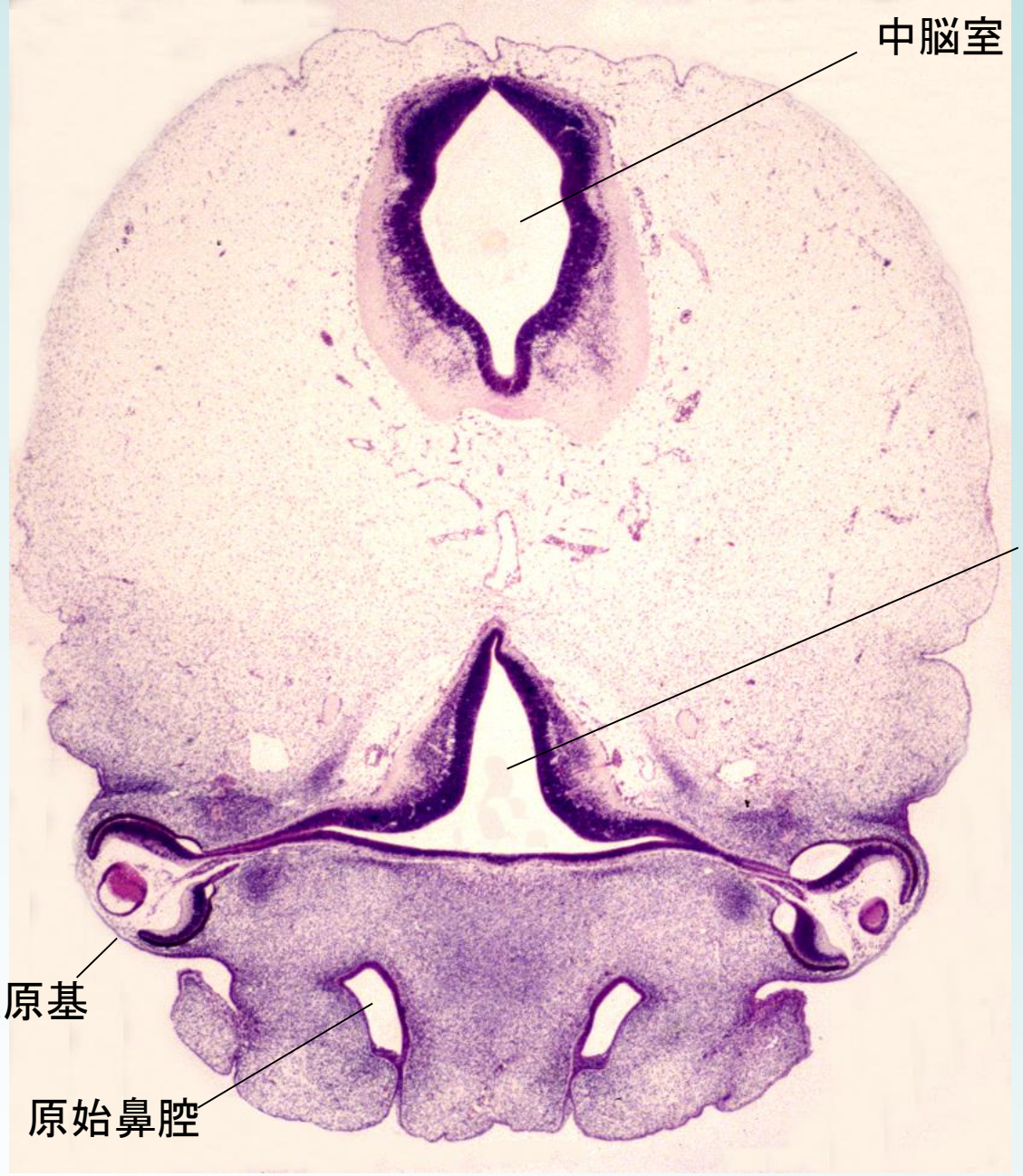

図 19　第六週の終り頃のヒトの胎児頭部の横断面

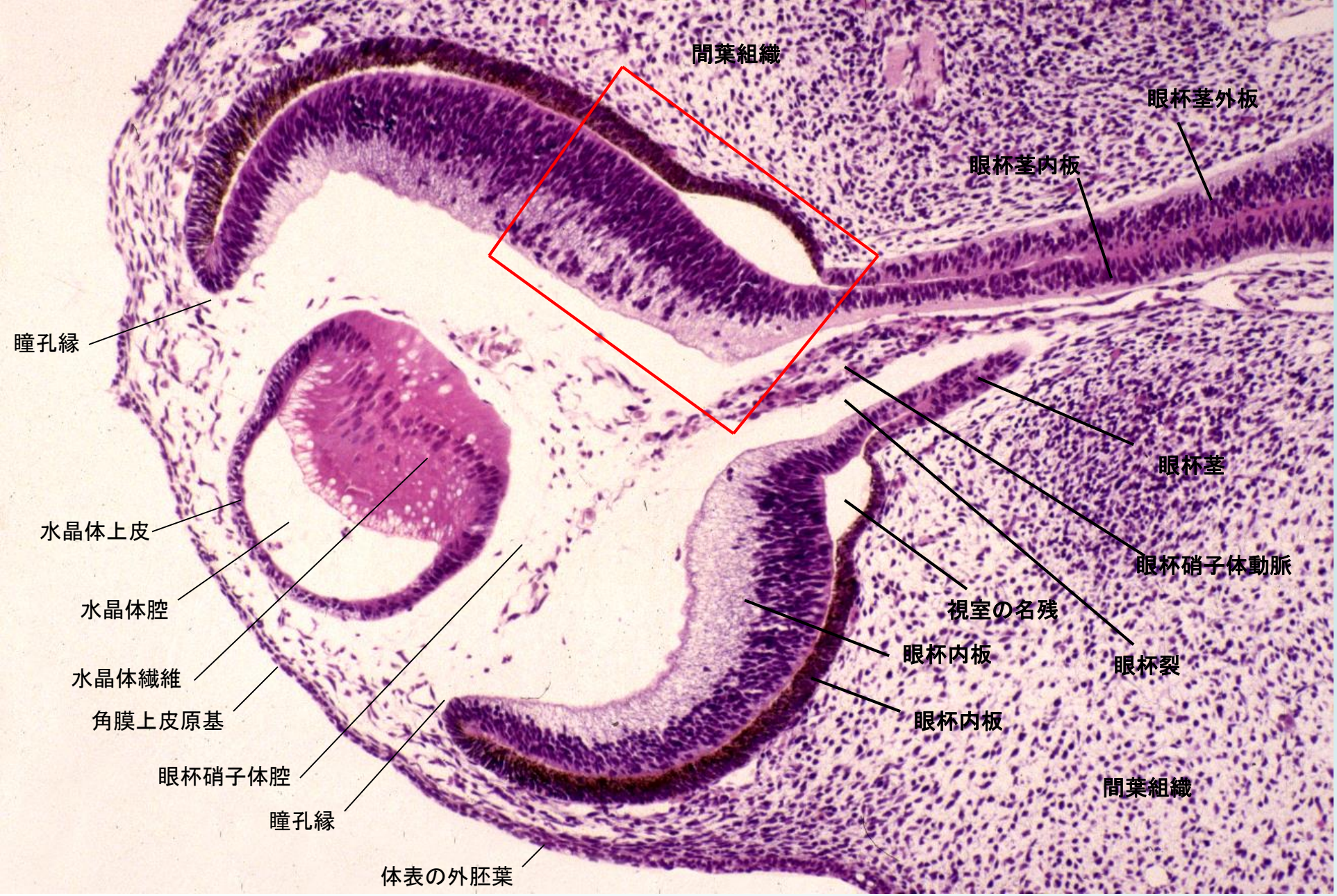

図 20　第六週の終り頃のヒトの胎児　眼原基

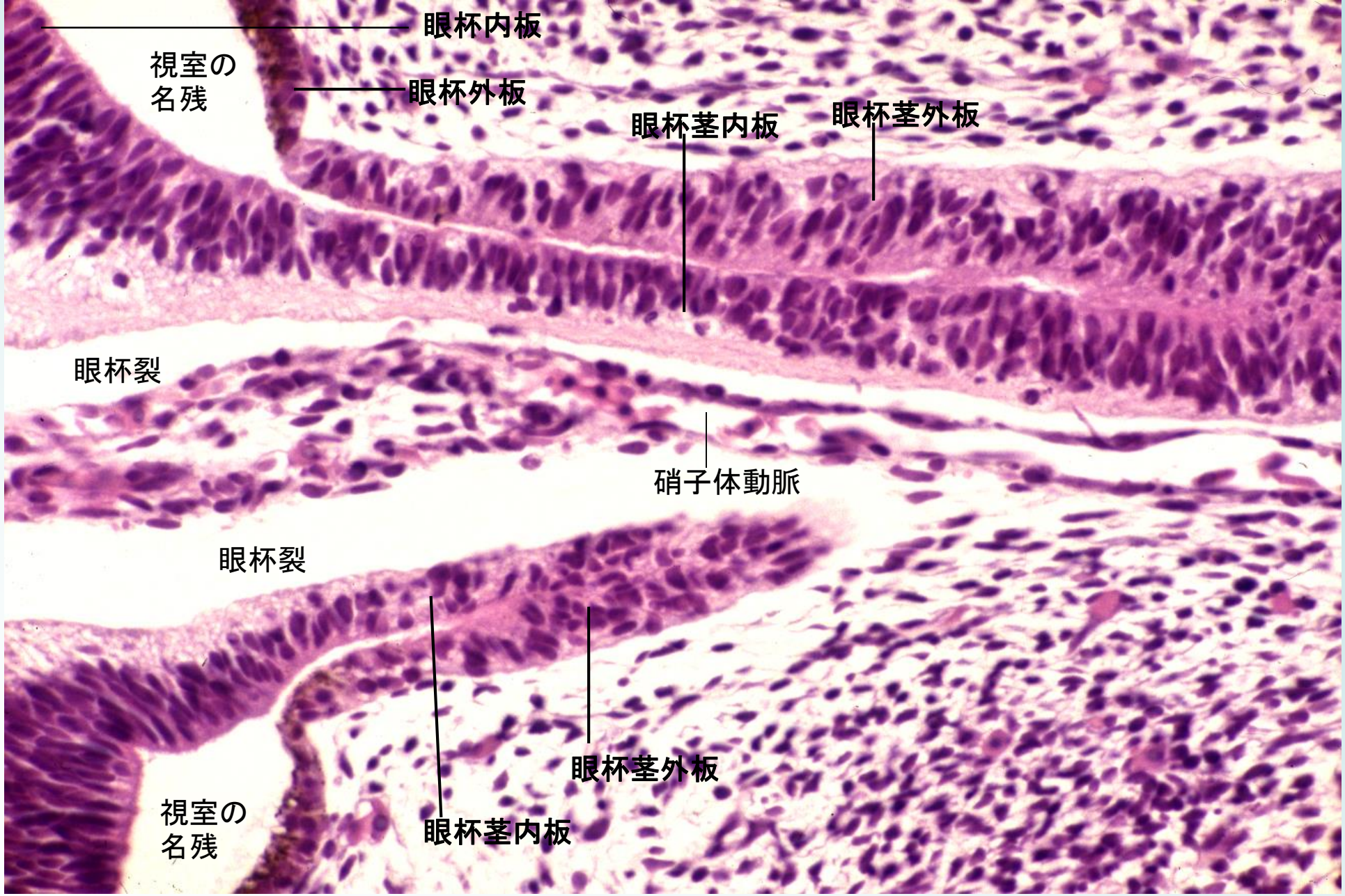

図 21　第六週の終り頃のヒトの胎児　硝子体動脈 1

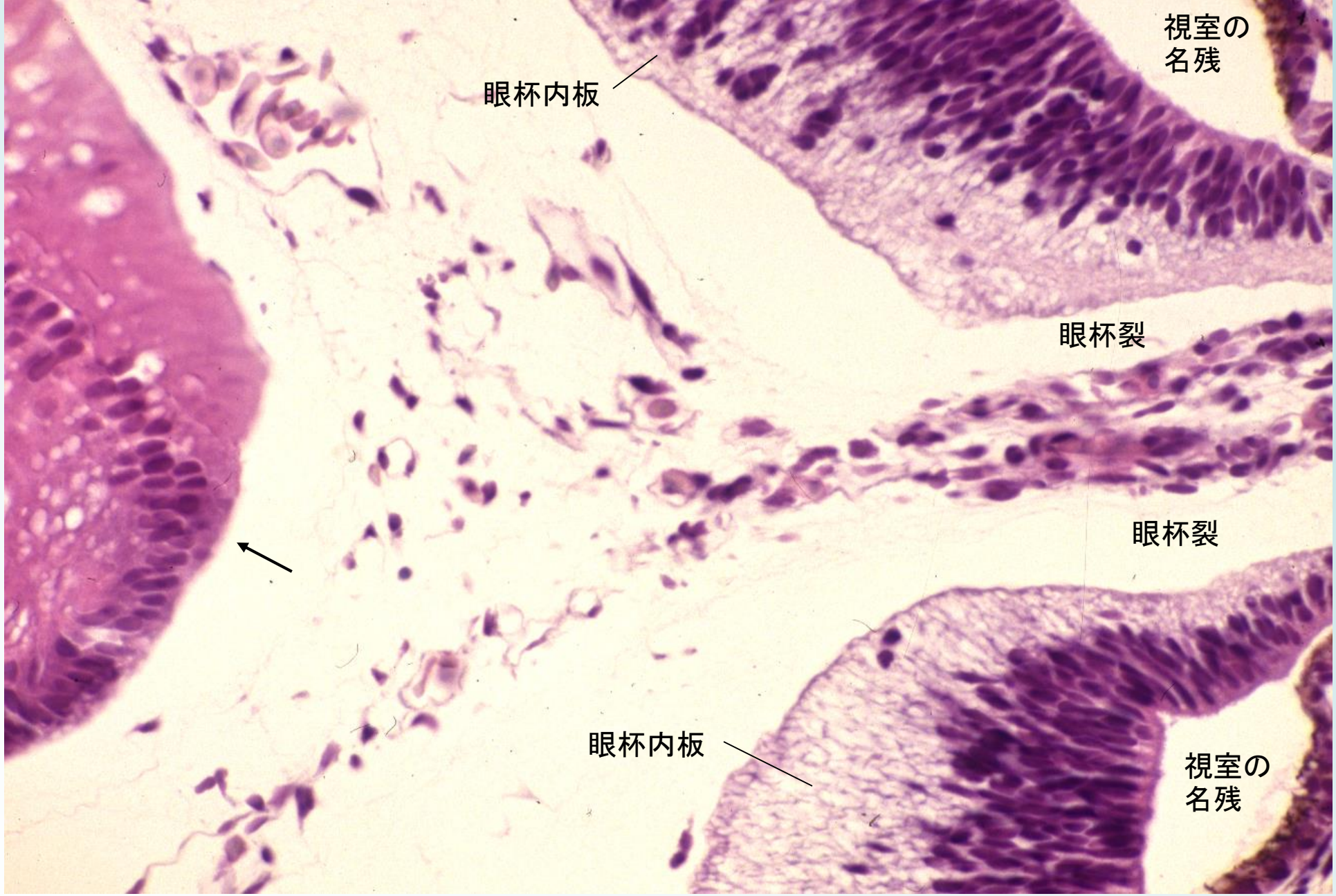

図 22　第六週の終り頃のヒトの胎児　硝子体動脈 2

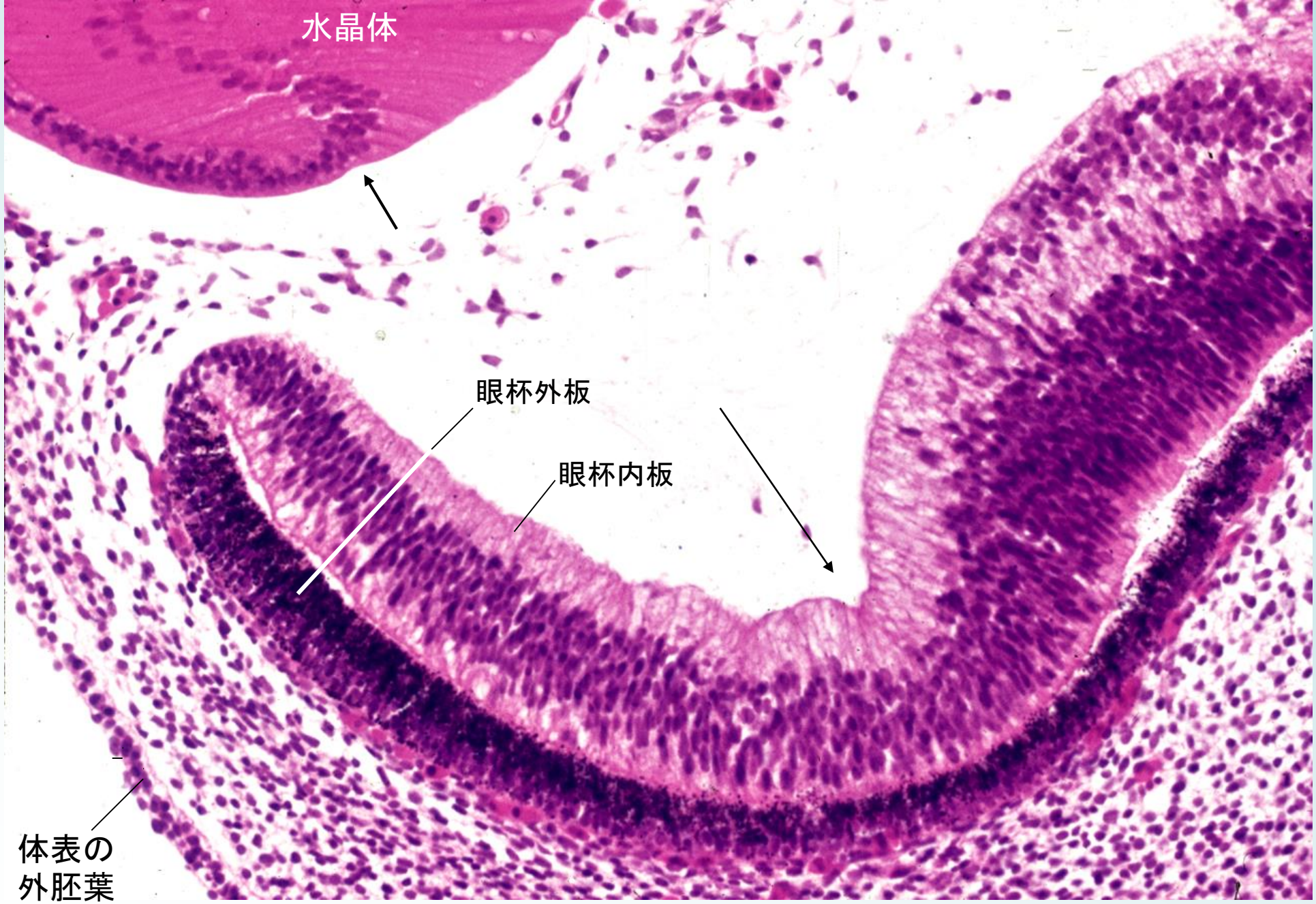

図 23　第七週の前半のヒトの胎児　瞳孔縁 1

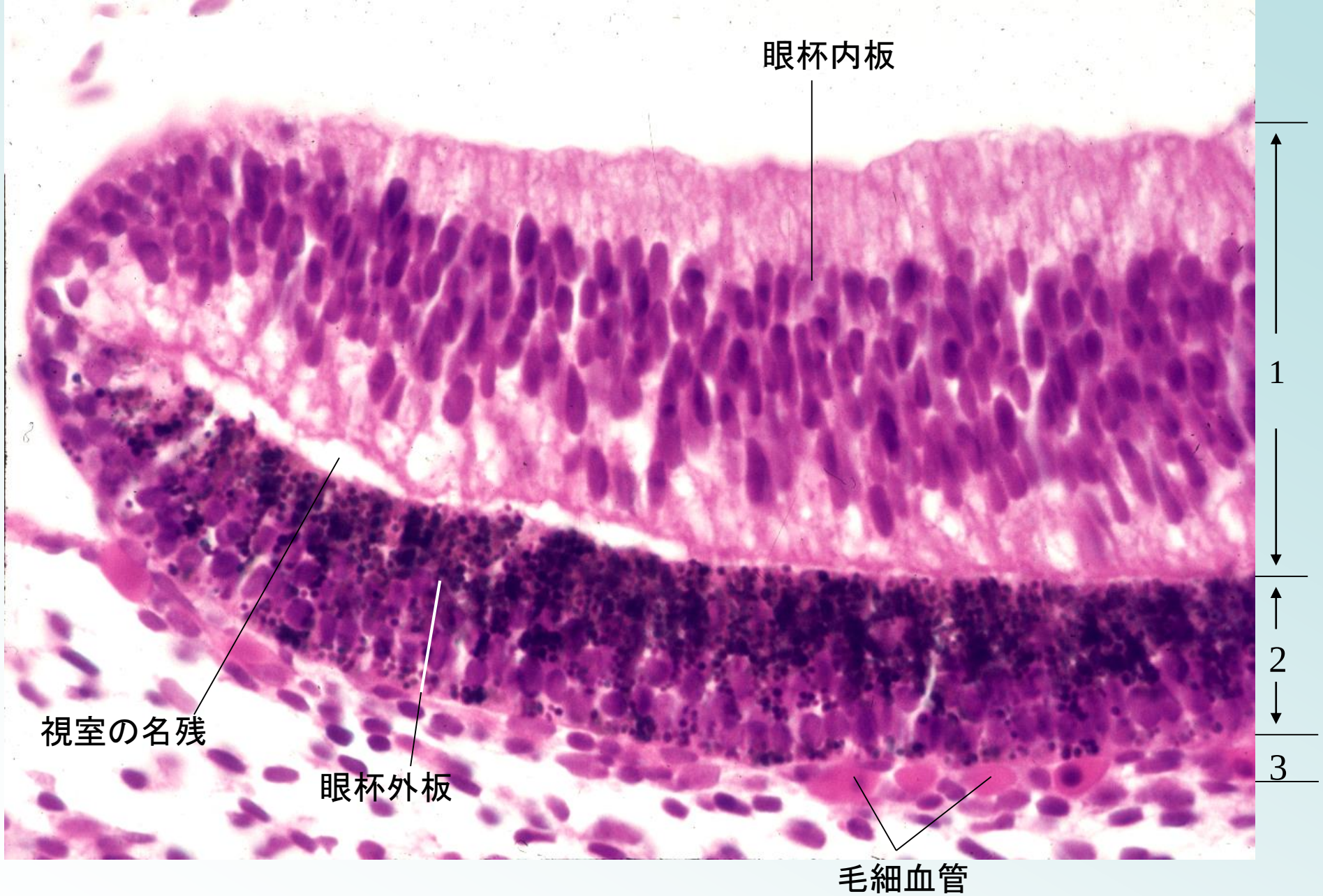

図 24　第七週の前半のヒトの胎児　瞳孔縁 2

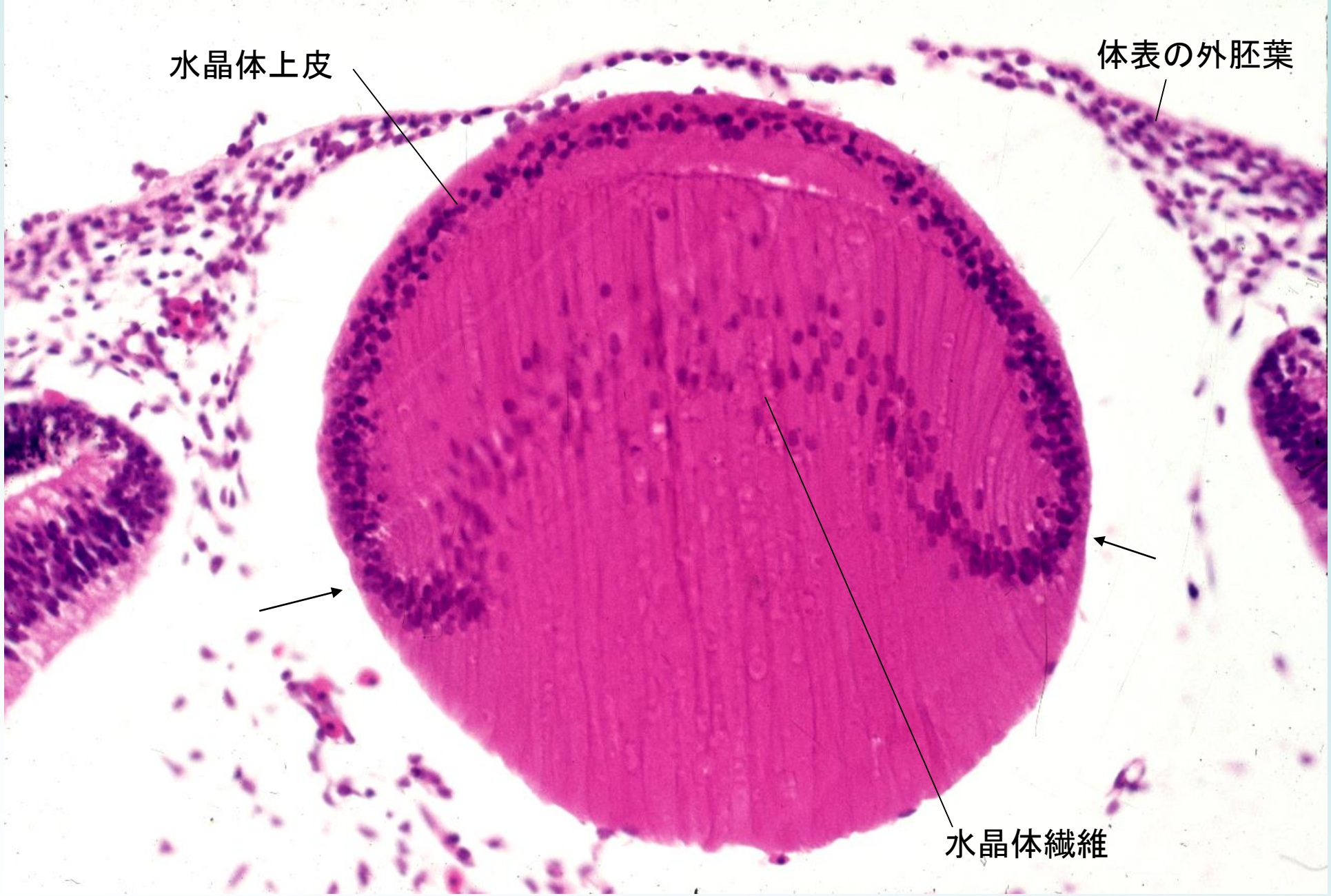

図 25　第七週の前半の水晶体原基

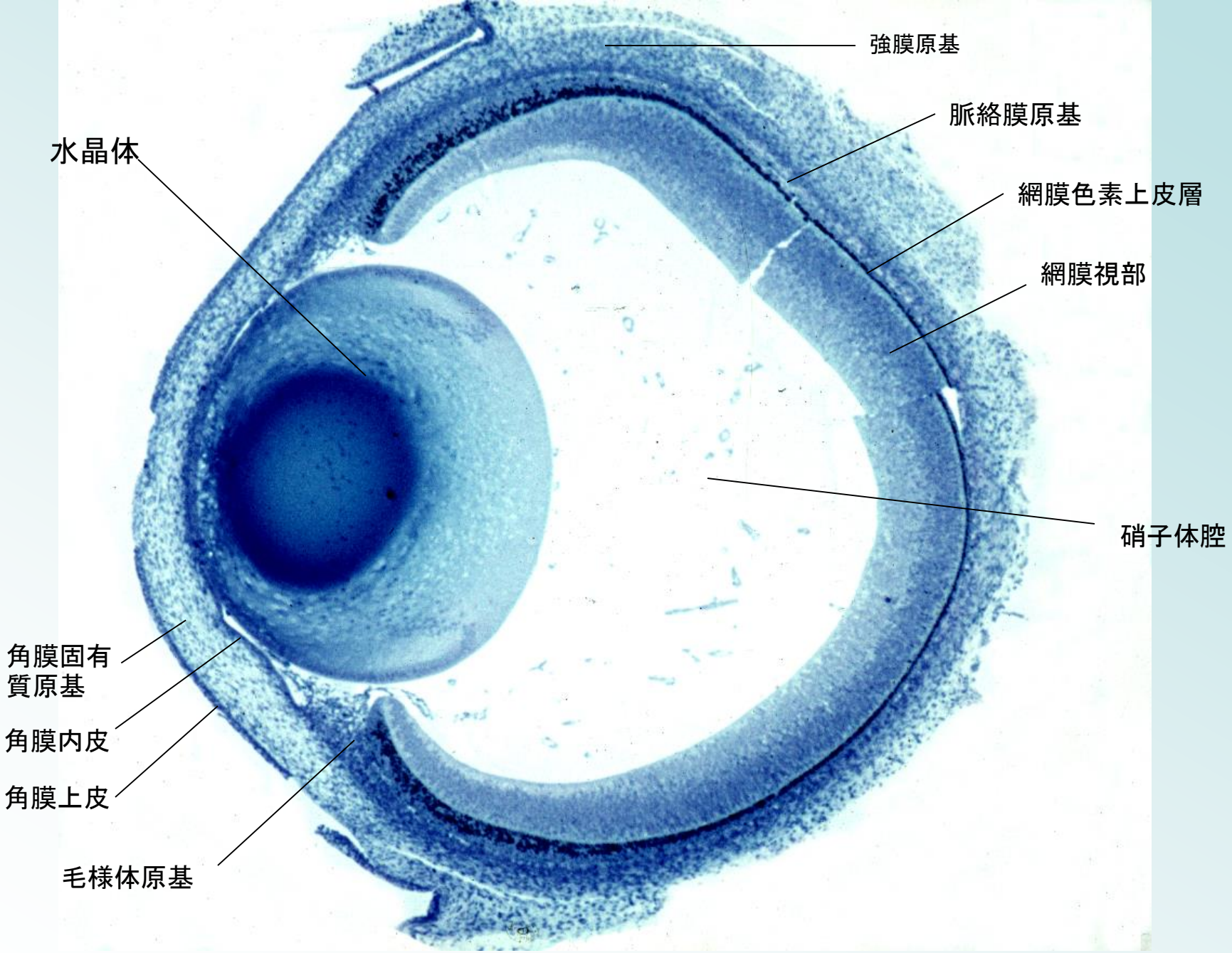

図 26　第八週の終り頃のヒトの胎児の眼球 全景

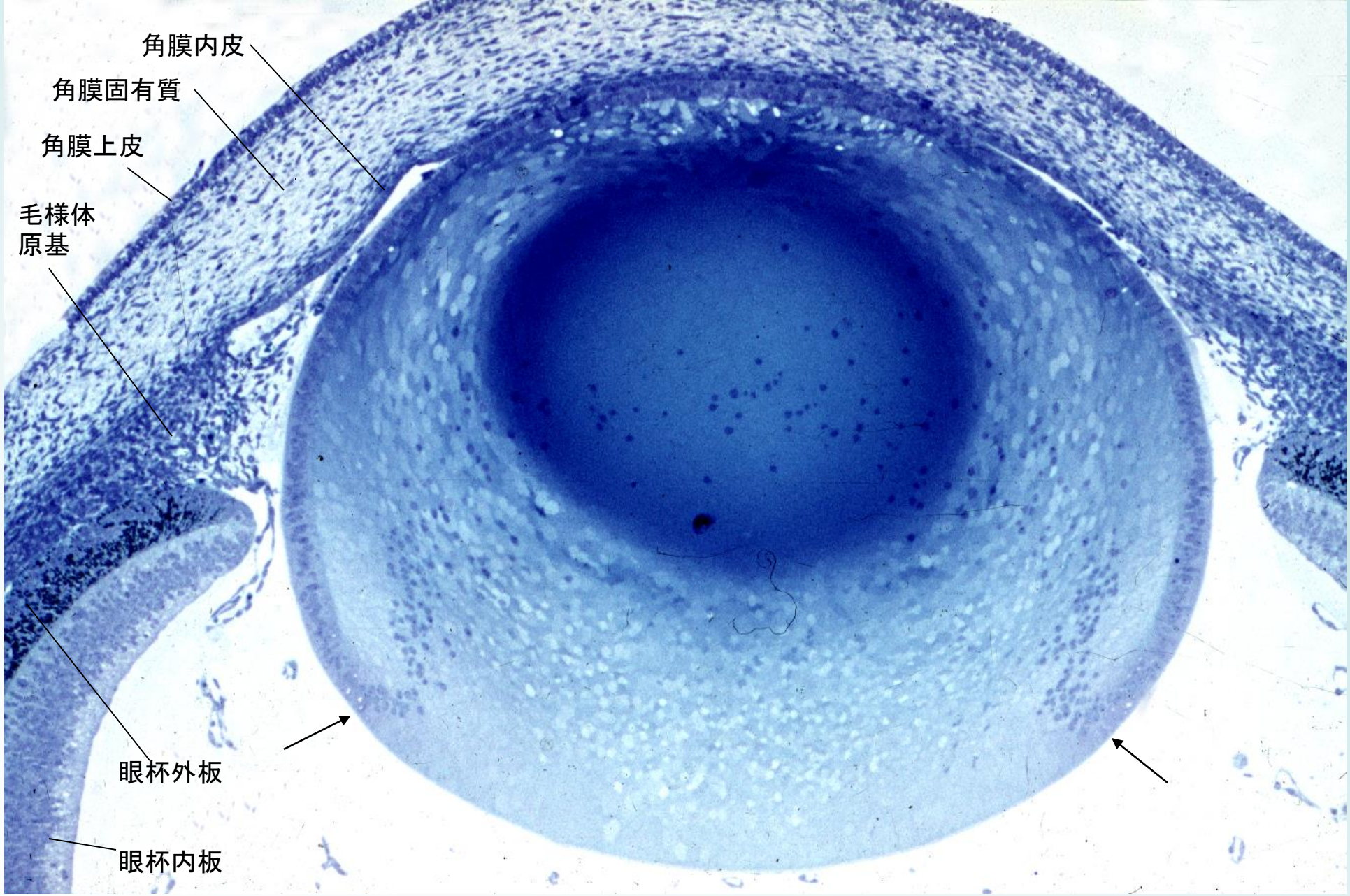

図 27　第八週の終りごろのヒトの胎児の水晶体

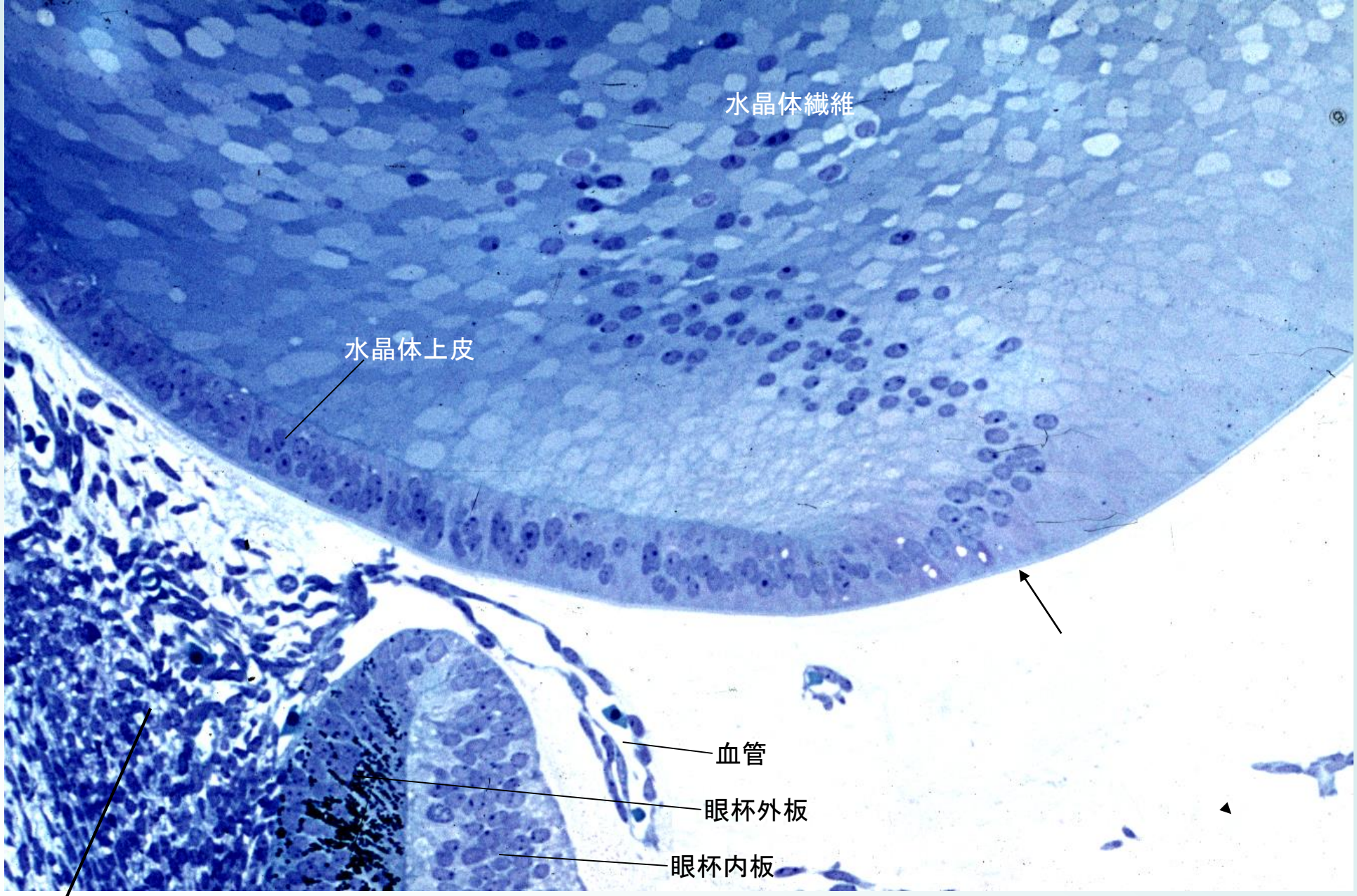

図 28　第八週の終りごろのヒトの胎児　水晶体の赤道部

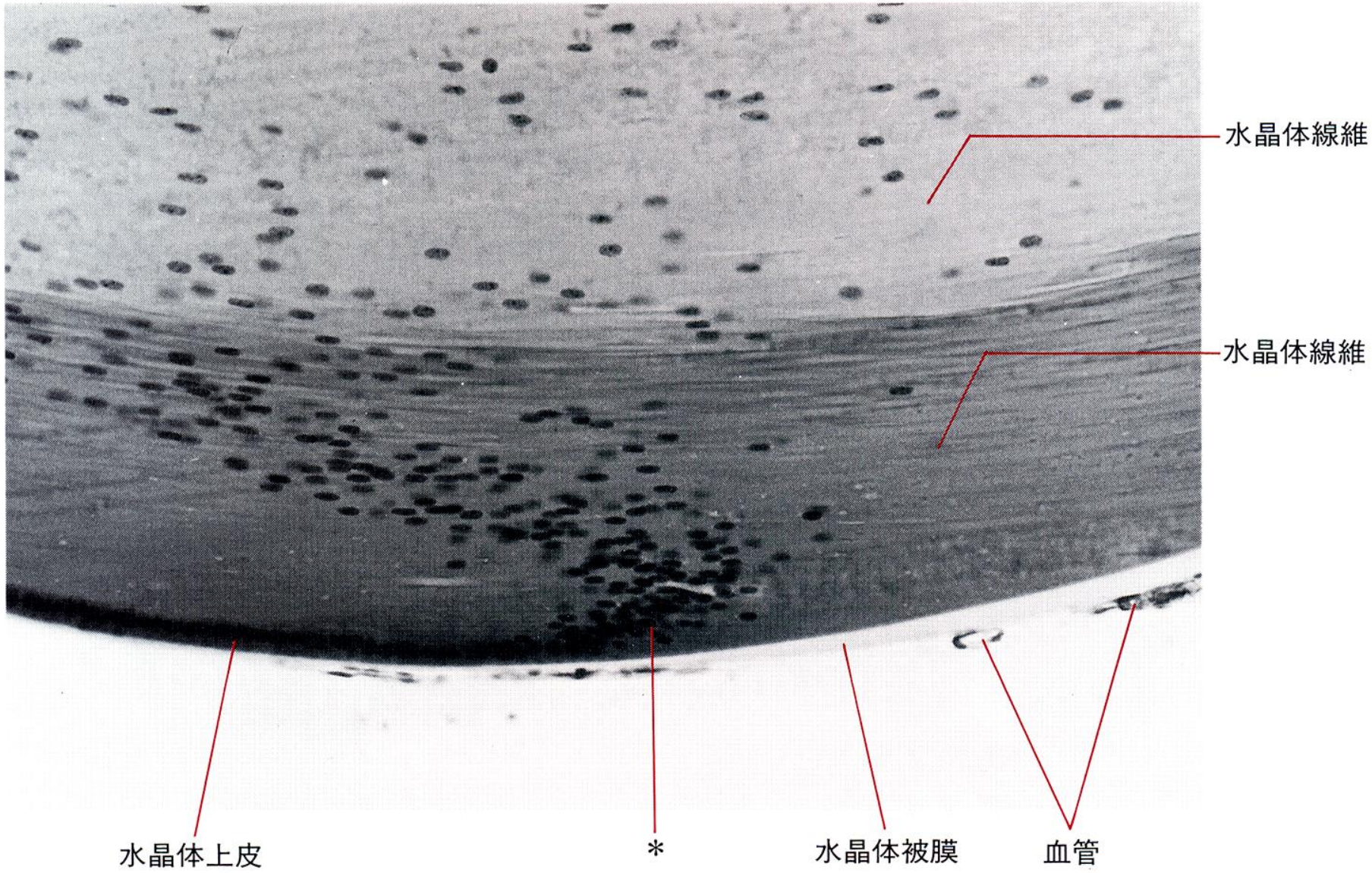

図 29　第六月のヒトの胎児の水晶体

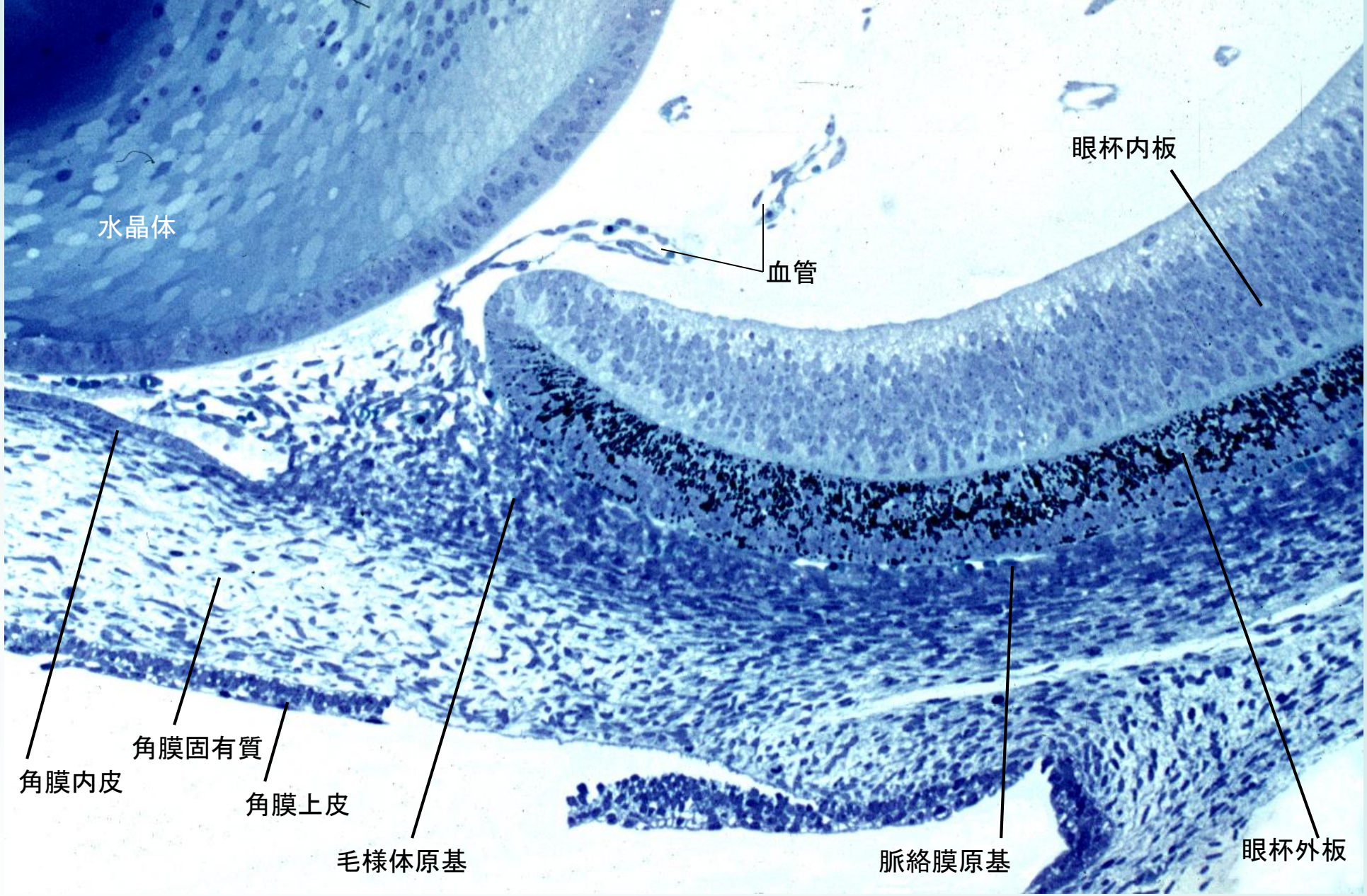

図 30　第八週の終りごろのヒトの胎児の毛様体原基

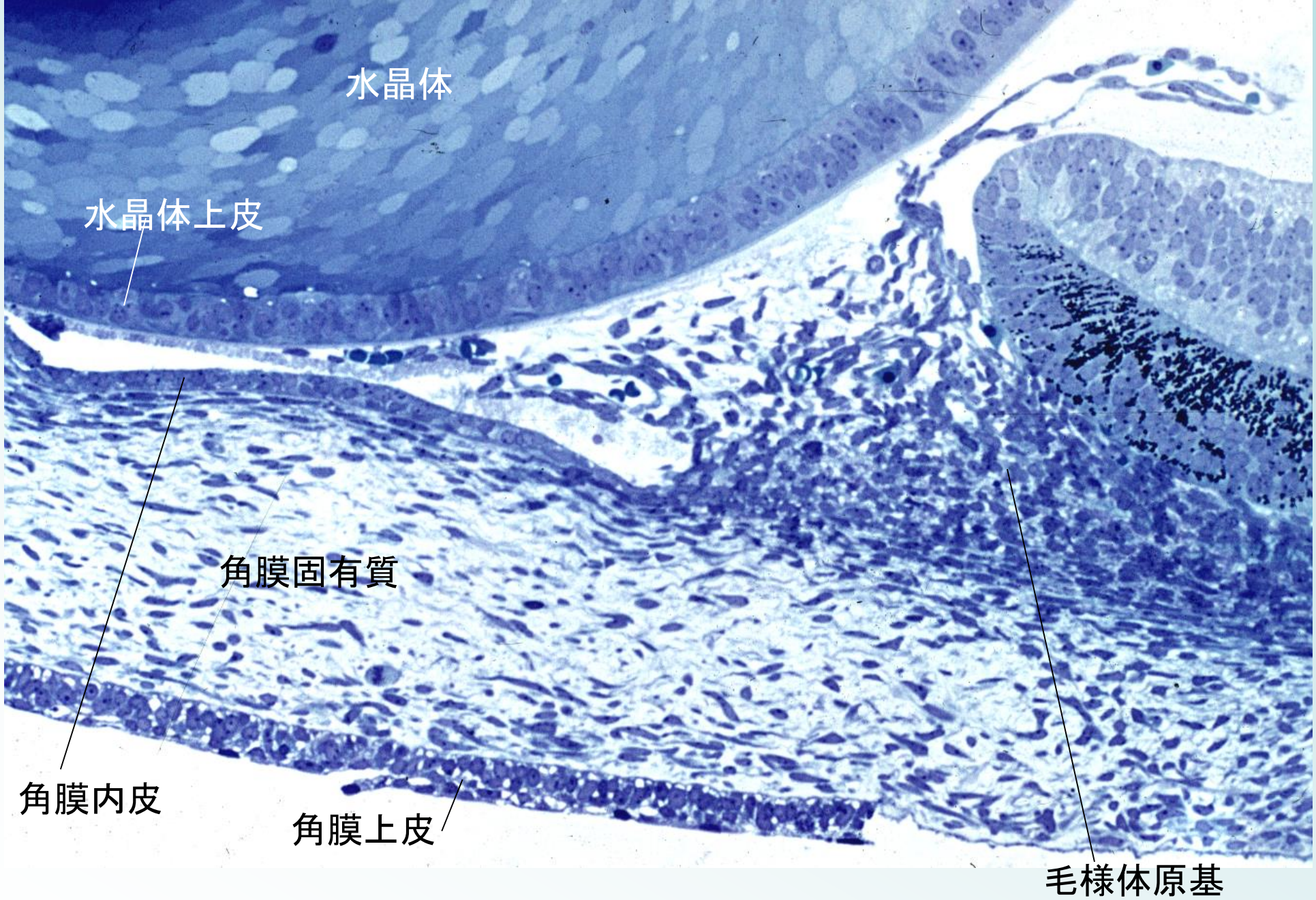

図 31　第八週の終りごろのヒトの胎児の毛様体原基

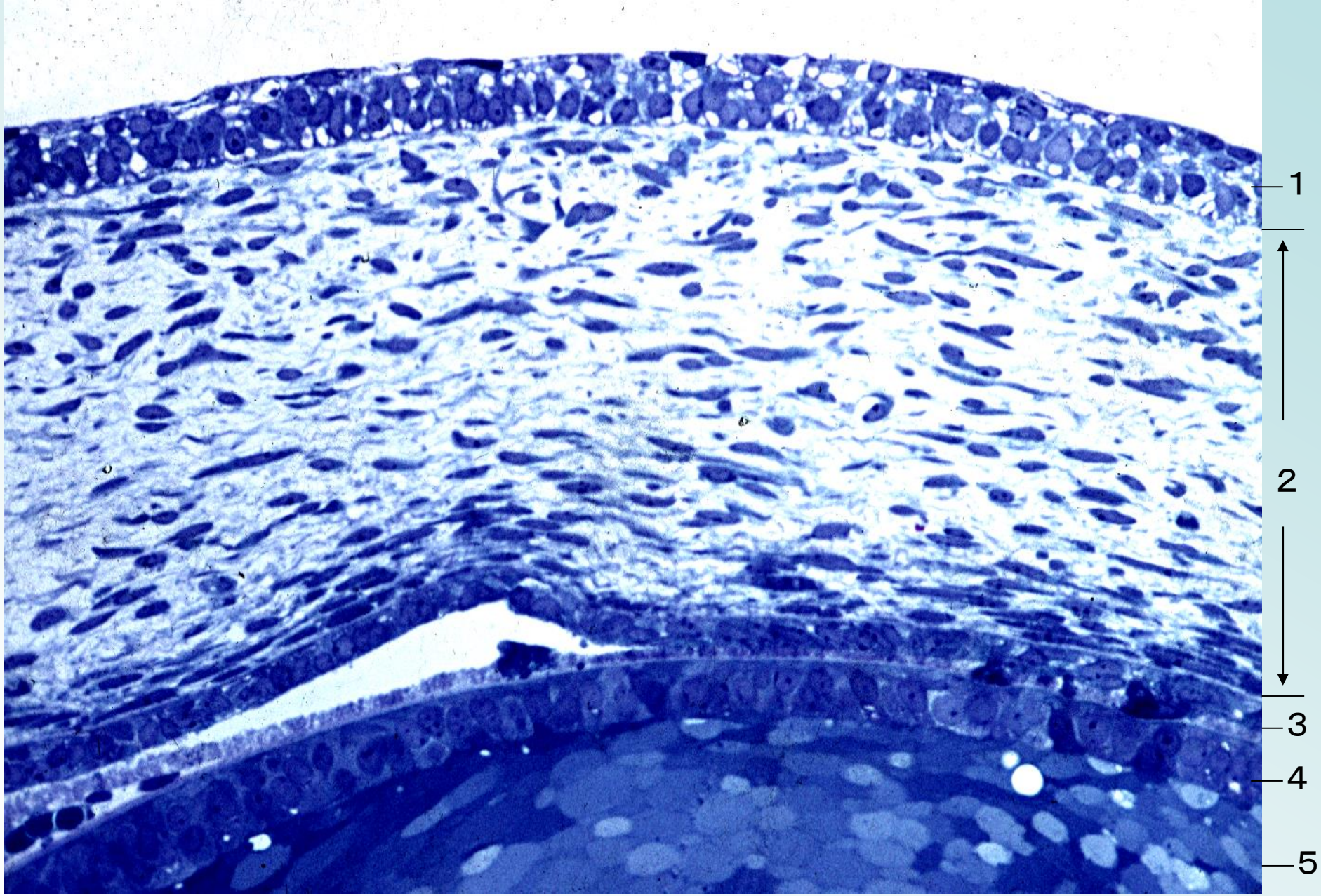

図 32　第八週の終りごろのヒトの胎児の角膜

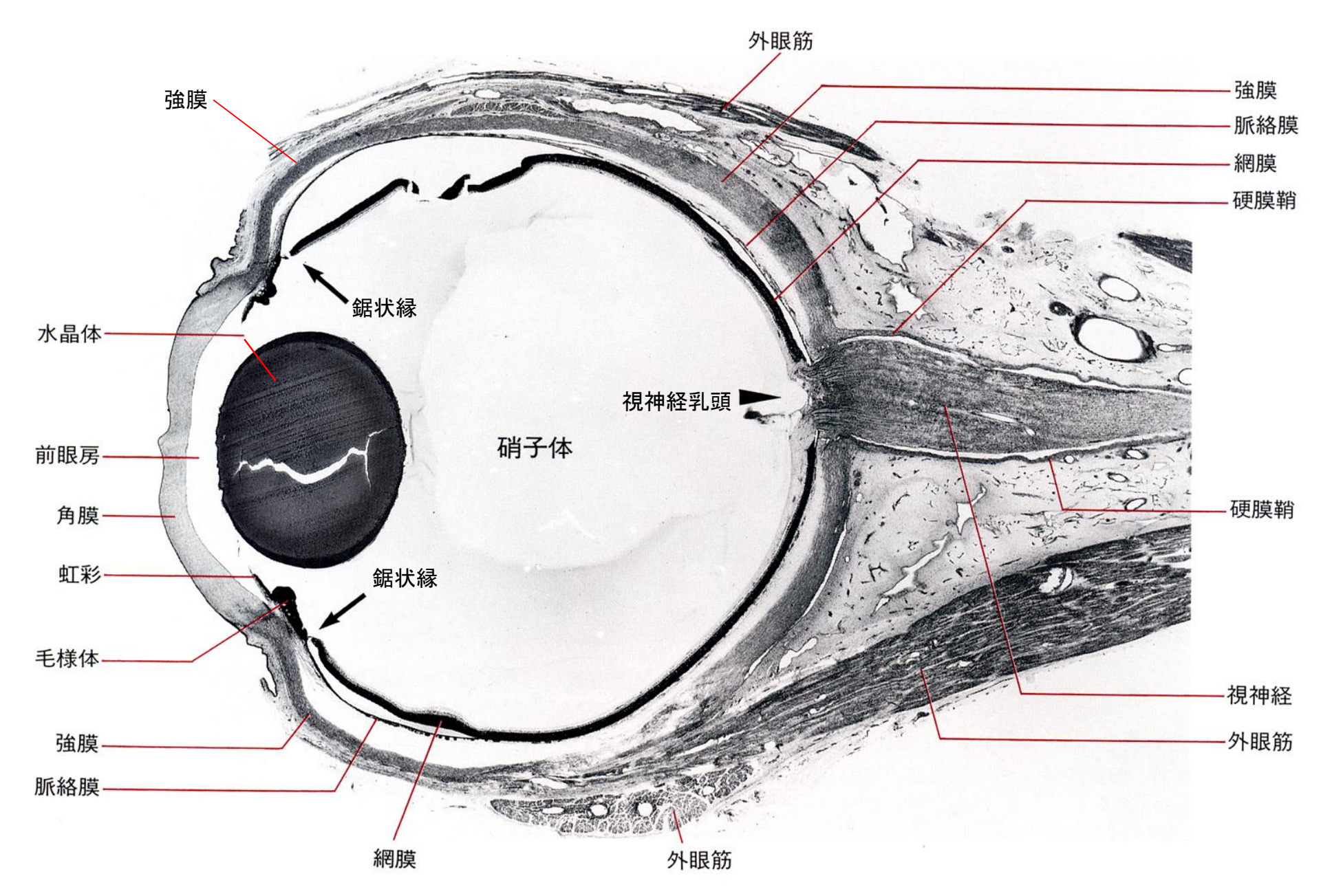

図 33　第六月のヒトの胎児の眼球全景



図 34　第六月のヒトの胎児の角膜

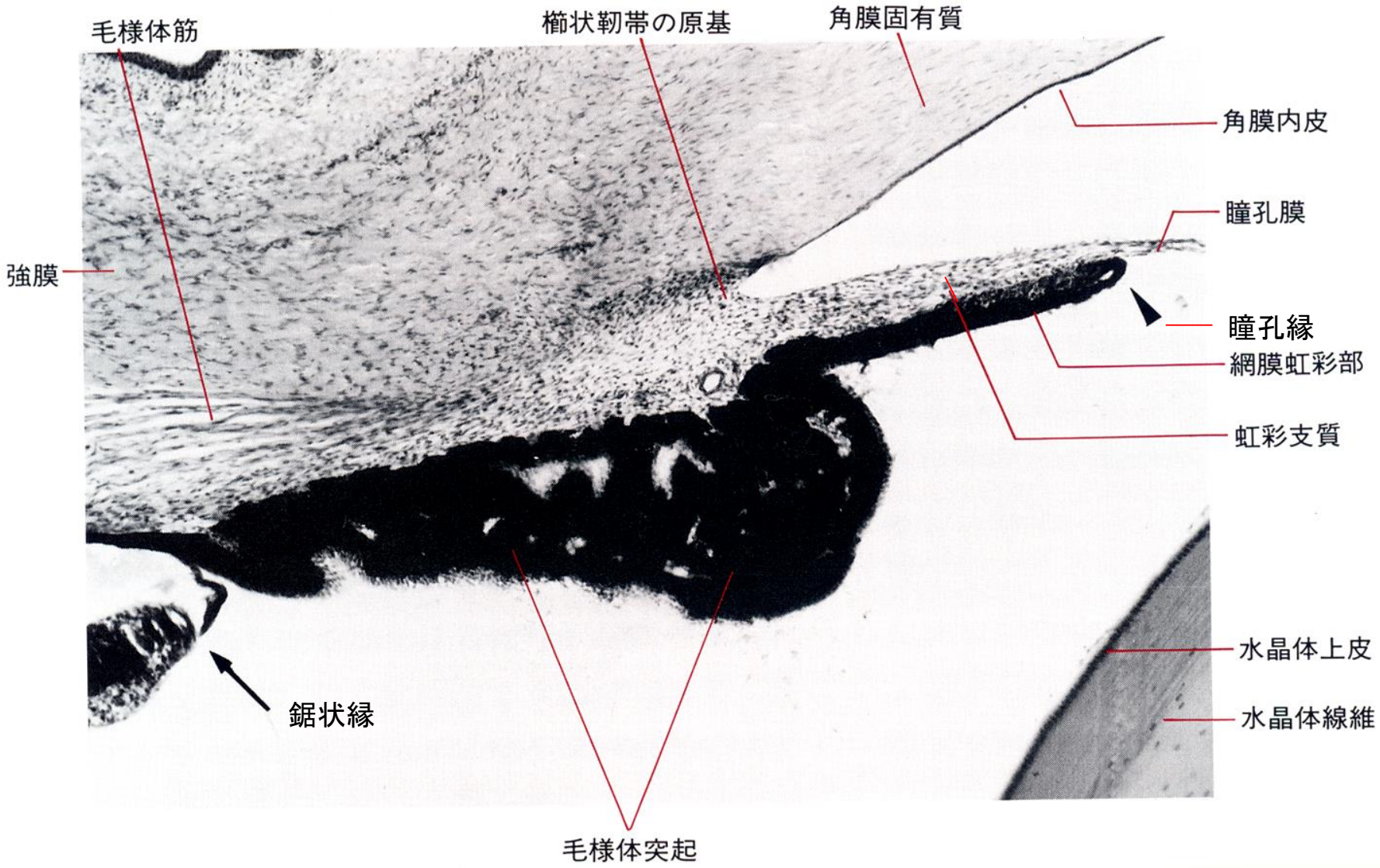

図 35　第六月のヒトの胎児の毛様体と虹彩

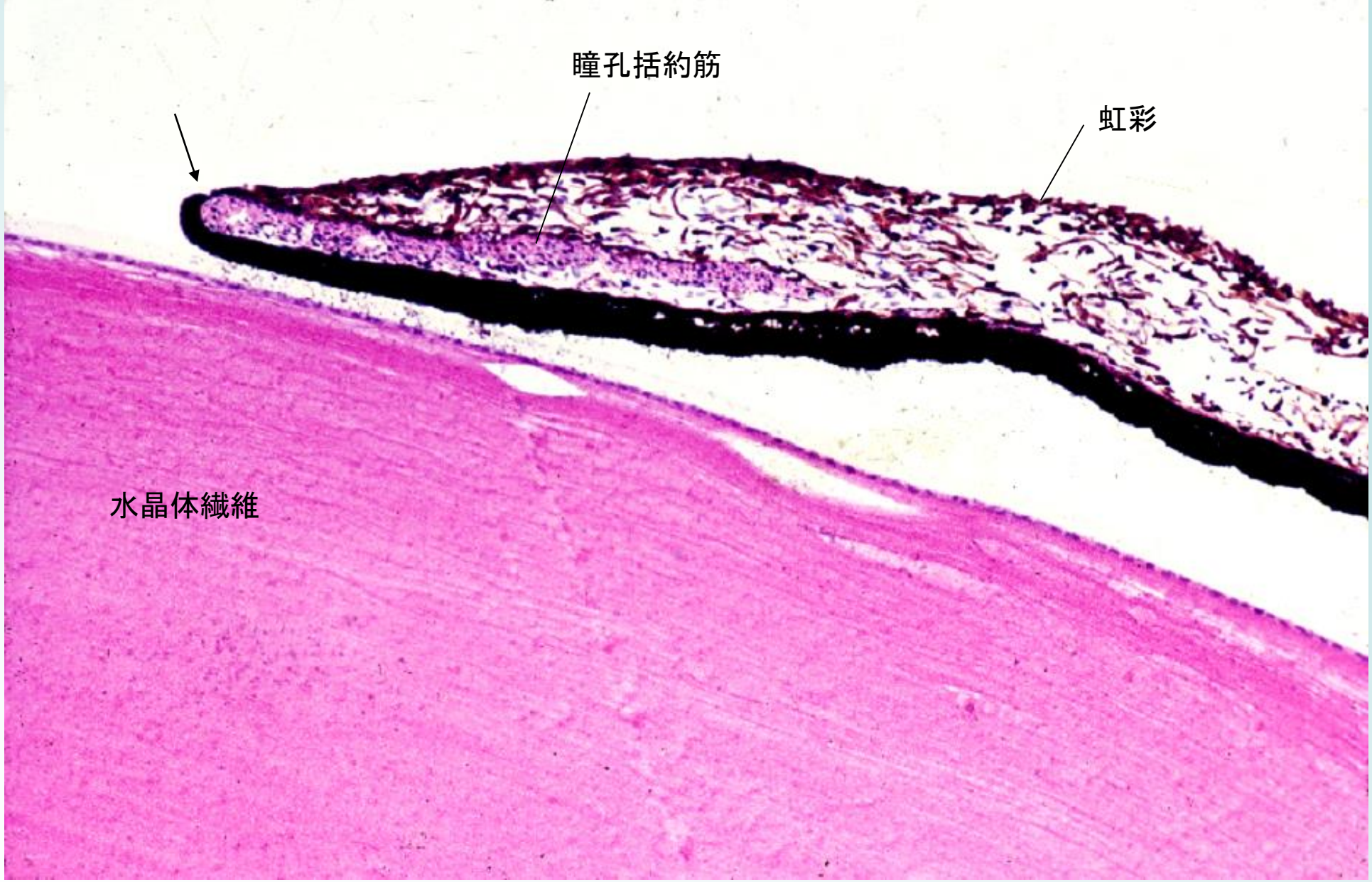

別図 1　虹彩瞳孔縁. サル. H-E染色. x 30.

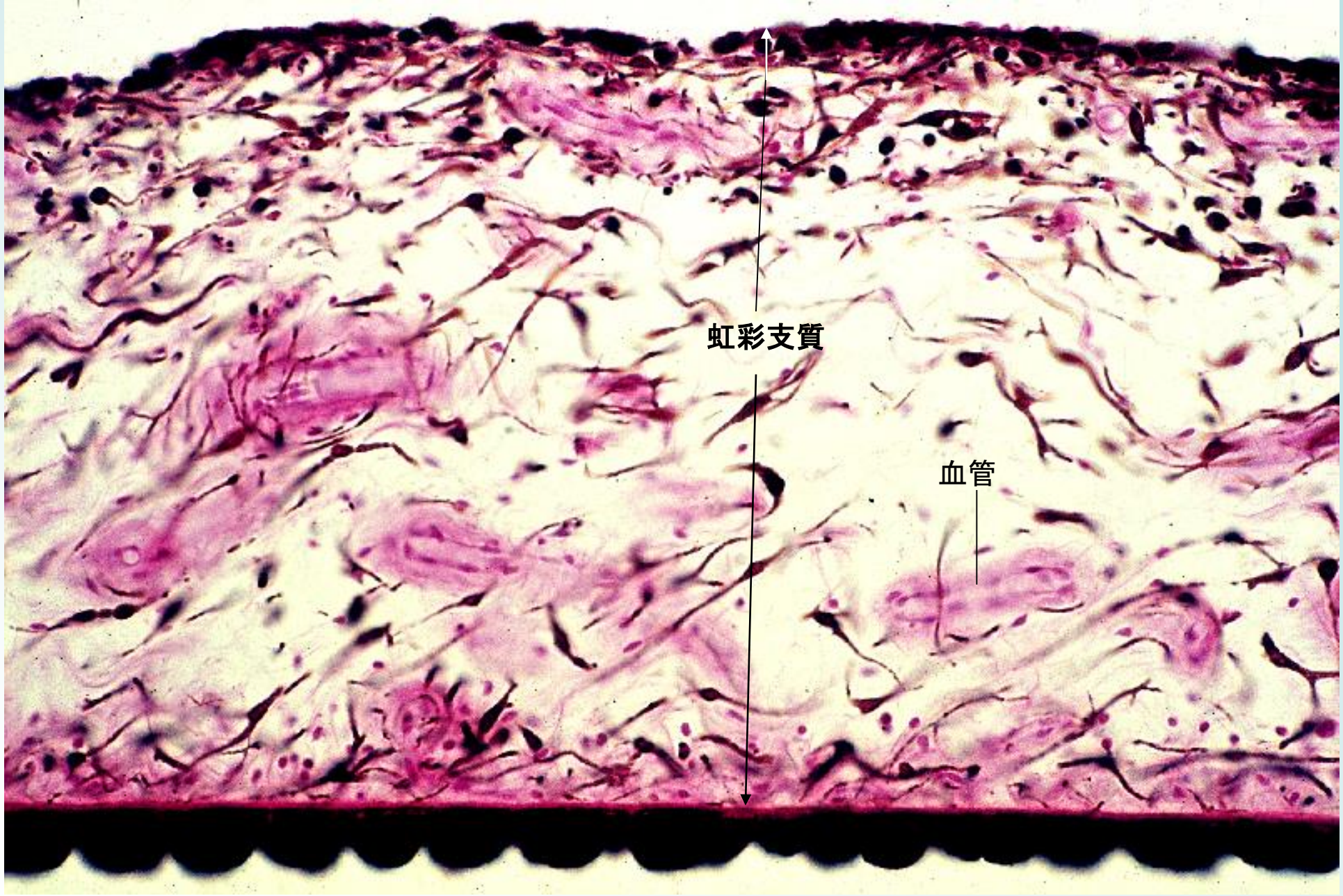

別図 2　虹彩の全層. サル. H-E染色. x 50.

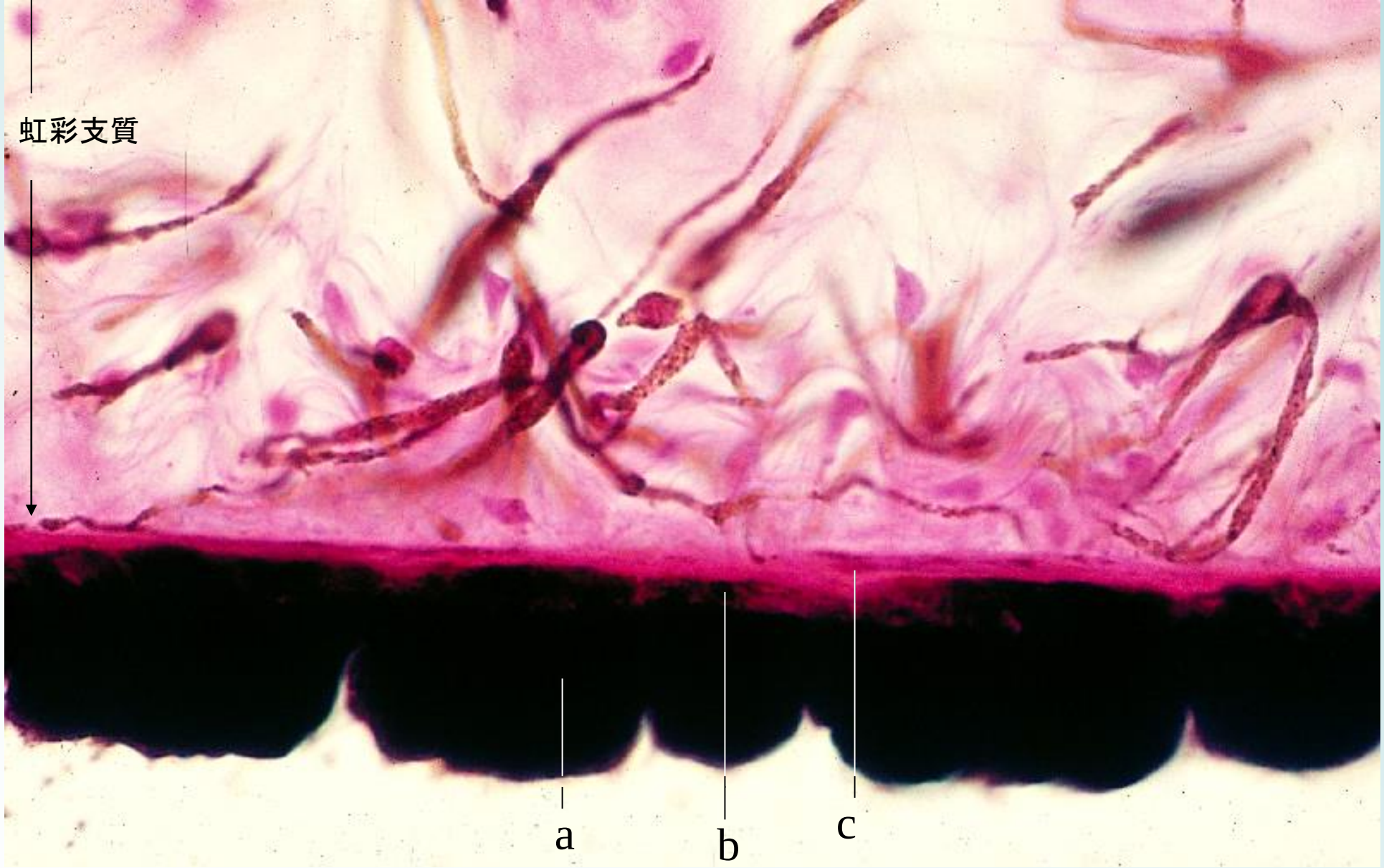

別図 3　虹彩後部. サル. H-E染色. x 160.

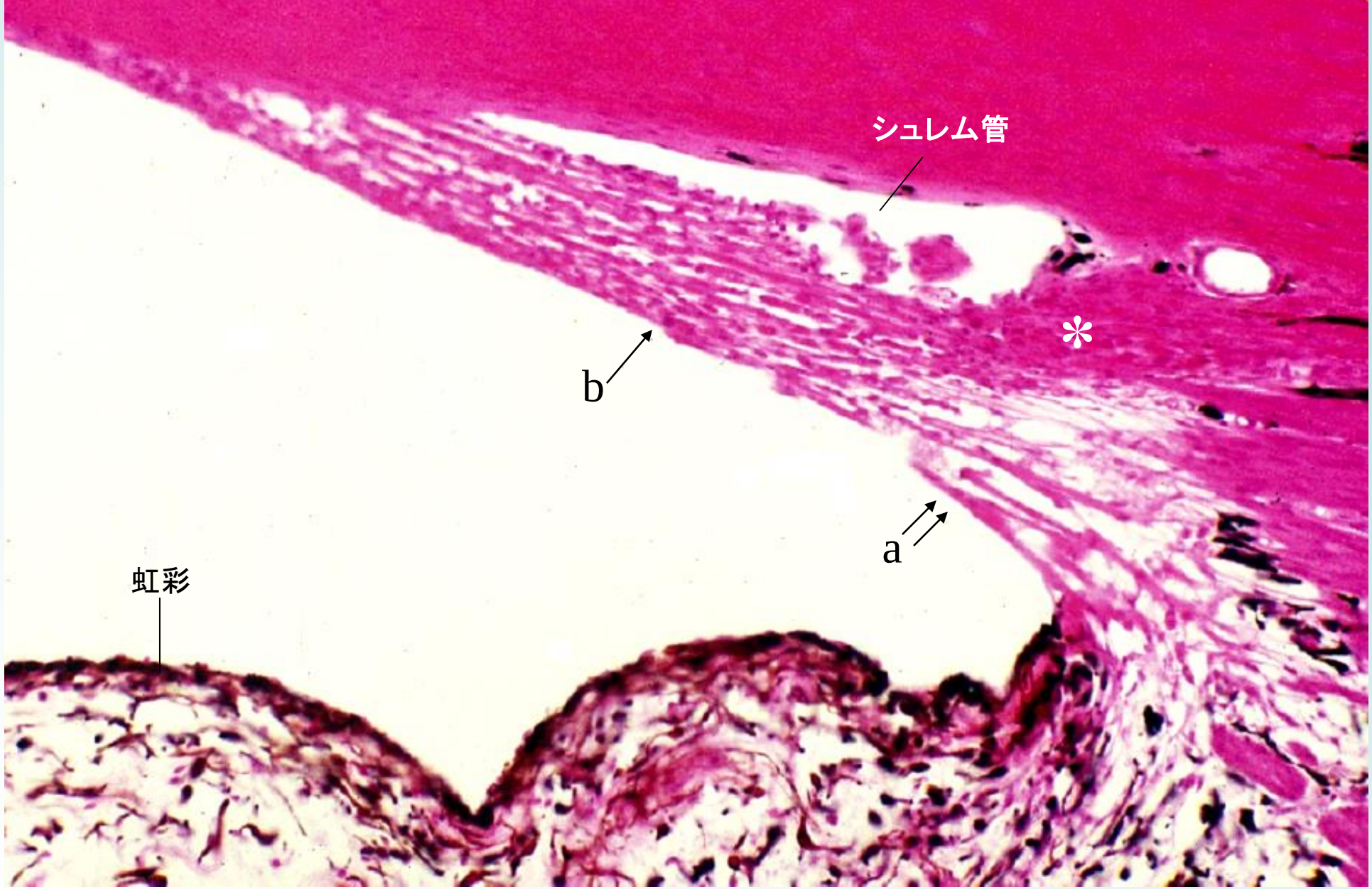

別図 4　シュレム管. サル. H-E染色. x 40.

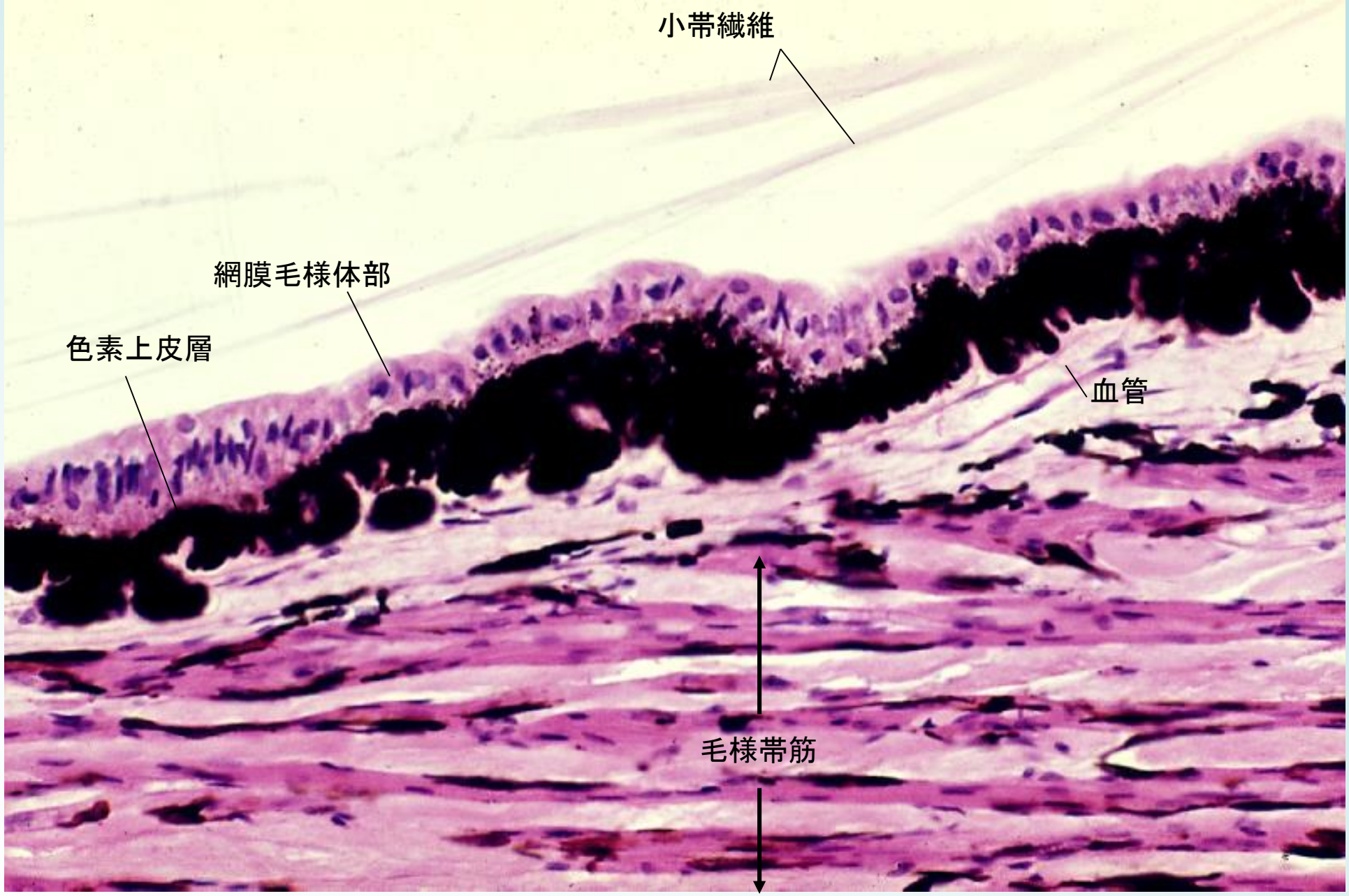

別図 5　網膜毛様体部. サル. H-E染色. x 64.

図 36　第六週の終りごろのヒトの胎児の眼杯内板と外板

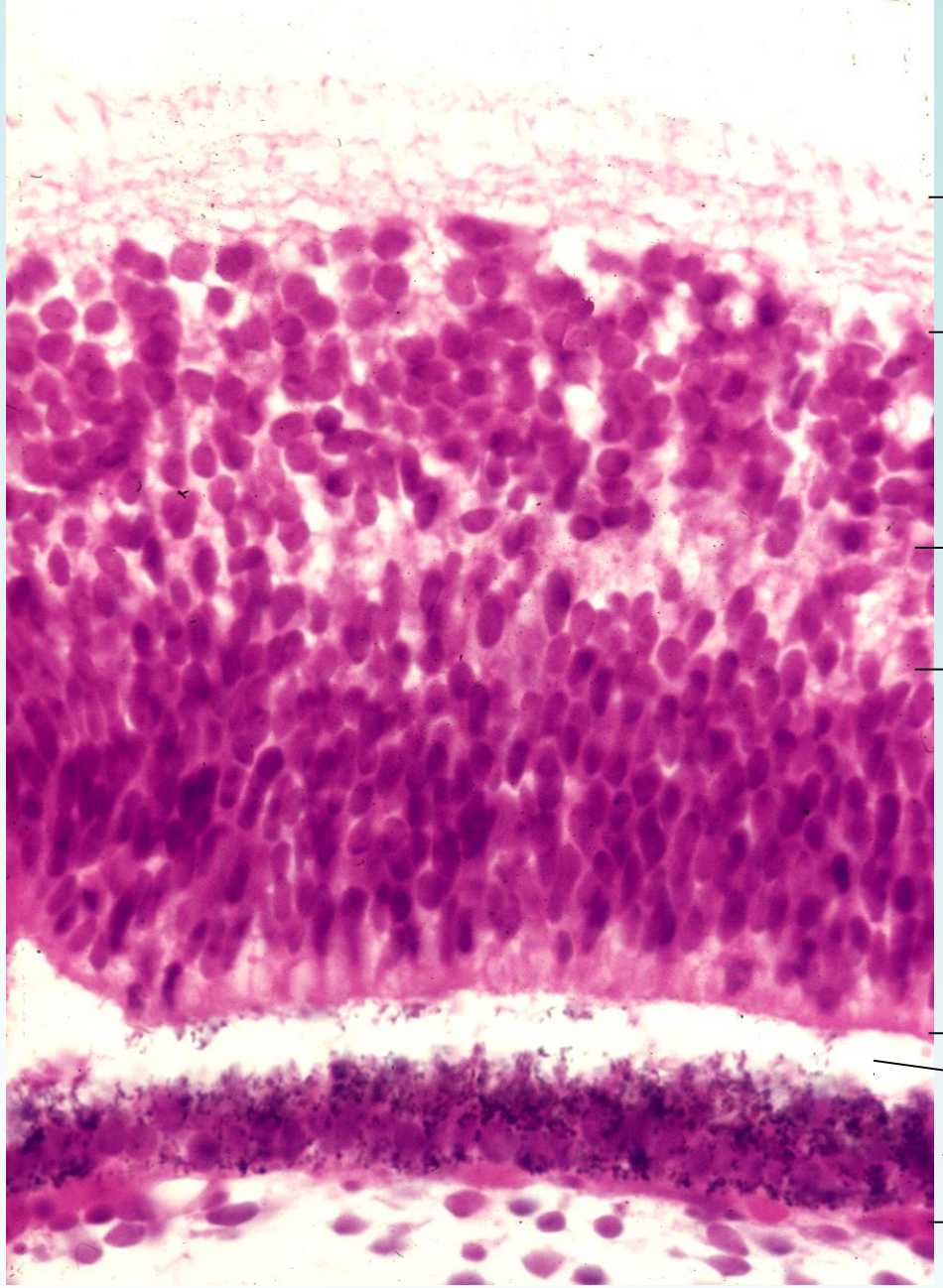

図 37　第七週のヒトの胎児の網膜

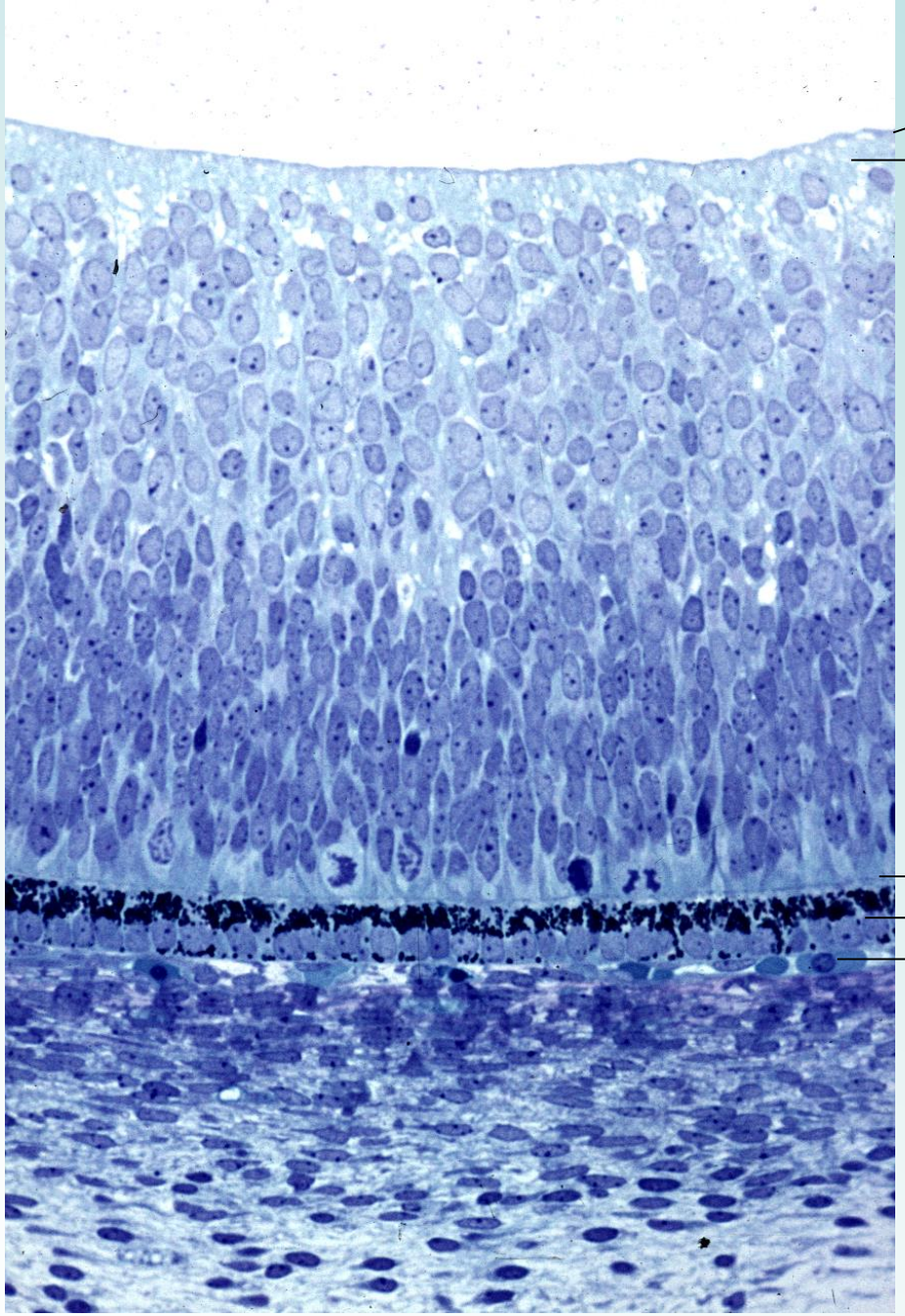

図 38　第八週のヒトの　胎児の網膜

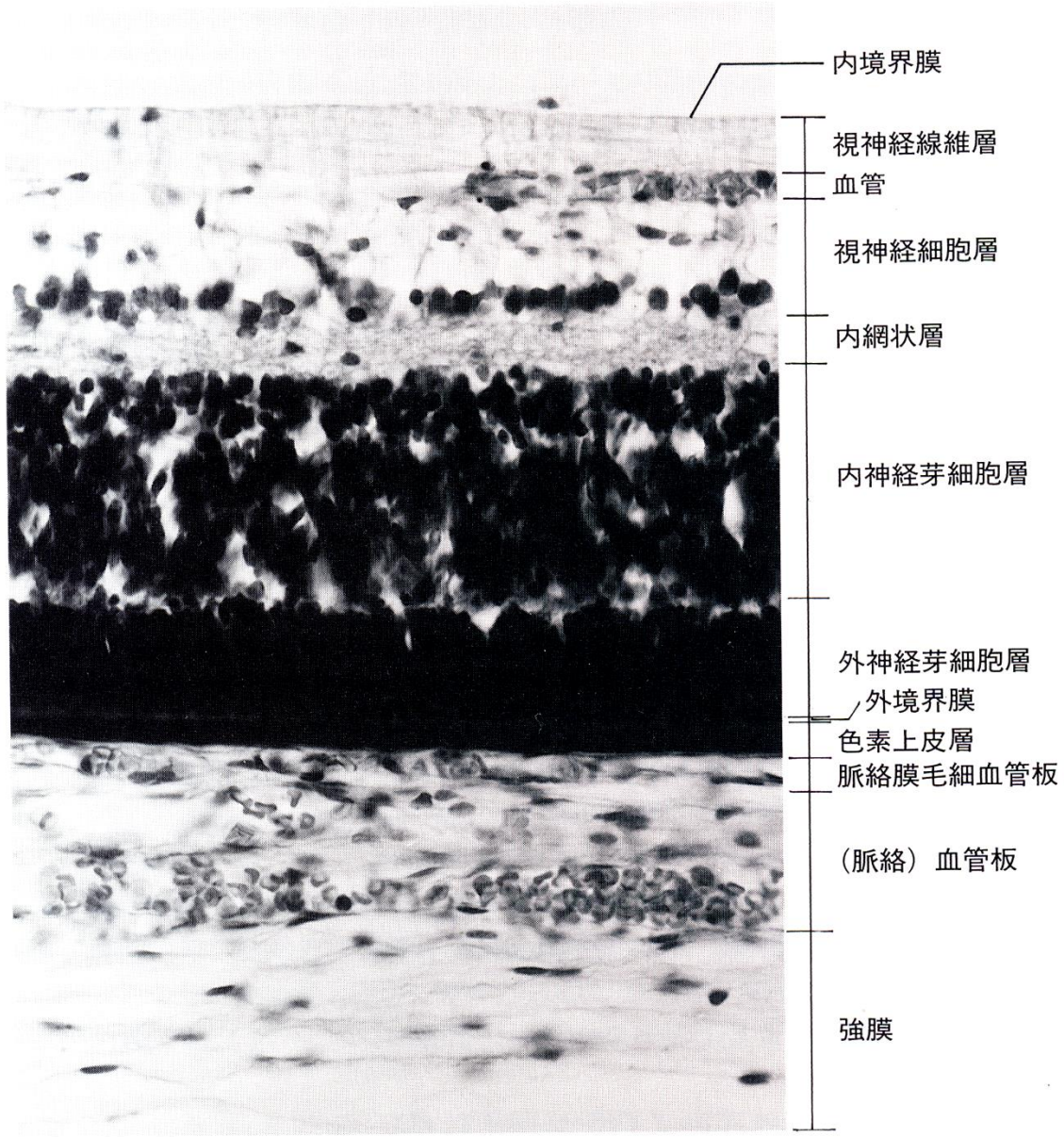

図 39　第六月のヒトの胎児の網膜

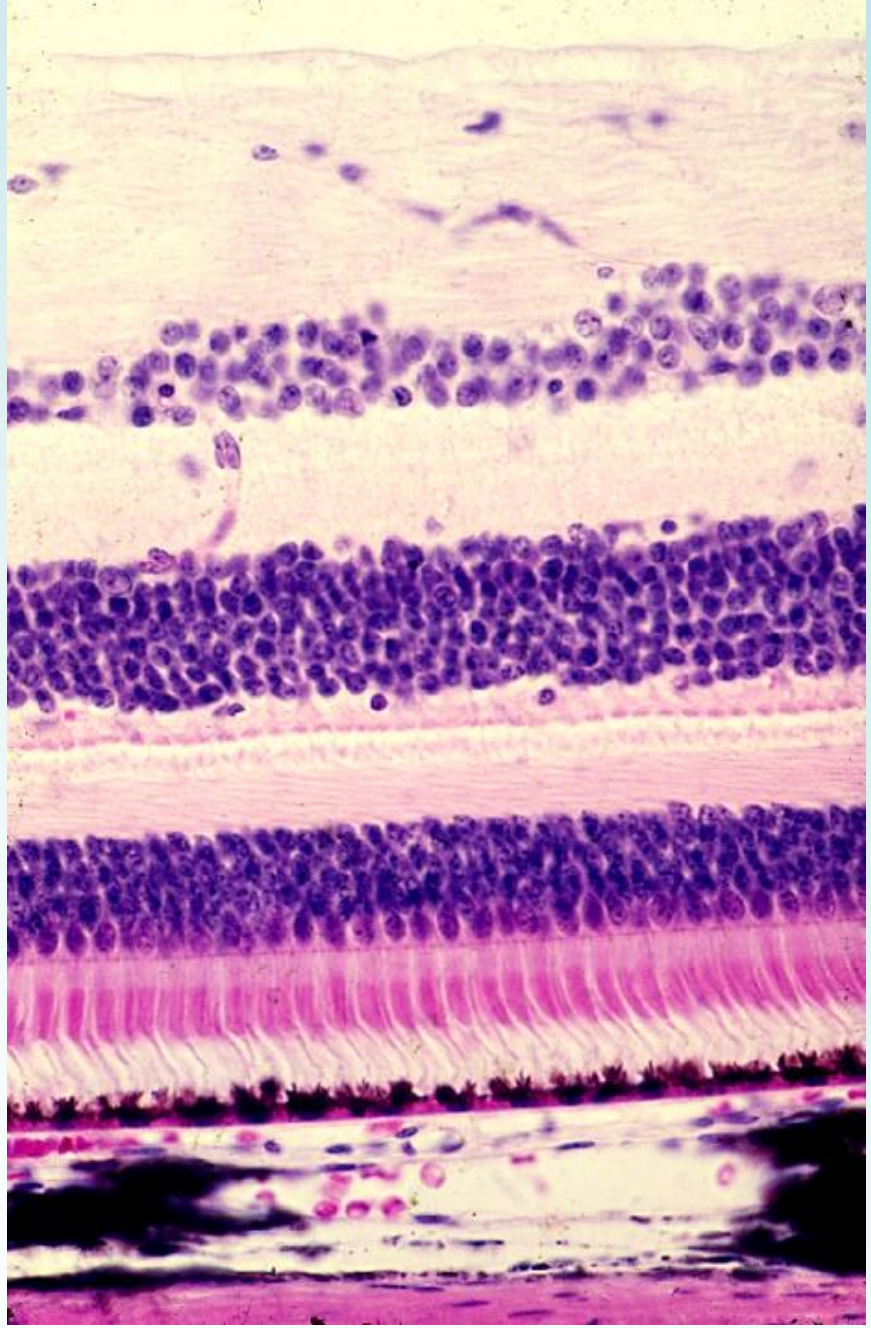

1 内境界膜

2 視神経繊維層

3 視神経細胞層

4 内網状層

5 内顆粒層

6 外網状層

7 外顆粒層

8 外境界膜

9 錐状体杆状体層

10 色素上皮層

11 脈絡毛細血管板

12 血管板

13 強膜

別図 6　網膜全層　サル H-E染色 x 100.

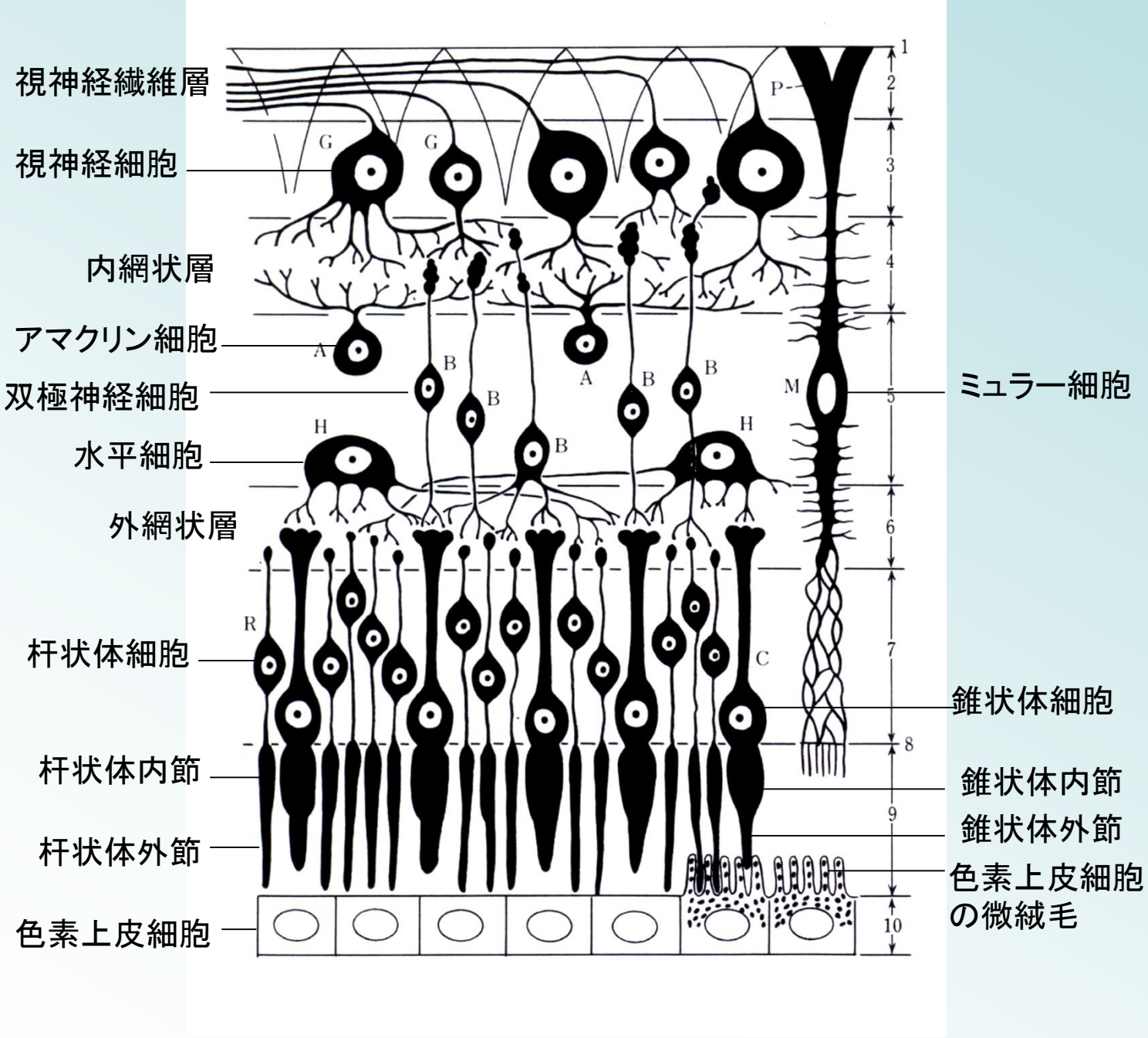

別図 7　網膜を構成する細胞群　ゴルジー鍍銀法（Polyak, 1941）

解説　戻る

解説 - 000 視覚器の発生・付図

- これは「視覚器の発生」の本文を補強する付図である。
- ヒトの眼球の発生の時期を追って、その時、その時の眼球原基の写真が配列してある。眼球の発生で特に理解し難い眼裂については、写真と模式図が示してある。
- （この本文の大綱は『眼科学体系 10A 眼の発生と遺伝』の中の『視覚器の発生』 中山書店 1995 において述べてあるが、付図の多くは今回新しくカラーで作ったものである。2011.11.19.）
-

解説 -　　図 01　眼球の構造を示す模式図 （右の眼球の水平断）

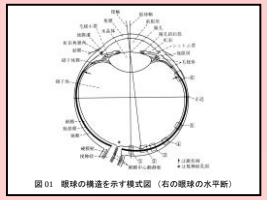

- 視覚器の中心をなすものは眼球である。眼球は顔面の上部に左右１対あり顔面の正面を向いている。この図は完成した右側の眼球の水平断面を上から見た模式図である。
- 眼球は前端に半球形の突出部を持った直径約 24mm の球状の構造物で、その前端（前極）と後端（後極）を連ねる直線を**眼球軸**という。眼球軸を含む平面が眼球の表面と交わる線を**経線**、眼球軸に直交する平面が眼球表面と交わる線を**緯線**といい、その最大のものを**赤道**という。眼球後極の約 3mm 内側（鼻側）で、約 1mm 下方から**視神経**が出る。眼球では内側を鼻側（nasal）、外側を耳側（temporal）という。左右の眼球の構造は、顔面の正中線を挟んで左右対称である。
- 眼球は眼球壁と、その中を満たす内容物からできている。眼球壁は外から内に向かって、眼球繊維膜、血管膜および内膜（網膜）の 3 層によって構築されているが、これらのうちで光を感知するのは網膜（の視部）のみである。角膜と眼球の内容物である眼房水、水晶体及び硝子体は光を屈折する媒質である
- 眼球の前極と後極を結ぶ線を眼球軸という。一方視覚の最も鋭敏な**網膜中心窩**は、眼球後極から約 1mm 外側（耳側）に位置しているから、中心窩と水晶体の中心を連ねる線（**視軸**）は眼球軸に対して若干鼻側に傾いている。
- 光が網膜視部に達するまでの途中に存在する角膜、前眼房を満たす眼胞水、水晶体、および広い硝子体腔を満たす硝子体は、全て無色透明である。

解説 - 図 02　眼球　サル. H-E染色. x 1.2.

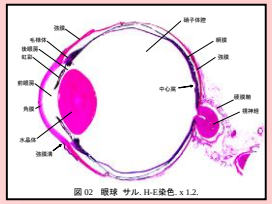

- これはサル（ジャワザル）の右の眼球の水平断の全景である。左方が前方、右方が後方である。
- 前端部の桃色の半球状の部分が**角膜**（cornea)で、その右側（後方）の腔所が眼房水を満たしている**前眼房**である。前眼房の後部に、濃い桃色に染まった両凸レンズ形の**水晶体**（lens cristalina) が位置し、その前面に接して入射光の量を調節する絞りである**虹彩**（iris）が存在する。虹彩の付け根に存在する細長い直角三角形状の濃染部は**毛様体**（corpus ciliare）である。水晶体の後方は**硝子体**（corpus vitreum）で満たされた広い腔所、**硝子体腔**（cavum vitreum）であり、硝子体腔の周囲を閉ざしているのが狭義の眼球壁である。
- 眼球の後端から後下方に伸びる太い神経が**視神経**（nervus opticus）である。視神経は、その本質が末梢神経ではなく、中枢神経系内の伝導路であるから、**視索**（tractus opticus）とも呼ばれる。視神経の出発部の上方に眼球壁の内層が外に向って凹んでいる場所がある。これが**中心窩**（fovea centralis）で、視力（２点を２点として識別する能力）が最も高い部位である。
- （セロイディン切片、H-E染色。この標本は昭和 63 年、1988年 に製作された。）

解説 - 図 03　眼球の構築を示す表

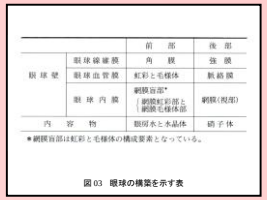

		前　部	後　部
眼球壁	眼球線維膜	角　膜	強　膜
	眼球血管膜	虹彩と毛様体	脈絡膜
	眼球内膜	網膜盲部* （網膜虹彩部と網膜毛様体部）	網膜（視部）
内　容　物		眼房水と水晶体	硝子体

*網膜盲部は虹彩と毛様体の構成要素となっている。

図 03　眼球の構築を示す表

- 眼球は、眼球壁とその中を満たしている内容物とでできている。
- 眼球壁は外側から、1）眼球繊維膜、2）眼球血管膜、3）眼球内膜の 3 層からなる。眼球壁も内容物も、眼球の前方部と後方部で異なっている。これらを表に纏めたのがこれである。
- 眼球内膜は、発生の早期に、将来間脳になるべき間脳胞の腹外側壁から膨れ出した**眼胞**に由来するもので、脳の一部である。この眼胞は遠位側が近位側に陥没して、内外二重壁の眼杯となり、内側の壁が網膜に、外側の壁が網膜色素上皮層となる。眼杯と間脳胞とを繋ぐ眼杯茎は、発生が進むと網膜の神経細胞から出て間脳に達する視神経繊維によって満たされて視神経となる。網膜の主体をなす光を感じる部分は、**網膜視部**と呼ばれる。
- **水晶体**は、眼胞が膨れ出して表皮の外胚葉と接した後、眼杯となって眼胞の遠位側が陥没するときに、これに引かれるようにして表皮の外胚葉がふくろ状に陥没し、最終的に表皮との繋がり切れて、完全閉鎖性の球状の袋となって表皮下に埋没した、水晶体胞から形成される。
- 眼球を構築する諸構造のうちで外胚葉性のものは、角膜の表面の上皮、水晶体、網膜視部、および虹彩と毛様体の上皮性部（網膜盲部）のみであって、角膜の本体（角膜固有質）、眼球の強膜、脈絡膜、および虹彩と毛様体の実質ならびに硝子体は、全て、眼杯と水晶体の周囲を包む間葉組織から形成される。

解説 - 図 04　15対の体節を持つヒトの胎児　左側面

- これは 15 対の体節を持つヒトの胎児で、受精後 24 日または 25 日と推定される。
- 胎児の体はほぼ水平に頭尾方向に伸び、その頭側端である前脳の頭側端部と背側壁は、この時期においては未だ閉ざされていない。前脳の左右両側壁のほぼ中央部に頭尾方向に走る溝が生じる。これを視溝という。視溝を囲む神経板は肥厚して、多列円柱上皮となり、左右方向に張り出して、体表の外胚葉の直下に達する。これが網膜原基（Optic evagination、OE）で、視覚器の発生の始まりである。OE を通る横断面を次の図 05 に示す。

解説 - 図 05　視溝と網膜原基

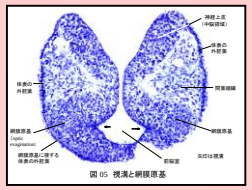

- これは前図（04）において赤線で示した横断面である。エポン切片、トルイディンブルー染色。
- 図の上部中央の V 字形の構造物は中脳胞の左右の神経板で、厚い多列円柱上皮で構築されている。左右の神経板の間の空間は中脳胞の内腔である。中脳胞の背側壁は未だ閉ざされていない。この中脳胞の下方に続く狭い隙間を経て、その下方は再び左右に開いた空間になっている。この部分が前脳室で、その中央部が左右に張り出している。これが**視溝**（矢印）である。視溝の周囲を取り巻く厚い上皮層が網膜原基で、Optic evagination と呼ばれる。この図では、網膜原基は体表の外胚葉の内面に密着しているが、この部の外胚葉には未だ特殊化の兆候は見られない。
- エポン切片、トルイディンブルー染色。

解説 - 図 06　推定28日の胎児

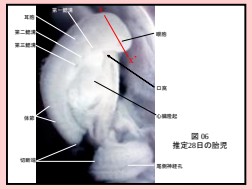

・　これは推定 28 日のヒトの胎児である。胎児の頭側端では頭側神経孔は閉鎖されている。頭部の頭側端部に円形の眼胞が認められる。この横断面（X---X’）を次の図 07 に示す。この胎児の頭部の側面には、耳胞、第一、第二、第三鰓溝が認められる。頭部の腹側面には深い口窩が認められ、その尾側に大きな心臓隆起が続く。胎児の尾側端部の尾側神経孔は未だ閉鎖されていない。

解説 - 図 07　眼胞を通る横断面

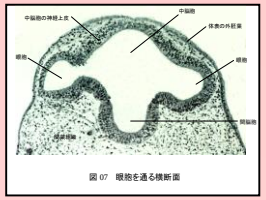

- これは推定 28 日のヒトの胎児の頭部の横断面（前図の赤線 X --- X’ の断面）である。左右の眼胞は正中線に直角に真横に向かって膨出している。この時点では、中脳胞の神経上皮および間脳胞の神経上皮と眼胞の神経上皮の間には、形態上の区別は認められない。
- エポン切片、トルイディンブルー染色。

解説 - 図 08　推定31日 の原胚子 左側面

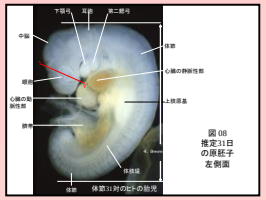

- これは推定 31 日の胎児で、その体長（C-R 長）は 4.9mm であった。既に頭側神経孔は閉鎖し、体の表面は尾側端部以外は、完全に外胚葉によって被われていた。外胚葉は胎児の腹側面の尾側半から臍帯となって反転している。胎児の背外側部には整然と並んだ 31 対の体節が識別できる。
- 胎児の頭側端部には眼胞が際立った構造物として認められる。この眼胞の出発部を通る頭部の横断面（Y---Y’ の断面）を次の図 09 で示す。
- 眼胞の右側の深い切れ込みは口窩で、その右側に連なる 2 個の膨らみは第一鰓弓の下顎突起と第二鰓弓である。これらの右腹側に接している大きな心臓原基は、橙色に見える心房部とその下方に続く白色の心室部が区別される。心臓原基の右側の、上下に長い白色の濃縮部は上肢の原基である。この時期には外胚葉の下の結合組織が少ないから、新鮮な状態では胎児の体は半透明で、内部の構造の一部は透けて見える。

解説 - 図 09　イヌの胎仔の眼胞　1

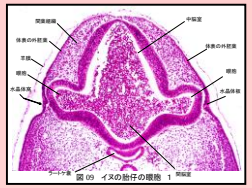

- これは推定 31 日のヒトの胎児に相当するイヌの胎仔の、眼胞を通る頭部の横断面である。この胎仔でも、左右の眼胞は正中線に対して直角に、左右に向かって真横に膨出している。28 日の胎児と異なるところは、眼胞の遠位端と接触した体表の外胚葉上皮が、眼胞に触れることによって反応し、増殖して細胞の丈が高くなり、しかもその中央部が陥没し始めたことである。この細胞の丈が高くなった円形の領域を水晶体板（lens placode）といい、その中央部の凹みを水晶体窩という。神経上皮に縁取られた脳胞と、体表の外胚葉の間は間葉組織で埋められている。この図の下辺の中央部には脳下垂体前葉の原基であるラートケ嚢が見られる。この図の左側の眼胞の拡大像を次の図 10 に示す。パラフィン切片、H-E染色。

解説 -　　図 10　イヌの胎仔の眼胞　２

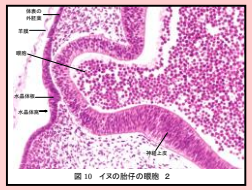

- これは前図の左側の眼胞の拡大である。
- この眼胞では、その遠位端部がやや扁平になっている。これに内面から接触された、体表の外胚葉上皮が反応して増殖を始め、細胞の丈が高くなり、周囲の外胚葉から区別されるようになる。この円形の領域を**水晶体板**（lens placode）という。水晶体板は、眼胞の遠位端の近位への陥凹に引かれるようにして陥没を始める。この凹みを水晶体窩という。この胎仔では、脳室の内部に赤血球ではない小円形細胞が多量に認められた。パラフィン切片、H-E染色。

解説 - 図 11　受精後12日のラットの胎仔の眼原基

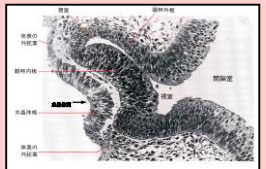

図 11 受精後12日のラットの胎仔の眼原基

- これは受精後 12 日のラットの胎仔の眼原基である。
- 眼杯内板が陥凹を始め、これに引かれて水晶体板も陥没を始め、ここに水晶体窩ができた（矢印）。水晶体板は、体表の外胚葉上皮からは歴然と区別されるほど、細胞の丈が高くなっている。水晶体板と眼杯内板の間には少量の間葉細胞が介在している。眼杯内板の陥凹が軽度であるので、眼杯が二重壁の杯状の構造であることが、この標本からは分かり難い。エポン切片、トルイディンブルー染色。

解説 - 図 12　受精後 13 日のラットの胎仔の眼原基

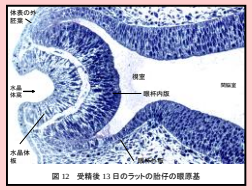

- これは受精後13日のラットの胎仔の眼原基である。眼杯内板の陥没が深くなり、それにつれて水晶体板の陥没も深まり、水晶体窩が著明になった（矢印）。眼杯内板の陥凹が進んだので、眼杯が二重壁の杯状であることがよく分かる。エポン切片、トルイディンブルー染色。

解説 -　　図 13　受精後13日の終り頃のラットの胎仔の眼原基

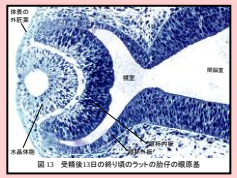

・　水晶体窩が深まり、水晶体板は球形の袋となった。しかし、なお体表の外胚葉と繋がっている。眼杯は文字どおり二重壁の杯状となった。眼杯内板が多列円柱上皮であるのに対して、眼杯外板は単層円柱上皮である。エポン切片、トルイディンブルー染色。

解説 - 図 14　眼杯と水晶体胞の成立、眼杯裂 （Mann による）

図 14　眼杯と水晶体胞の成立、眼杯裂 （Mann による）

- これは眼杯裂の成立を示す図である。
- 眼杯内板の近位への陥凹が、同心円状でなくて、眼杯の腹側に偏して起こるために、眼杯の腹側縁の中央部に切れ目が生じる。この切れ目は眼杯の腹側縁の中央部から、近位に向って進み、眼杯茎の遠位部にまで達する。
- 眼杯内板が近位にむかって陥凹すると、体表の外胚葉がこれに引かれて、球形の袋となって陥凹し、眼杯内板のつくる凹みの中に位置するようになる。これが水晶体胞である。水晶体胞は、このように体表の外胚葉上皮だけで構成されている。

解説 - 図 15　受精後15日の ラットの胎仔　頭部の横断面

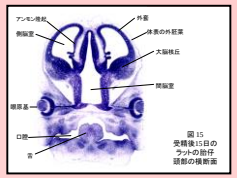

- これは受精後 15 日のラットの胎仔の頭部の横断面である。
- たびたび述べたように、左右の眼原基が体の正中線に対して直角に、左右、真横に向かって発生することが一目瞭然である。この図では眼杯茎は間脳室の底から左右に向かって伸びている。左の眼原基の拡大を次の図 16 に示す。エポン切片、トルイディンブルー染色。

解説 - 図 16　受精後15日のラットの眼原基

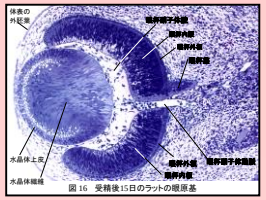

- これは受精後 15 日のラットの胎仔の、眼裂を通る断面である。
- この眼杯では内板が深く陥凹して、外板に密着しており、視室は認められない。眼杯の後極から眼杯茎が出ているが、その腹側に接して眼杯裂と、その中を通る硝子体動脈が縦断されている。硝子体動脈の上に接して、眼杯内板から出る神経線維がここに集まってきて、ここから眼杯茎内板に進入する像が認められる。
- 水晶体は前面の水晶体上皮と後面の水晶体繊維によって構成され、両者の間の水晶体腔は、僅かの空間を残すのみで、ほぼ完全に閉鎖されている。水晶体繊維の高度の発育によって、水晶体はほぼ完全な球形をしている。水晶体と眼杯内板の間は、眼杯硝子体腔であり、ここには少数の間葉細胞が散在している。水晶体の前面は、単層扁平上皮様の体表の外胚葉によって被われており、角膜形成の兆候は未だ認められない。（エポン切片、トルイディンブルー染色）

解説 -　　図 17　第六週前半の胎児の頭部　眼裂

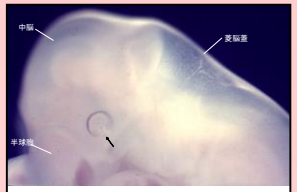

図 17　第6週前半の胎児の頭部　眼裂

- これは胎生第六週の初めごろのヒトの胎児の頭部である。
- 眼の原基では、色素上皮層の細胞がメラニン顆粒を含むようになったので、このように殆んど無色の胎児において目立つ存在となる。この眼原基の下方に、メラニン顆粒による黒化の途切れが見られ、さらに、そこには上下方向を向いた細長い溝が認められる。これが眼裂（矢印）である。色素上皮層に囲まれた眼杯内板の中には、水晶体の原基が微かに認められる。眼原基の背尾側は薄い菱脳蓋で、向うが透けてみえる。

解説 -　　図 18　第六週後半の胎児の頭部　眼裂

図 18　第6週後半の胎児の頭部　眼裂

- これは胎生第六週の終りごろのヒトの胎児の頭部である。
- 眼の原基では、色素上皮層が発育して著明な構造となった。この眼の原基の下縁に色素上皮層の切れ目が認められる（矢印）。これが眼裂である。色素上皮層に囲まれて、水晶体が明らかに認められる。

解説 - 図 19　第六週の終り頃のヒトの胎児頭部の横断面

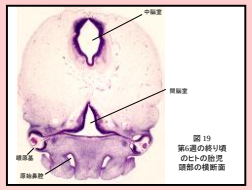

- これは胎生第 6六週の終りごろのヒトの胎児の頭部の横断面である。
- 左右の眼原基が、正中線に対して直角をなして、真横に向って出発していることが、これほど良く分かる切片はない。左右の眼原基ともに、眼杯茎裂を通って切断されている。左側の眼原基について、その詳細を示す。パラフィン切片、H-E染色。

解説 - 図 20　第六週の終り頃のヒトの胎児　眼原基

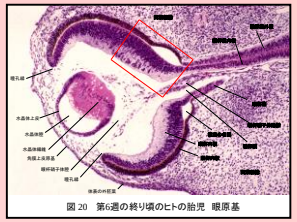

図 20　第6週の終り頃のヒトの胎児　眼原基

- これは胎生第六週の終り頃のヒトの胎児の眼球原基である。眼球原基の全ての要素が観察できる。
- 画面の右上部から左に向って伸びてきた眼杯茎の内板と外板は、眼球の後極で眼杯内板と眼杯外板に分かれ、前方に進んで、前端部で反転して連続する。この反転部が瞳孔縁である。眼杯外板の上皮細胞は、すでにメラニン顆粒に満たされていて、黒褐色を呈し、核を明瞭に見ることができない。眼杯内板は厚い多列円柱上皮層の内側に無細胞性の厚い縁帯が形成されている。眼杯裂より左上の領域では、縁帯の内部に小数の核が内面に平行に並んでいる。これが内神経芽細胞層で、ここでは既に網膜への組織分化が始まっている。この部分を囲む赤線の範囲が、網膜の組織発生のところで論じられる（図 36）。
- 眼杯後極はちょうど眼杯裂に当たっており、眼杯裂を通る眼杯硝子体動脈が長く縦断されている。この眼杯硝子体動脈は硝子体腔の中を前進し、細枝に分かれて水晶体原基の後面に達している。この動脈に付随する間葉細胞を除くと、硝子体腔の内部は空白である。
- 水晶体は瞳孔縁に挟まれる位置にあり、水晶体上皮と水晶体繊維および水晶体腔が明らかに識別される。水晶体の前方を被う角膜の上皮は、なお単層扁平上皮であり、角膜固有質になるべき間葉組織は未だ濃縮していない。パラフィン切片、H-E 染色。

解説 -　　図 21　第六週の終り頃のヒトの胎児　硝子体動脈 1

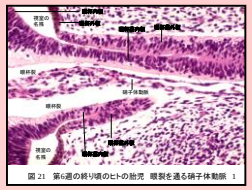

・　これは眼杯裂の縦断像である。眼杯裂を通る硝子体動脈が、長く縦断されている。画面の左上部では眼杯茎外板が眼杯外板に移行すると直ちにメラニン顆粒を持つことが明らかに観察される。パラフィン切片、H-E染色。

解説 -　　図 22　第六週の終り頃のヒトの胎児　硝子体動脈 2

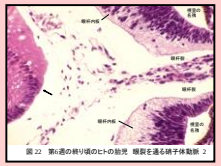

- これは眼杯裂を通って眼杯硝子体腔に進入した硝子体動脈が、小枝に分かれて水晶体の後面に達する像である。この動脈に付随する間葉細胞以外は、硝子体腔は殆ど空白である。矢印は水晶体上皮が水晶体繊維に移行する部位である。パラフィン切片、H–E染色。

解説 - 図 23　第七週の前半のヒトの胎児　瞳孔縁 1

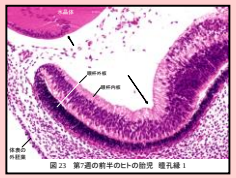

- これは胎生第七週の前半のヒトの胎児の、眼杯内板と眼杯外板および外板に密接して形成された毛細血管の網工である。
- 眼杯外板は単層円柱上皮で構築されているのであるが、細胞体の核上部がメラニン顆粒で密に埋められているので、核の配列さえも明らかには認められない。眼杯外板は瞳孔縁で眼杯内板に移行する。移行するや否や、細胞体内にはメラニン顆粒が認められなくなる。眼杯内板は多列円柱上皮で構築されている。画面の中央やや右よりのところで、多列円柱上皮の核の配列が変わり（長い矢印）、それより右側では核の密集した基底側半分の上に、無核性の縁帯があり、その内部に核が疎に並んだ層が見られる。この層は内神経芽細胞層であり、この部分では網膜への組織分化が始まっている。長い矢印の左側では、このような変化は見られない。この部分は将来網膜盲部となる。
- 眼杯外板の「そとがわ」に接して、赤く染まった赤血球が並んでいる。これは網膜血管膜の始まりで、将来脈絡毛細血管板となる。この毛細血管の層の外側には間葉組織が不規則に存在しており、脈絡血管板や強膜の形成を暗示するものは未だ存在しない。
- 眼杯内板に囲まれた腔が眼杯硝子体腔である。この腔の中軸部を硝子体動脈が後ろから前に向かって貫き、水晶体の後部に達して細枝に分かれ、水晶体の後面を包む毛細血管網を作って水晶体を養う。この動脈に付随する少数の間葉細胞が硝子体腔の中に散在する。
- 短い矢印は、水晶体前面の水晶体上皮が後面の水晶体繊維に移行する部位である。
- パラフィン切片、H-E染色。

解説 -　　図 24　第七週の前半のヒトの胎児　瞳孔縁 2

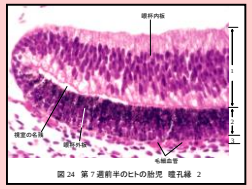

図 24　第 7 週前半のヒトの胎児　瞳孔縁　2

- これは、核上部がメラニン顆粒によって充満されている眼杯外板の上皮細胞が、メラニン顆粒を全く含まない眼杯内板の上皮細胞に移行する、瞳孔縁（図の左端部）を示す写真である。
- 眼杯外板の「そとがわ」に密着して毛細血管の密な網工が認められる。これは脈絡膜の原基である。眼杯内板と眼杯外板の間には視室の名残の隙間が認められる。
- １ は眼杯内板、２ は眼杯外板、３ は毛細血管の網工である。パラフィン切片、H-E染色。

解説 - 図 25　第七週の前半の水晶体原基

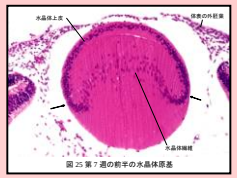

- これは胎生第 七週の前半のヒトの胎児の水晶体である。この時期の水晶体は、この図のように球形をしていて、両凸レンズ形をしていない。水晶体の前面は、単層立方上皮である水晶体上皮で構成されている。これに対して水晶体の後面を構成しているのは、前後方向に細長い水晶体繊維である。このことは図 20 を参照すると、よく理解できる。この水晶体では、水晶体繊維の増殖によって水晶体腔は完全に閉ざされている。水晶体上皮と水晶体繊維の移行部が矢印で示されている。水晶体の前方を被う体表の外胚葉は極めて薄い単層扁平上皮であり、角膜の形成は未だ始まっていない。 パラフィン切片、H-E染色。

解説 - 図 26　第八週の終り頃のヒトの胎児の眼球 全景

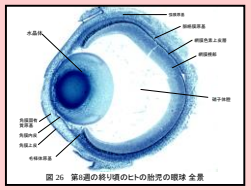

図 26　第8週の終り頃のヒトの胎児の眼球 全景

- これは胎生第八週の終りごろのヒトの胎児の眼球の全景である。
- 眼球の基本構造が、あらかたできている。眼杯全体が拡大したために、水晶体の後方の硝子体腔が著明に拡大した。その中には少数の血管や間葉細胞が散在するのみで、有形の構造物は殆ど全く存在していない。この硝子体腔を囲む眼杯内板では、網膜の組織発生が始まっており、核が密に並んだ外神経芽細胞層と、その「うちがわ」の内神経芽細胞層とが明らかに識別される。眼杯外板はメラニン顆粒で満たされた単層円柱上皮で構成された薄い層であるが、眼杯の前方では細胞の丈がやや高くなるために、やや厚く見える。水晶体は赤道部の直径に対して前後径がやや小さくなり、全体として両凸レンズ形に近づいた。水晶体の前面の角膜原基は厚くなり、角膜内皮、角膜固有質、角膜上皮が区別されるようになった。
- エポン切片、トルイディンブルー染色。

解説 -　　図 27　第八週の終りごろのヒトの胎児の水晶体

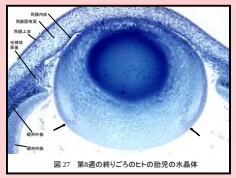

- これは前の図 26 の水晶体を中心にして撮影した写真である。水晶体上皮から、水晶体繊維への移行は、水晶体の赤道部よりもかなり後方である（矢印）。この切片では、水晶体繊維の走行は明瞭には観察できなかった。エポン切片、トルイディンブルー染色。

解説 -

図 28　第八週の終りごろのヒトの胎児　水晶体の赤道部

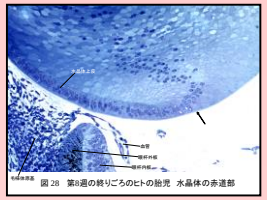

・　これは水晶体の赤道部で、水晶体上皮から水晶体繊維に移行する部位である（矢印）。エポン切片、トルイディンブルー染色。

解説 - 図 29　第六月のヒトの胎児の水晶体

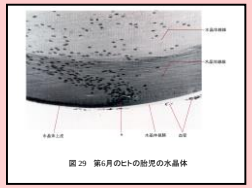

- これは胎生第六月のヒトの胎児の水晶体の赤道部である。
- この標本はセロイディン切片のH-E染色であるので、標本がやや厚くて、水晶体上皮の詳細は観察できない。＊で示した部位で水晶体上皮が水晶体繊維に移行している。水晶体の表面を均質無構造の水晶体被膜が被う。これは水晶体の後面で特に著明である。

解説 - 図 30　第八週の終りごろのヒトの胎児の毛様体原基

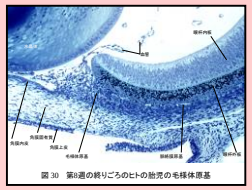

図 30　第8週の終りごろのヒトの胎児の毛様体原基

- これは図 26 の、瞳孔縁の部分の拡大である。
- 眼杯外板の「そとがわ」に毛細血管の網工が見られる。これが脈絡膜の原基である。さらにその「そとがわ」に間葉細胞が集積し始めている。これは強膜の形成を暗示する。眼杯の瞳孔縁の近くでは、この間葉細胞の集積が特に目立つ。これは毛様体および虹彩支質を形成するものであるが、毛様体と虹彩支質の形成は、眼球の諸構造のうちで最も遅い。この図の毛様体原基として示した部位から、虹彩支質、毛様体筋、虹彩角膜角の櫛状靭帯などが分化する。エポン切片、トルイディンブルー染色。

解説 - 図 31　第八週の終りごろのヒトの胎児の毛様体原基

図 31　第8週の終りごろのヒトの胎児の毛様体原基

・　これは図 30 の中央部の拡大で、各部の構造が明瞭に識別される。 エポン切片、トルイディンブルー染色。

解説 - 図 32　第八週の終りごろのヒトの胎児の角膜

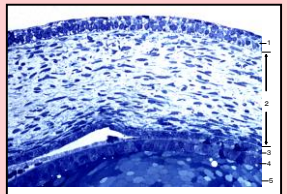

図 32　第8週の終りごろのヒトの胎児の角膜

- これは胎生第八週の終りごろのヒトの胎児の角膜である。
- 表面の外胚葉上皮は重層扁平上皮化を始めている。また角膜内皮は間葉細胞が単層立方上皮様となって、前眼房に向っている。角膜固有質は厚くなり、繊維芽細胞が表面に平行に整然と並び始めているが、上皮下のボウマン膜も内皮下のデスメ膜も、未だ認められない。
- 1 角膜上皮、2　角膜固有質、3　角膜内皮、4　水晶体上皮、5　水晶体繊維。エポン切片、トルイディンブルー染色。

解説 - 図 33　第六月のヒトの胎児の眼球全景

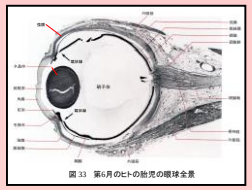

- これは胎生第六月のヒトの胎児の眼球の全景である。セロイディン切片、H-E染色標本。
- 眼球の発生は大いに進み、硝子体腔の著しい拡大によって、眼球は全体として大きくなった。水晶体と角膜の間に前眼房が開いた。しかし、虹彩と毛様体の発育はなお微弱である。視神経および外眼筋も形成されている。強膜は厚くなり、これに続く視神経の硬膜鞘も明瞭である。セロイディン切片、H-E染色標本。

解説 - 図 34　第六月のヒトの胎児の角膜



- これは胎生第六月のヒトの胎児の角膜である。
- 角膜固有質は既に厚く形成されているが、なお相対的に細胞成分が多い。角膜上皮の下にボウマン膜は認められるが、角膜内皮の下のデスメ膜はなお認められない。この標本はセロイディン切片で、約 25 μm の厚みがあり、組織の詳細が分かり難い。

解説 - 図 35-1　第六月のヒトの胎児の毛様体と虹彩

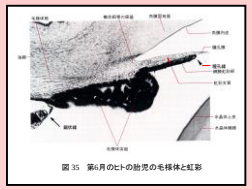

- これは図 33 の虹彩と毛様体の拡大である。
- 図 30 においても述べたように、虹彩と毛様体の発育は非常に遅く、この図に見るように、なお形成の途上にある。
- 眼杯内板から眼杯外板に反転する瞳孔縁から一定の範囲においては、眼杯内板に光を感知する細胞が生じない。この範囲が網膜盲部であるが、この範囲では網膜外板はもとより、網膜内板も単層立方上皮の状態を維持する。この網膜盲部のうちで、水晶体の前面を被うように進んで瞳孔を狭くしていく部分を網膜虹彩部といい、残りの、水晶体の赤道部を取り囲んでいる部分を網膜毛様体部という。
- 胎生第八週を過ぎると、眼杯の拡大は著しく加速される。これに対して水晶体の増大は比較的緩やかであるので、水晶体は形成されたばかりの角膜から離れて、次第に後退して、再び眼杯の中に位置するようになる。この際、角膜と水晶体の間に散在していた間葉細胞は大部分消失して、ここに細胞が存在しない空間ができる。これが前眼房である。ただし、水晶体の前面に密着していた間葉細胞は消失せず、眼杯の前縁の前面をつつむ間葉組織の濃縮部に連なって、水晶体の前面を被う薄い膜を形成する。これが瞳孔膜である。瞳孔膜にはやがて血管が発生して、水晶体を前面から養う装置となる。
- 胎生第九週の終りごろから、眼杯外板が眼杯内板に反転する眼杯の前端の部分が、水晶体の赤道部を越えて、瞳孔膜を狭くしながら、水晶体を前面から被うように発育していく。この新たに発育を始めた部分では、眼杯内板に多層化が起こらず、単層立方上皮となり、その「そとがわ」に接する眼杯外板とともに、虹彩および毛様体の上皮性部を形成する。これが網膜盲部である。（続く）

次へ

解説 -　　図 35-2　第六月のヒトの胎児の毛様体と虹彩

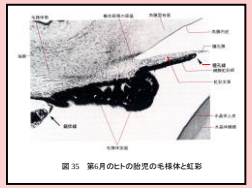

- 眼杯の前縁の「そとがわ」（前面）を囲んで濃縮していた間葉組織は、この網膜盲部の「そとがわ」に付随して伸びていき、虹彩支質および毛様体の実質の原基となる。
- この図では、いまだ発育微弱な虹彩の前面に僅かの虹彩支質が付随しており、その一部は瞳孔縁を越えて、瞳孔膜となって水晶体の前面を被う。
- 画面の中央部、虹彩の左に続く部分は、毛様体突起として眼杯の内腔に大きく突出している。その「そとがわ」を包む間葉組織が毛様体の実質であるが、ここには未だ櫛状靭帯はできていない。しかし、毛様体突起の左半分の「そとがわ」には毛様体筋が形成され始めている。毛様体突起の左端では、眼杯内板の単層立方上皮が、多層化した網膜視部に続いている。ここが鋸状縁である。毛様体の扁平部はいまだ形成されていない。（終）

解説 -　　別図 1　虹彩瞳孔縁. サル. H-E染色. x 30.

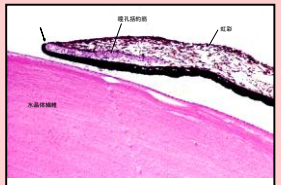

別図 1　虹彩瞳孔縁. サル. H-E染色. x 30.

- これは完成した眼球における、水晶体の前面に接触している虹彩の瞳孔縁部である。
- 水晶体の前面には整然と水晶体上皮細胞が並び、さらにその表面を無色透明な水晶体包が被っている。
- 虹彩の本体（虹彩支質）は大量の色素細胞で疎に構築された円盤で、その後面は前後 2 層の上皮細胞層によって限界されている。前面の上皮層は眼杯外板に由来する色素上皮層の延長部であり、後面の上皮は眼杯内板に由来する網膜の延長部で、狭義の網膜虹彩部である。両者は瞳孔縁のところで反転する（矢印）。この反転縁の右側に接して横断された平滑筋の薄い層が色素上皮層の前面に存在する。これが瞳孔括約筋である。この平滑筋は虹彩色素上皮層の細胞から発生したものである。

解説 - 別図 2 虹彩の全層. サル. H-E染色. x 50.

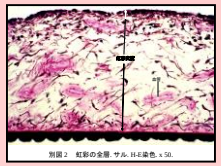

- これは完成した眼球における虹彩の全層で、上が前面、下が後面である。
- 虹彩の本体は間葉細胞である色素細胞が疎にまとまった円盤であるが、虹彩の前面では特に色素細胞が密で、虹彩の前面を限界している。虹彩の内部は図のように多数の血管と色素細胞とが疎に入り混じった状態である。この部分を虹彩支質という。
- 虹彩の後面を限界するのは、眼杯内板と眼杯外板に由来する、2 層の上皮層である。前面の細胞は眼杯外板である色素上皮層の延長部で、虹彩色素上皮層と呼ばれる。後面の細胞は眼杯内板に由来する網膜そのもの延長で、狭義の網膜虹彩部と呼ばれる。

解説 - 別図 3　虹彩後部. サル. H-E染色. x 160.

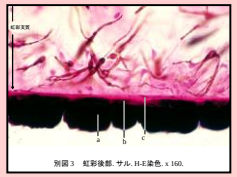

- これは完成した眼球における虹彩の後部の断面である。
- この図の上部約 2/3 は虹彩支質で、多数の色素細胞と色素を含まない繊維芽細胞によって疎に構築されている。図の下部約 1/3 が広義の網膜虹彩部で、その上半分が色素上皮層、下半分が狭義の網膜虹彩部（a）である。狭義の網膜虹彩部は網膜視部の延長で、単層の円柱ないし立方状の細胞からできているのであるが、その胞体はメラニン顆粒で密に充満されており、核の存在すら確認できない。
- 色素上皮層の細胞は、狭義の網膜虹彩部に向かい合う後面側の半分はメラニン顆粒に満たされているが（b）、虹彩支質に向かう前面側の半分は細胞質が細長い繊維状となって、瞳孔縁から虹彩の辺縁部に向かって放射状に配列する（c）。これが瞳孔散大筋である。この図で虹彩支質の後縁を限界している厚さ約 4μm の濃赤色の層がそれである。この線は昔は虹彩の後境界膜と呼ばれていた。a は網膜虹彩部、b は色素上皮層の細胞の後側半でメラニン顆粒に満たされている。c は色素上皮層の細胞の前側半で瞳孔散大筋となっている部分である。

解説 - 別図 4 シュレム管. サル. H-E染色. x 40.

- これは完成した眼球の虹彩角膜角である。
- 画面の下縁は虹彩で、その右端の上部が虹彩角膜角の櫛状靭帯の脈絡膜部（二重矢印 a ）である。これを左上方にたどると、櫛状靭帯の強膜部（1 本の矢印 b ）に続き、その右上部にシュレム管が開いている。シュレム管の右下方に強膜の一部が突出している（ ※ ）。これを強膜痕と呼ぶ。

解説 - 別図 5 網膜毛様体部. サル. H-E染色. x 64.

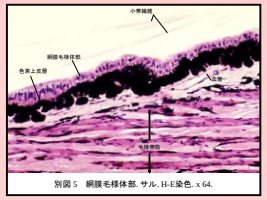

別図 5 網膜毛様体部. サル. H-E染色. x 64.

- これは完成した眼球における毛様体の表層部を示す写真である。
- 画面の下部は毛様体筋層で、その上の空白部が血管層である。血管層の右上部には比較的大きな静脈の縦断面が見られる。最上部の真っ黒い細胞層と桃色に染まった胞体を持つ細胞の層が網膜毛様体部で、メラニン顆粒が充満した真っ黒い細胞の層が毛様体色素上皮層であり、表面の明るい桃色に染まった胞体を持つ単層の円柱ないし立方状の細胞が眼杯内板に由来する網膜毛様体部である。
- 画面上部の空白部は後眼房でその中を左下から右上方に走る繊維状のものは小帯繊維である。

解説 -　　図 36　第六週の終りごろのヒトの胎児の眼杯内板と外板

- これは図 20 において赤線の四角で囲った領域の拡大であり、眼杯外板（1）と眼杯内板（2+3）が示されている。
- 眼杯内板と眼杯外板とは、間脳胞から膨れ出した眼杯内板が近位に向って陥没してきて、眼杯外板と向かい合ったのであるから、お互いに、かって脳室に向っていた内面を向かい合わせているのであり、両者の間の空間（視室）の名残は脳室の一部に他ならない。中枢神経系の組織発生は、脳室に面する「うちがわ」から外表面に向かう方向で、組織発生が進む。網膜では上に述べた事情から、組織発生は、網膜の「そとがわ」から「うちがわ」に向って進む。
- この図においては眼杯外板は単層円柱上皮で構成されており、その胞体は黒褐色のメラニン顆粒で満たされている。眼杯内板は非常に核の配列が厚い多列円柱上皮（2）で構成されており、その上部には核を含まない網状の層（3）が存在する。この構成は中枢神経系の発生における胚芽層と縁帯の関係そのものである。網膜ではこの胚芽層を外神経芽細胞層という。画面の中央部では、この網状の縁帯の内部に少数の核が、不明瞭ながら中間層をなして存在している。これは神経系の発生では外套層といわれる幼若神経細胞の層であり、網膜では内神経芽細胞層と呼ばれる。これが網膜の組織発生の始まりである。

解説 - 図 37　第七週のヒトの胎児の網膜

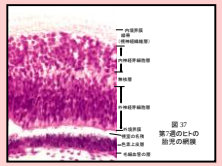

- これは第七週のヒトの胎児の網膜原基である。
- これでは前の図 36 に比べると網膜の組織発生が大いに進んでおり、内神経芽細胞層は細胞の増加によって厚くなっている。画面の左上部には大きな円形の核を持った視神経細胞が出現している。縁帯も視神経繊維の増加によって、厚くなっている。外神経芽細胞層は依然として核が密集した厚い層をなし、盛んに細胞分裂を行って細胞を内方に送り出している。
- 色素上皮層の細胞のメラニン顆粒は、特に細胞の表層部に密である。色素上皮層の「そとがわ」には毛細血管の網工が密接している。これが脈絡毛細血管板の原基である。色素上皮層と眼杯内版の外境界膜の間には間脳室の延長である視室が、狭い隙間として残存している。外境界膜から視室の中に伸びる繊毛はみとめられない。

解説 - 図 38　第八週のヒトの　胎児の網膜

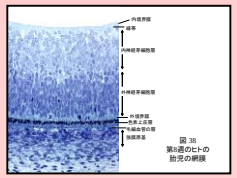

- これは胎生第八週のヒトの胎児の網膜である。
- 網膜原基では外神経芽細胞層も内神経芽細胞層も、非常に厚い。外神経芽細胞層では核は細長い楕円形ないし紡錘形で、核の周囲に細胞質は殆んど認められない。外境界膜に接する位置に分裂中の核が 3 個認められる。これに対して、内神経芽細胞層では核はやや大きくなって淡染し、核の周囲には淡染した細胞質が認められる。このことは、これらの細胞が幼弱な神経細胞であることを示している。
- 色素上皮層の細胞ではメラニン顆粒は殆んど核上部に限局して密集している。色素上皮層の「そとがわ」には毛細血管の網工が密着している。毛細血管の層の「そとがわ」には間葉細胞が密集してきており、強膜の形成が始まったことを示している。エポン切片、トルイディンブルー染色。

解説 - 図 39　第六月のヒトの胎児の網膜

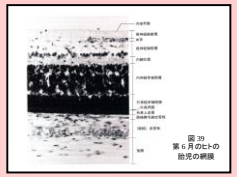

- これは胎生第六月のヒトの胎児の網膜である。視神経細胞層が始めて明瞭に認められるようになった。しかし、その発育はなお微弱である。内神経芽細胞層は厚く、細胞密度も大である。網膜全体の肥厚により、外神経芽細胞層が相対的に薄くなっているが、その細胞密度は非常に大である。
- この標本は厚さが約 25 μm と厚いので、個々の核を識別することは不可能である。前の図 38 の切片の厚さが約 1 μm であるのと比較すると、組織の微細構造を検索するためには、切片が薄くなければならないことが理解されるであろう。
- 外神経芽細胞層と色素上皮層とは密着しており、未だ外神経芽細胞層の細胞から錐状体および杆状体は出発していない。色素上皮層の「そとがわ」には、脈絡毛細血管板および脈絡血管板、さらにその「そとがわ」には強膜が識別される。

解説 - 別図 6 網膜全層 サル H-E染色 x 100.

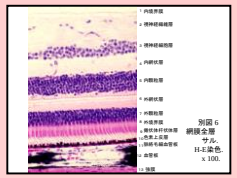

- これは完成した眼球の網膜で、中心窩と視神経乳頭の中間の位置である。
- 中心窩と視神経乳頭の間の部分であるから、当然視神経線維層 2 が厚い。また 6 における錐状体細胞の小足が一列に点々と並んでいる状態がよく観察される。9 においては錐状体の内節と外節の区別が明瞭である。10 の網膜色素上皮層の細胞から 9 の錐状体および杆状体の外節の遠位端に接触する房状突起が多数生えていることがよく分る。

解説 - 別図 7　網膜を構成する細胞群　ゴルジー鍍銀法

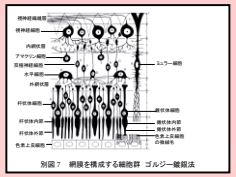

・　これは完成した網膜を構成する細胞群を、ゴルジーの鍍銀法によって可視化した模式図である。錐状体細胞、杆状体細胞、双極神経細胞、および視神経細胞層の神経細胞の相互接続関係が示されている。