15対の体節を持つ
ヒトの胎児

15対の体節を持つヒトの胎児
Menu　1/1

001 15対の体節を持つヒトの胎児
002 15対の体節を持つヒトの胎児 左側面
003 15対の体節を持つヒトの胎児 右背側面 1
004 15対の体節を持つヒトの胎児 右背側面 2
005 15対の体節を持つヒトの胎児 背側面 1
006 15対の体節を持つヒトの胎児 背側面 2
007 3-1.3-2
008 3-3.4
009 5-3.6-3
010 7-2
011 7-3
012 8-2 第一鰓溝
013 8-2 a 第一鰓膜 1
014 8-2 b 第一鰓膜 2
015 9 大動脈嚢
016 9-a 心室
017 9-3 甲状腺原基
018 10 耳窩
019 10-a 耳板（Otic placode）
020 11
021 13-1 第二鰓溝
022 17-1 横中隔の前端
023 20-2
024 25-1 横中隔
025 25-1 a 卵黄嚢 1
026 25-1 b 血島
026 29-1 第一体節
027 32-2
028 32-3 第二体節
029 35-3 b 卵黄嚢 2
030 39-3 第三体節
031 44-3 第四体節
032 50-2 体節間空隙 1（第4体節と第5体節の間）
033 53-2 第五体節
034 60-3 第六体節
035 66-2 第七体節
036 74-2 第八体節
037 78-1 体節間空隙 2 （第8体節と第9体節の間）
038 82-2 第九体節
039 90-3 第十体節
040 98-1 第十一体節
041 98-1 a 中間中胚葉
042 105-3 第十二体節
043 112-2 第十三体節　後腸前端
044 118-1 第十四体節
045 124-2 第十五体節
046 131-3 原始生殖細胞 1
047 131-3 a 原始生殖細胞 2
048 131-3 b 原始生殖細胞 3
049 134-1 尿膜管
050 137
051 148 尾側神経孔
052 155-1 排泄腔膜
053 160-3 原始結節

次へ

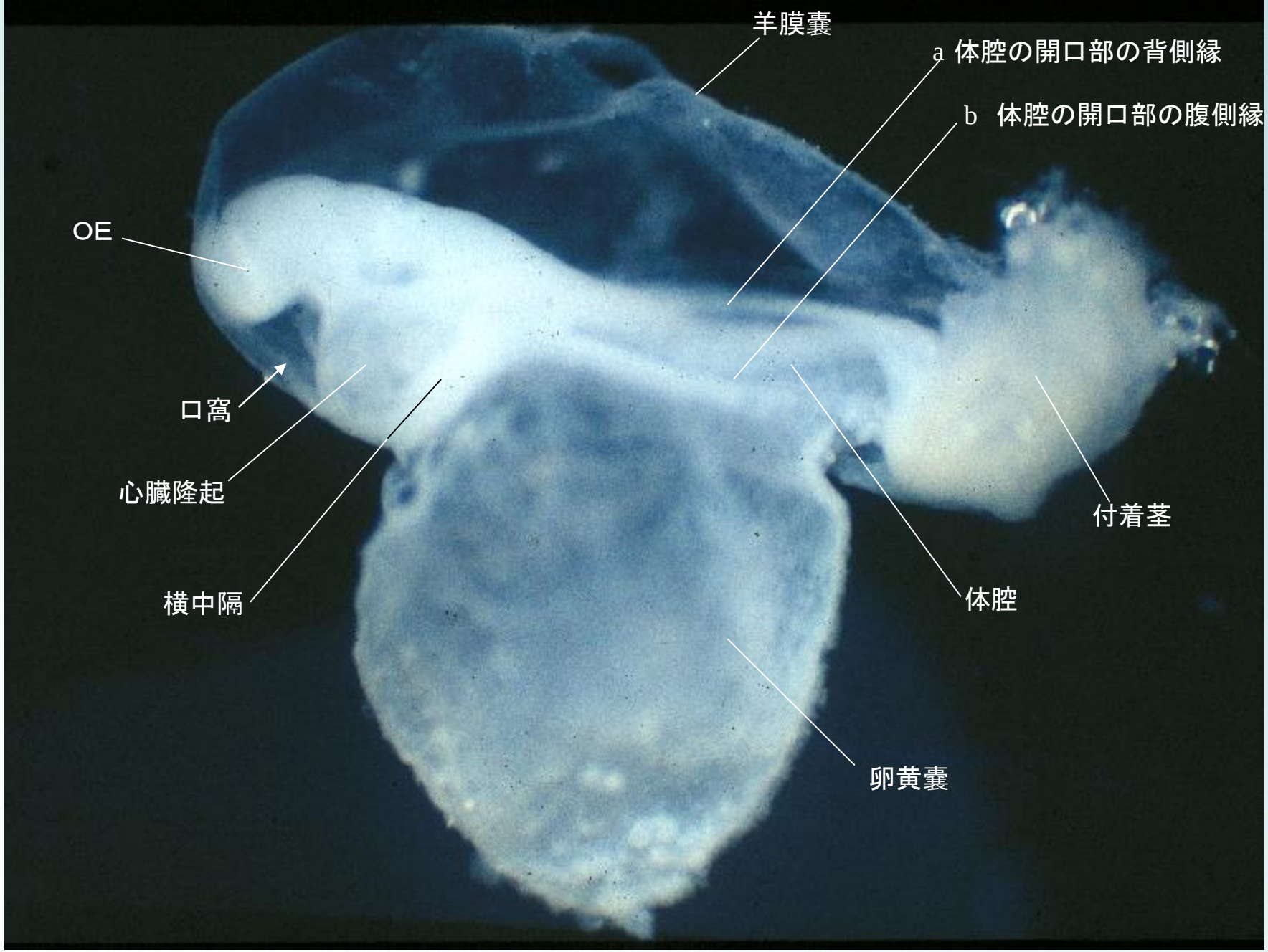

002　15対の体節を持つヒトの胎児 左側面

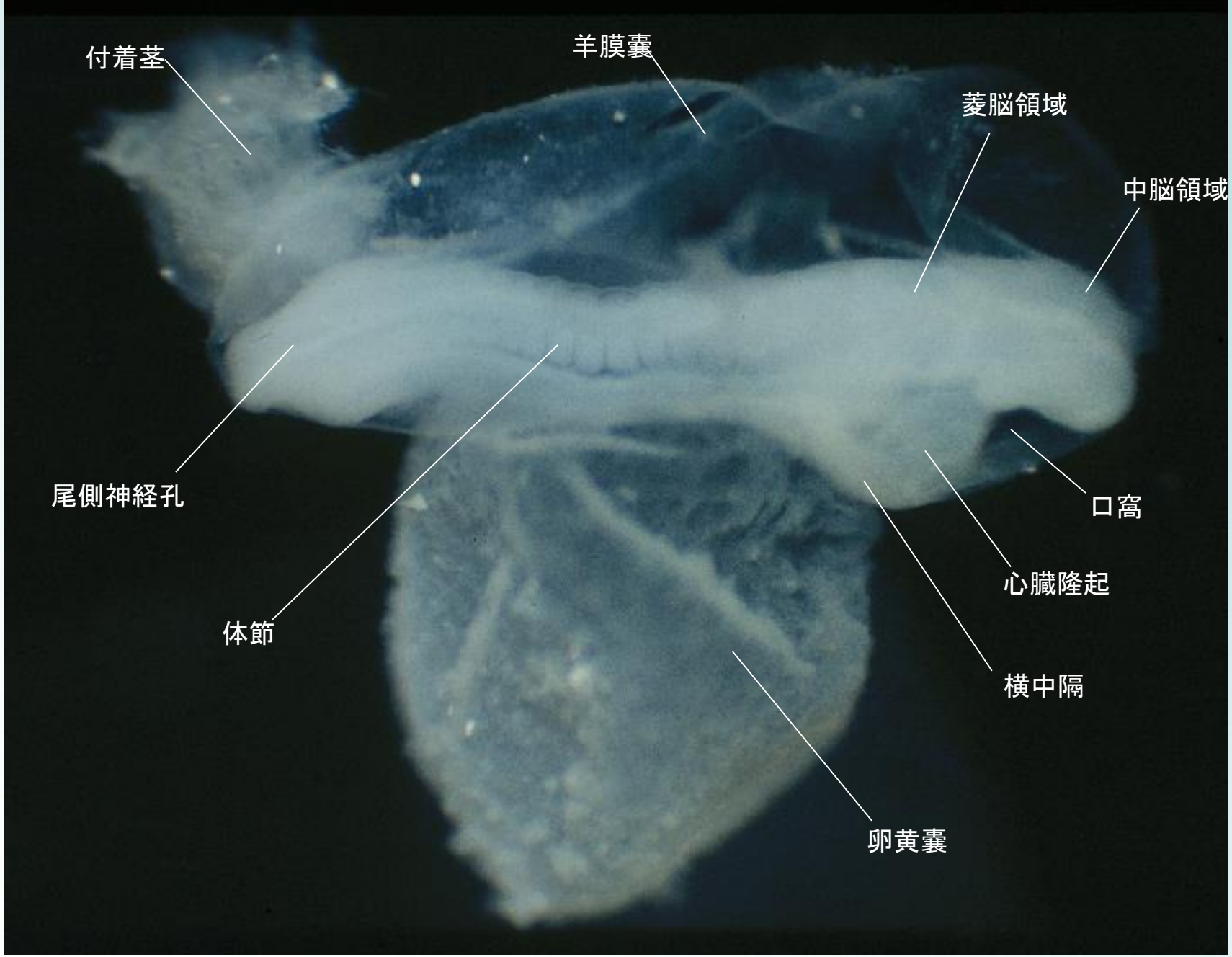

003　15対の体節を持つヒトの胎児 右背側面 1

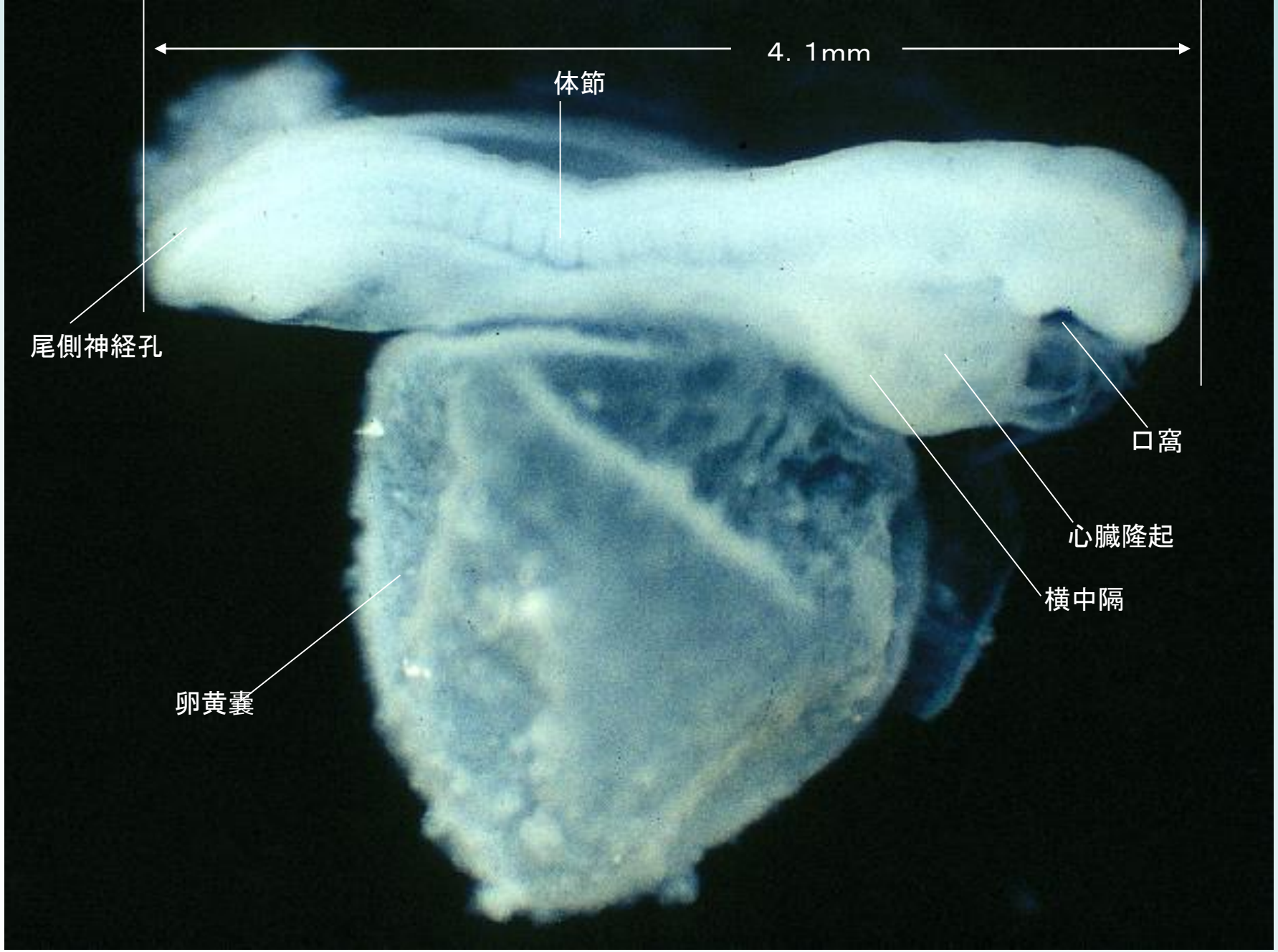

004　15対の体節を持つヒトの胎児 右背側面 2

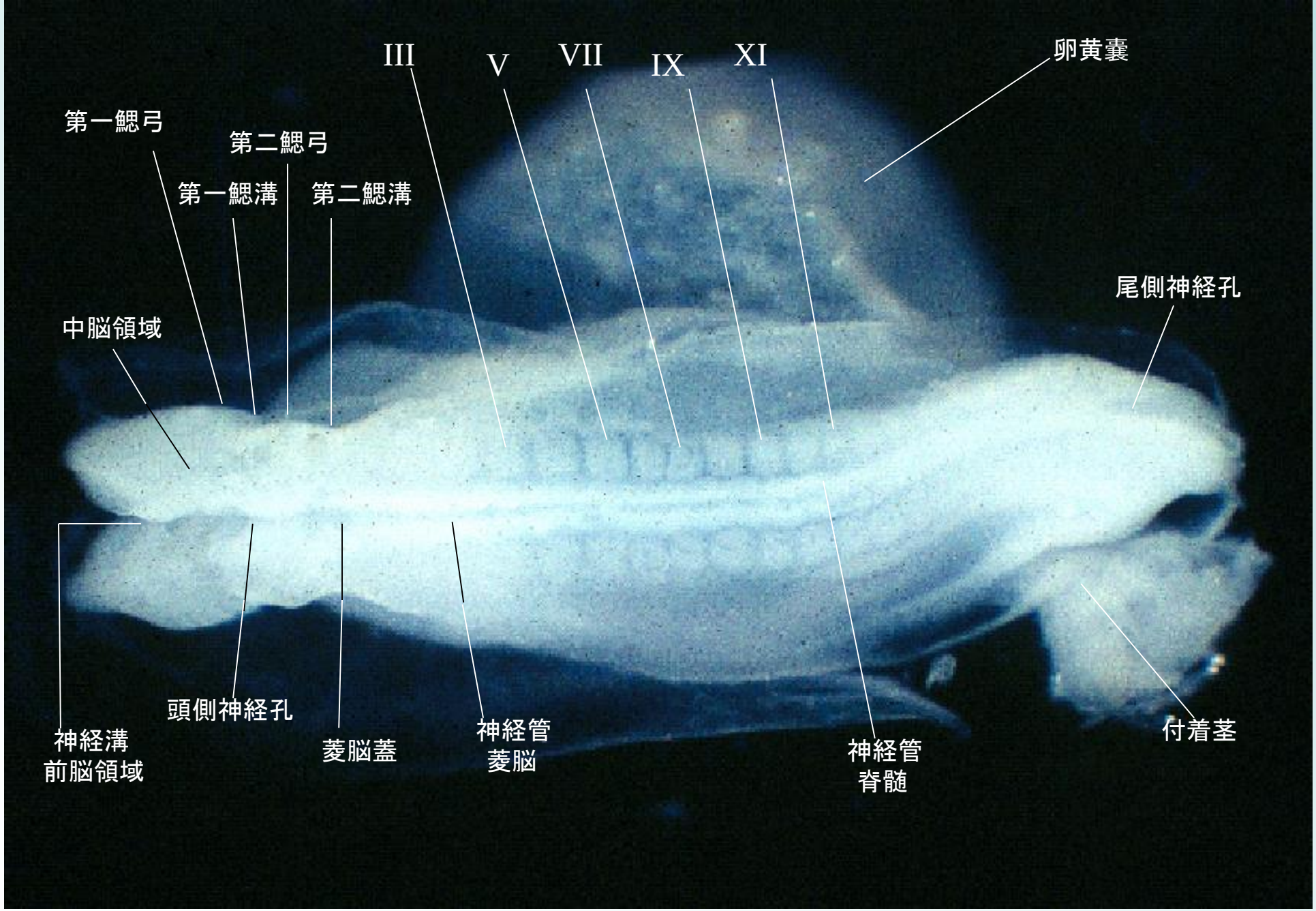

005　15対の体節を持つヒトの胎児 背側面 1

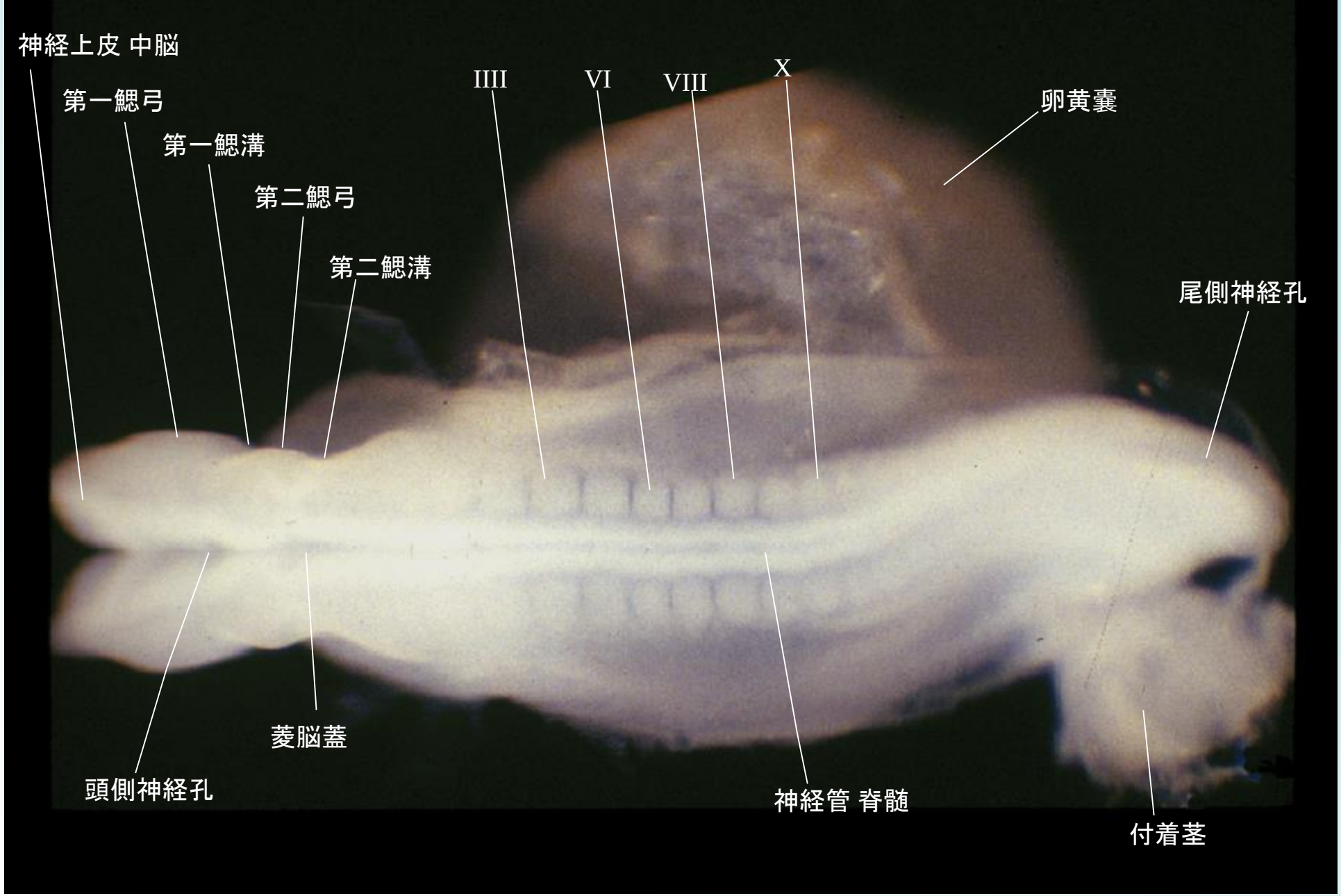

006　15対の体節を持つヒトの胎児 背側面 2

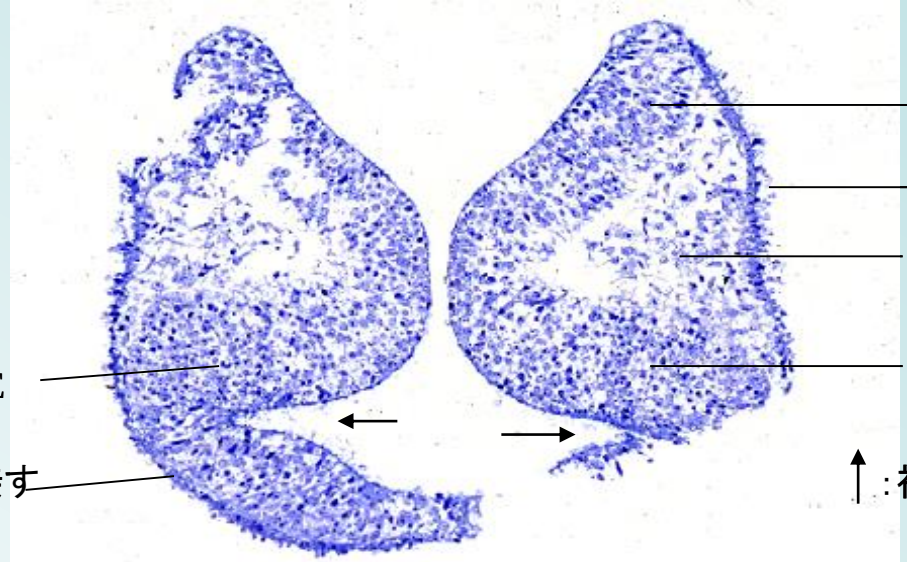
神経上皮
（中脳領域）
体表の外胚葉
間葉組織
神経上皮（Optic evagination , OE）
OE
OEの外に接する外胚葉
：視溝（Sulcus opticus）

3−1

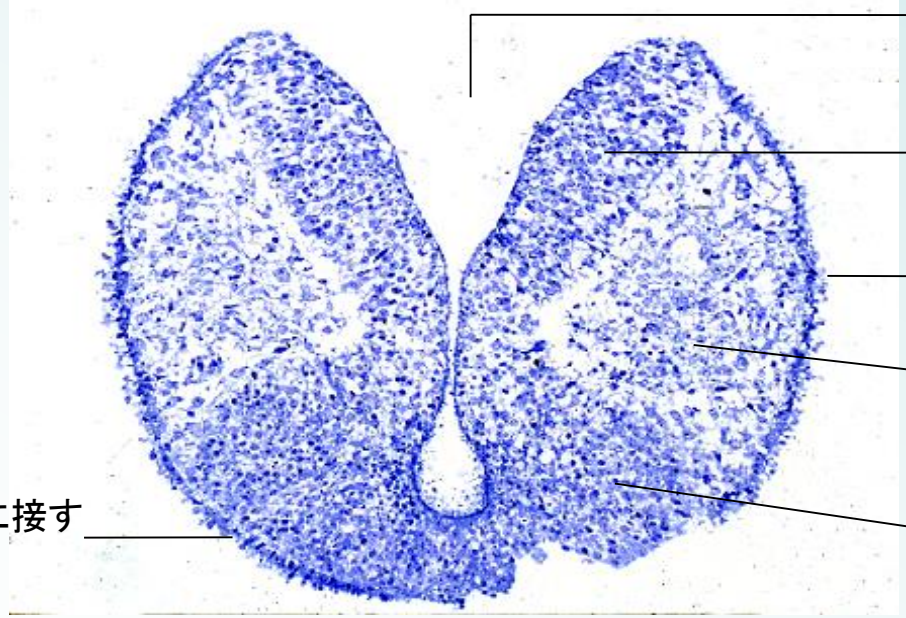
神経溝
（中脳領域）
神経上皮
（中脳領域）
体表の外胚葉
間葉組織
OEの外に接する外胚葉
OE

3−2

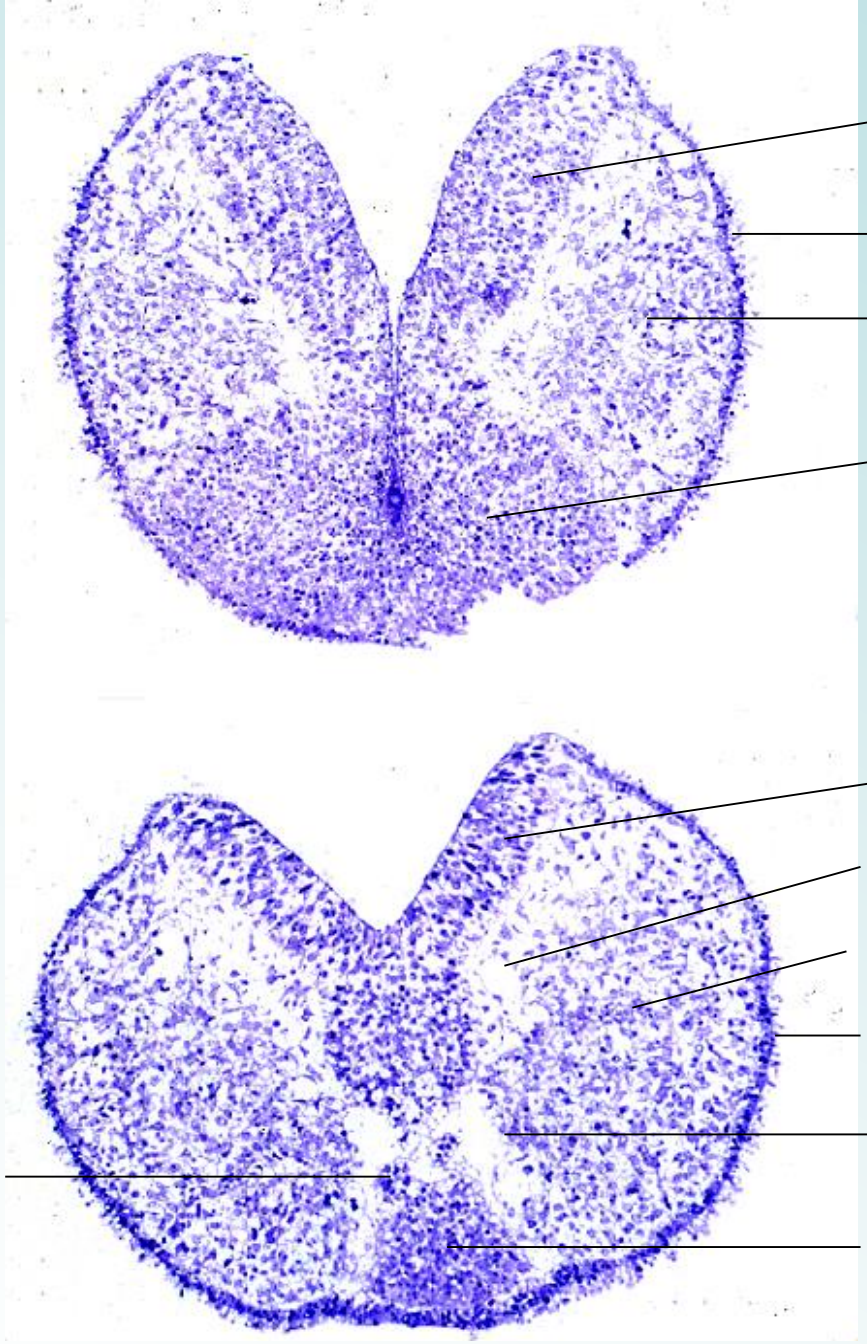

008　3-3, 4

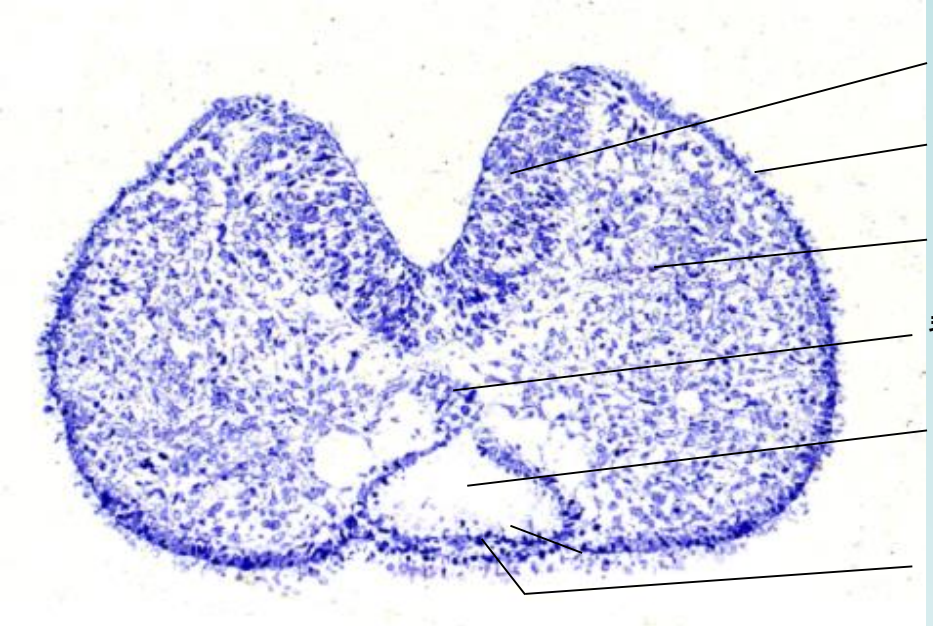
神経上皮（中脳）
体表の外胚葉
間葉
脊索
前腸
口咽頭膜

5-3

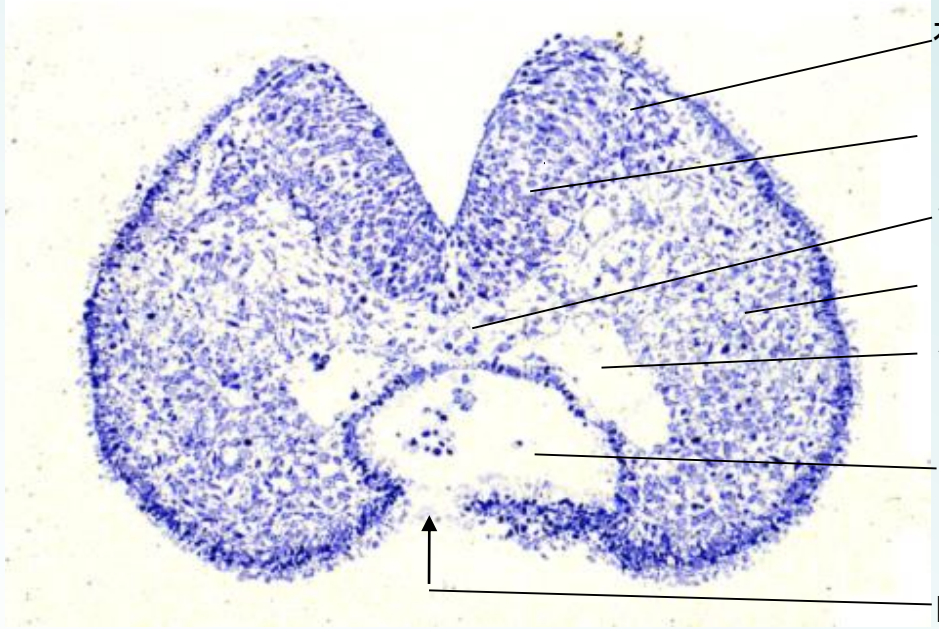
神経堤（三叉神経領域）
神経上皮（中脳）
脊索
間葉
第一鰓弓動脈
前腸
口咽頭膜に開いた孔

6-3

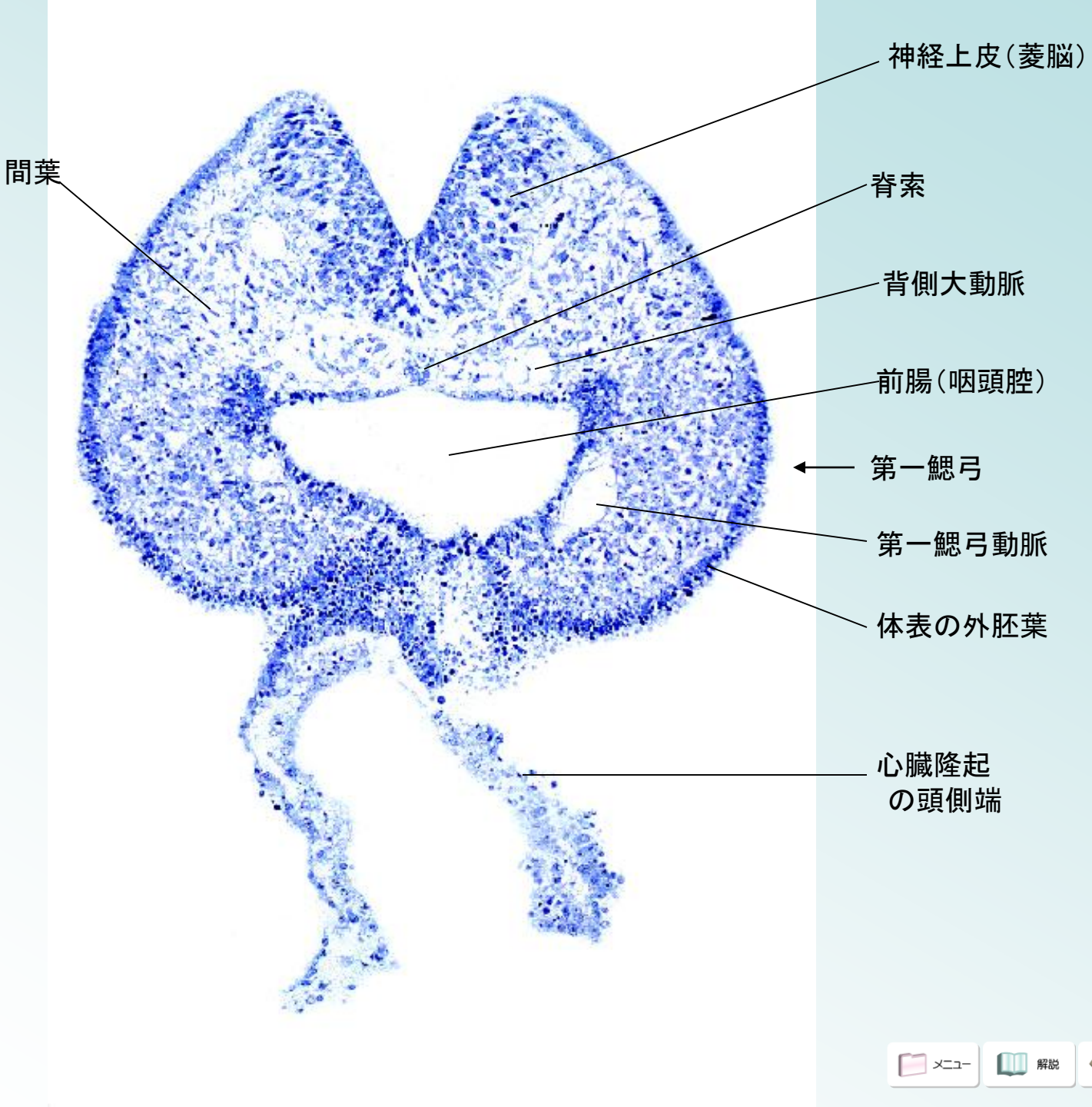

010　7-2

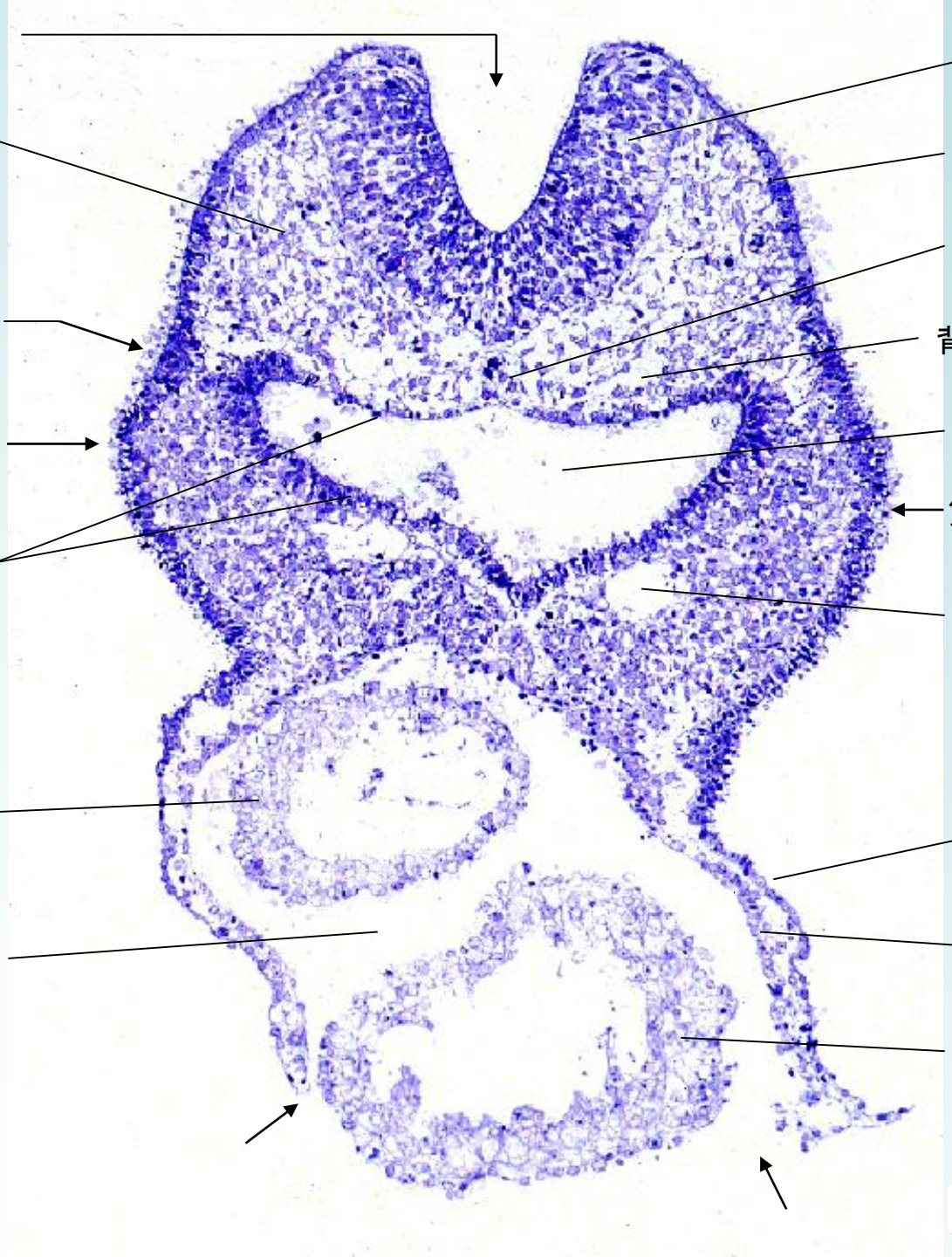
神経溝
間葉
第一鰓溝
第二鰓弓
内胚葉
心球
（心筋層）
心膜腔
神経上皮（菱脳）
体表の外胚葉
脊索
背側大動脈
前腸（咽頭腔）
第二鰓弓
腹側大動脈
心臓隆起を
被う外胚葉
心外膜
心室（心筋層）

011　7-3

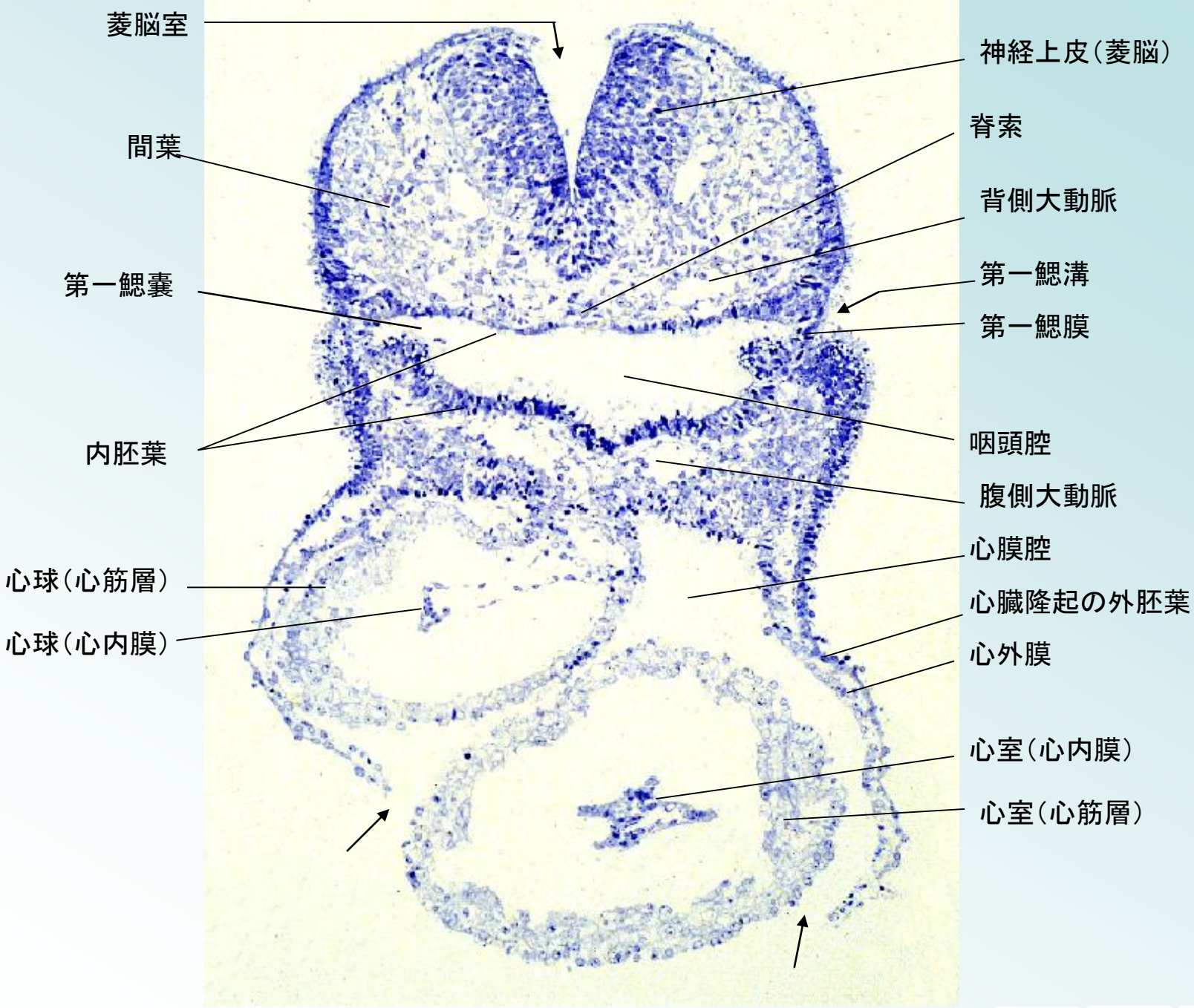
菱脳室
間葉
第一鰓嚢
内胚葉
心球（心筋層）
心球（心内膜）
神経上皮（菱脳）
脊索
背側大動脈
第一鰓溝
第一鰓膜
咽頭腔
腹側大動脈
心膜腔
心臓隆起の外胚葉
心外膜
心室（心内膜）
心室（心筋層）

012　8-2 第一鰓溝

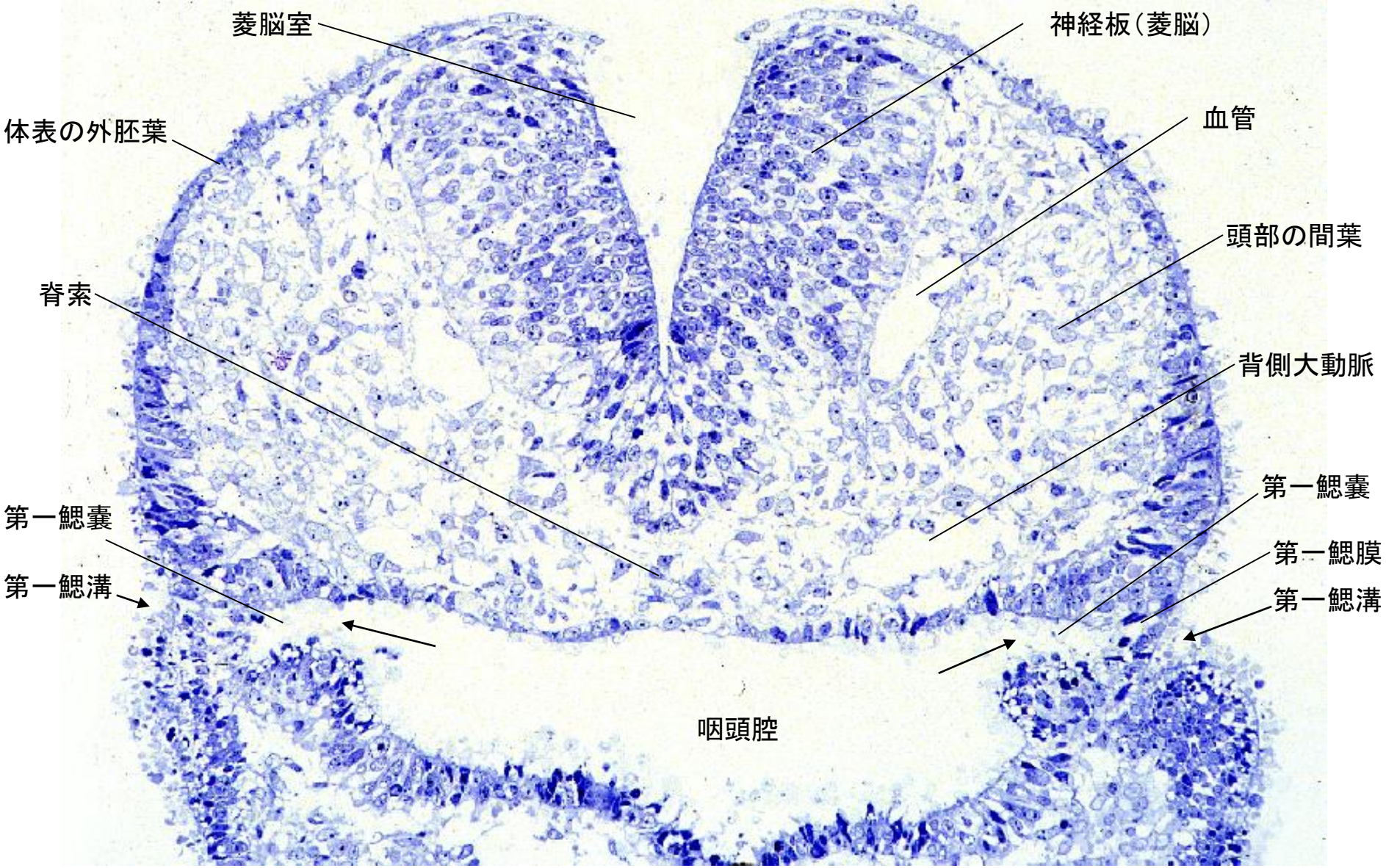

013　8-2 a 第一鰓膜　1

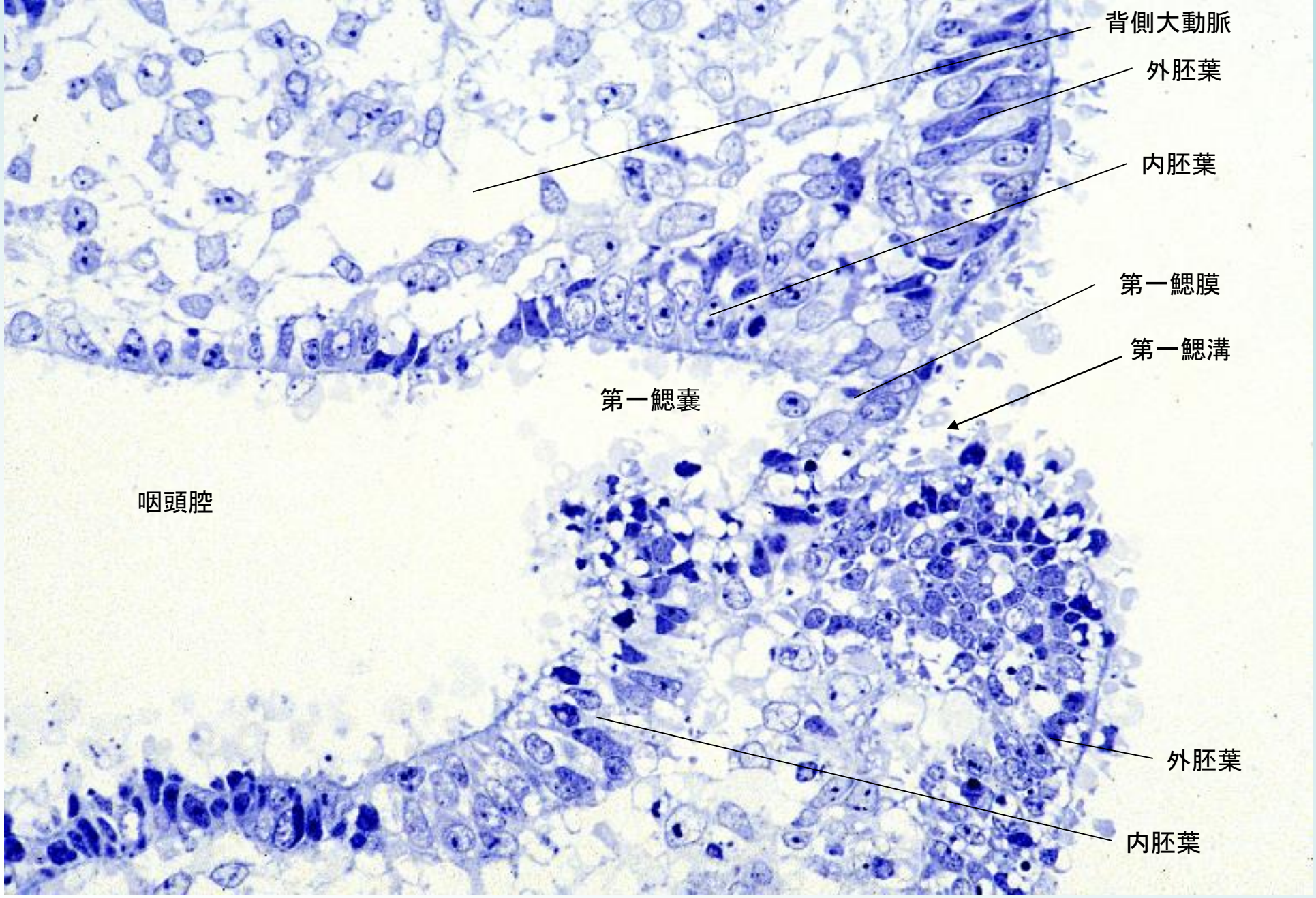

014　8-2 b 第一鰓膜　2

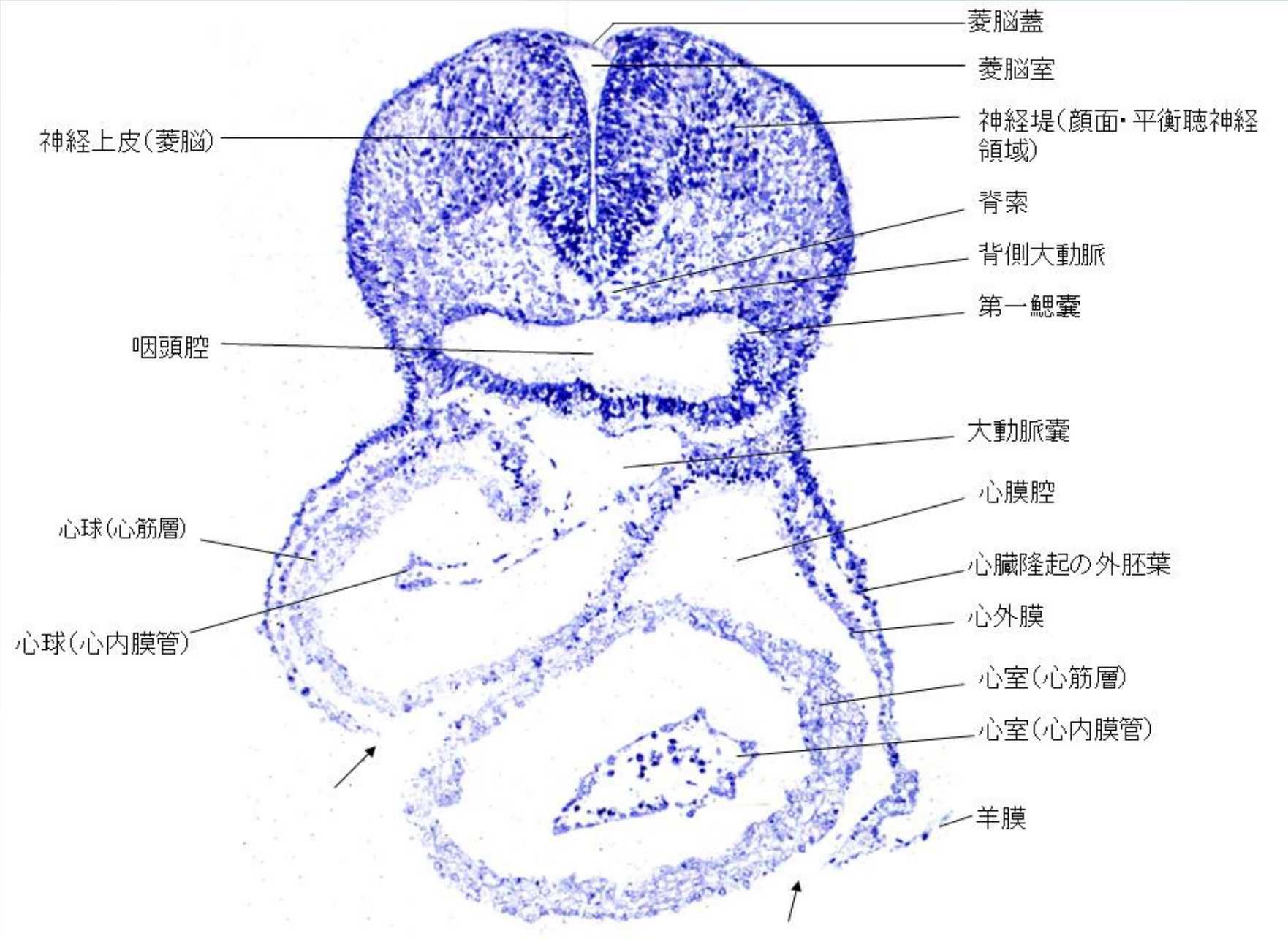
菱脳蓋
菱脳室
神経堤（顔面・平衡聴神経領域）
神経上皮（菱脳）
背索
背側大動脈
第一鰓嚢
咽頭腔
大動脈嚢
心膜腔
心球（心筋層）
心臓隆起の外胚葉
心外膜
心球（心内膜管）
心室（心筋層）
心室（心内膜管）
羊膜

015　9 大動脈嚢

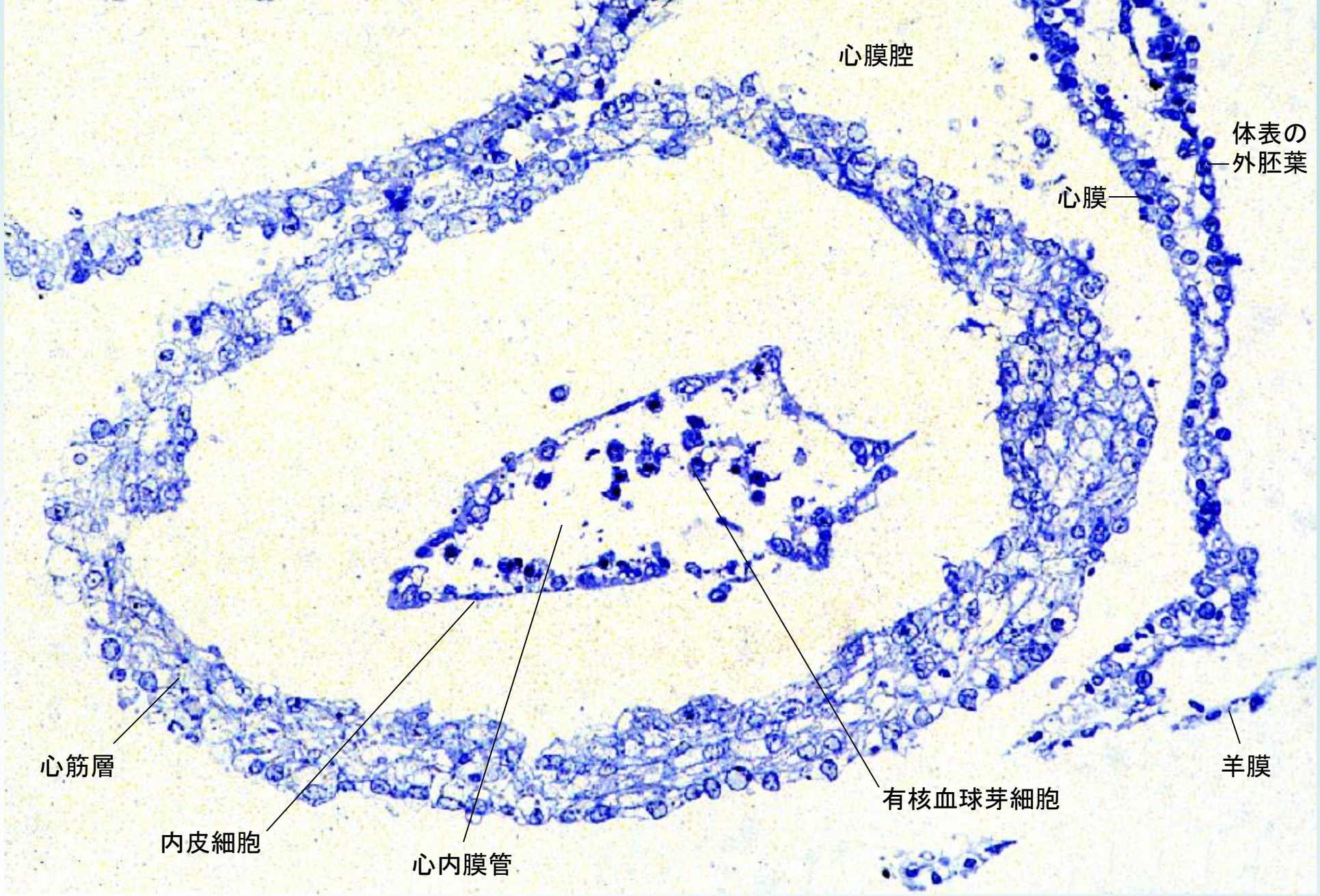

016　9a 心室

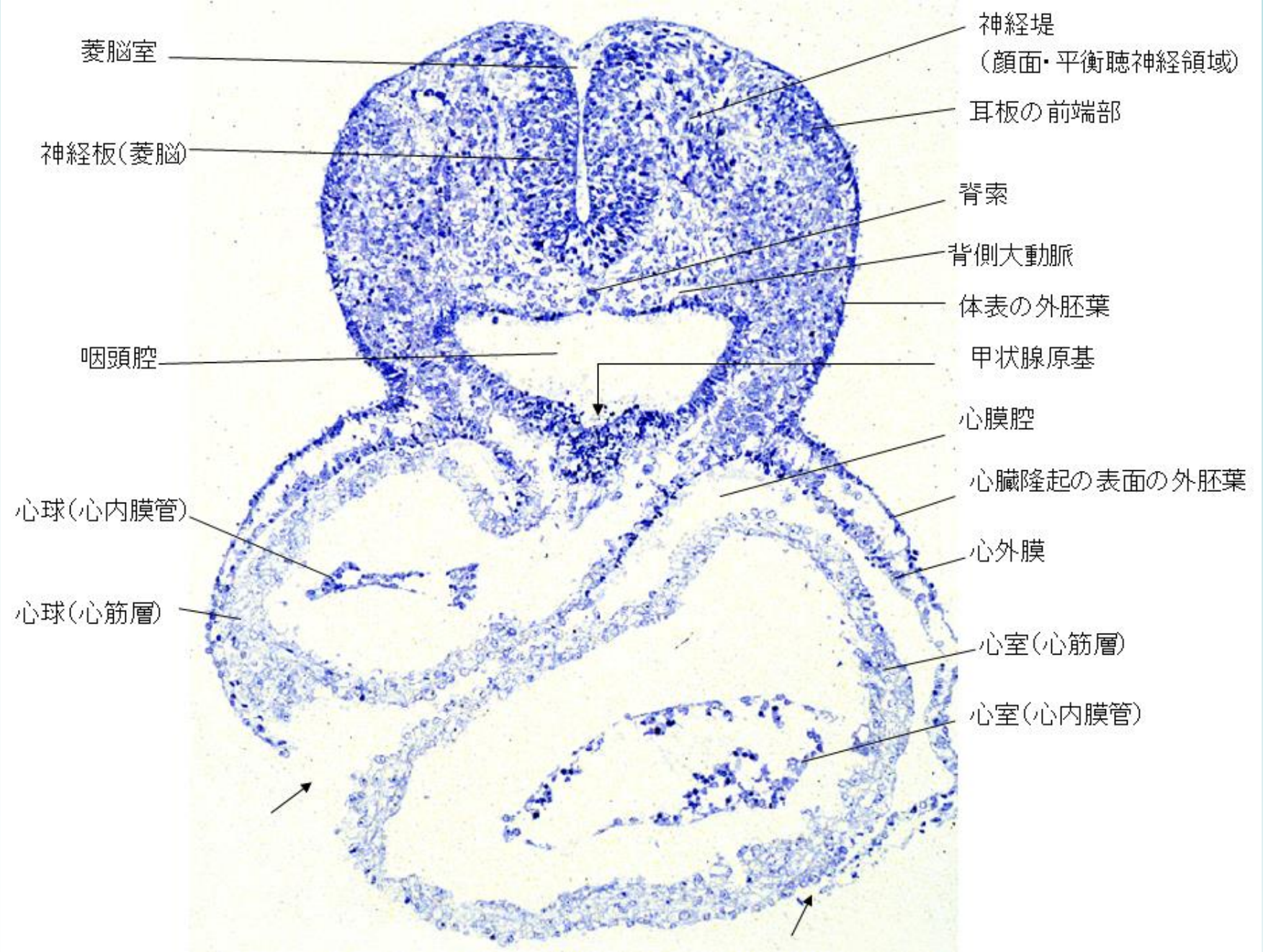
菱脳室
神経板(菱脳)
咽頭腔
心球(心内膜管)
心球(心筋層)
神経堤
(顔面・平衡聴神経領域)
耳板の前端部
背索
背側大動脈
体表の外胚葉
甲状腺原基
心膜腔
心臓隆起の表面の外胚葉
心外膜
心室(心筋層)
心室(心内膜管)

017　9-3 甲状腺原基

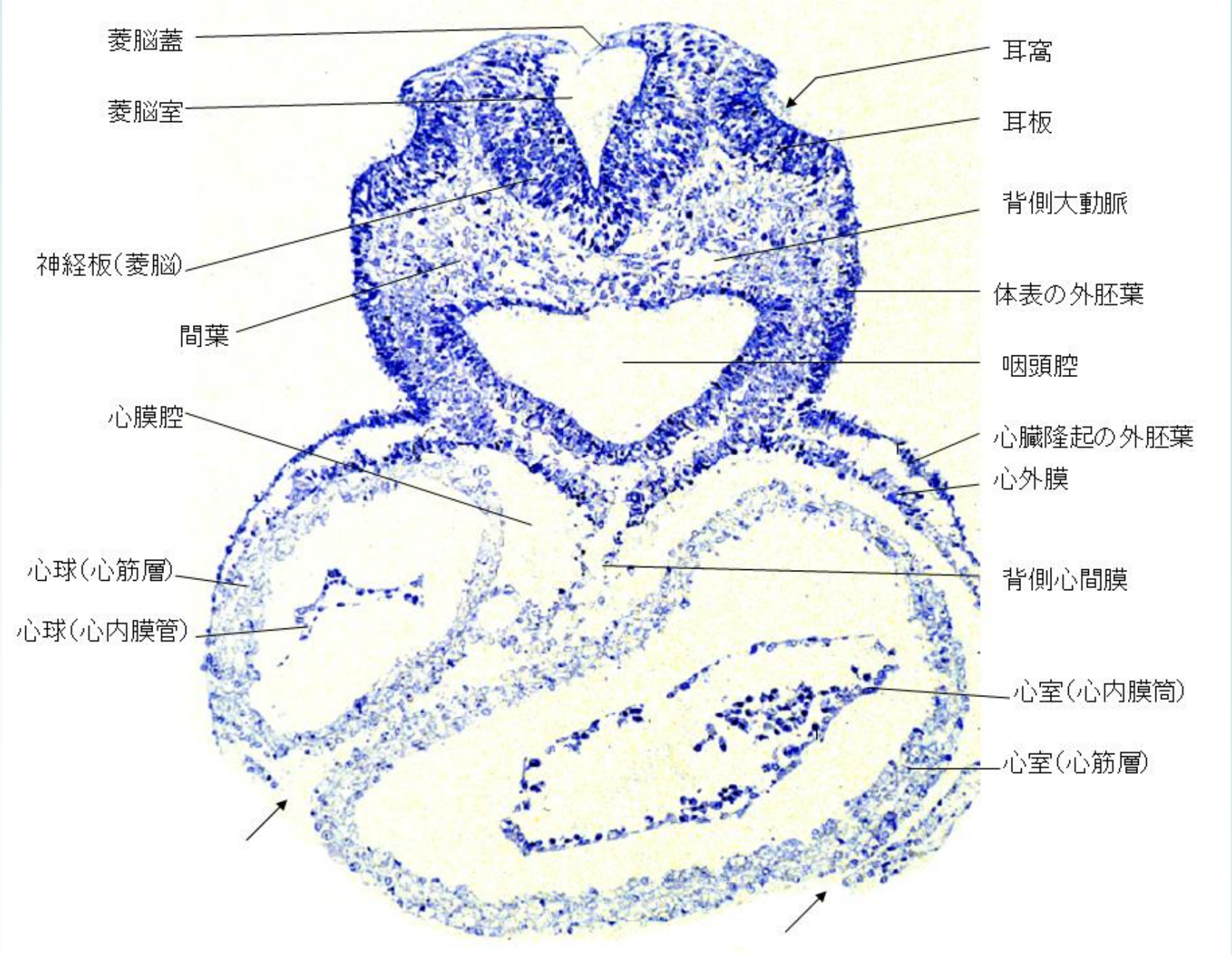
菱脳蓋
菱脳室
神経板(菱脳)
間葉
心膜腔
心球(心筋層)
心球(心内膜管)
耳窩
耳板
背側大動脈
体表の外胚葉
咽頭腔
心臓隆起の外胚葉
心外膜
背側心間膜
心室(心内膜筒)
心室(心筋層)

018　10 耳窩

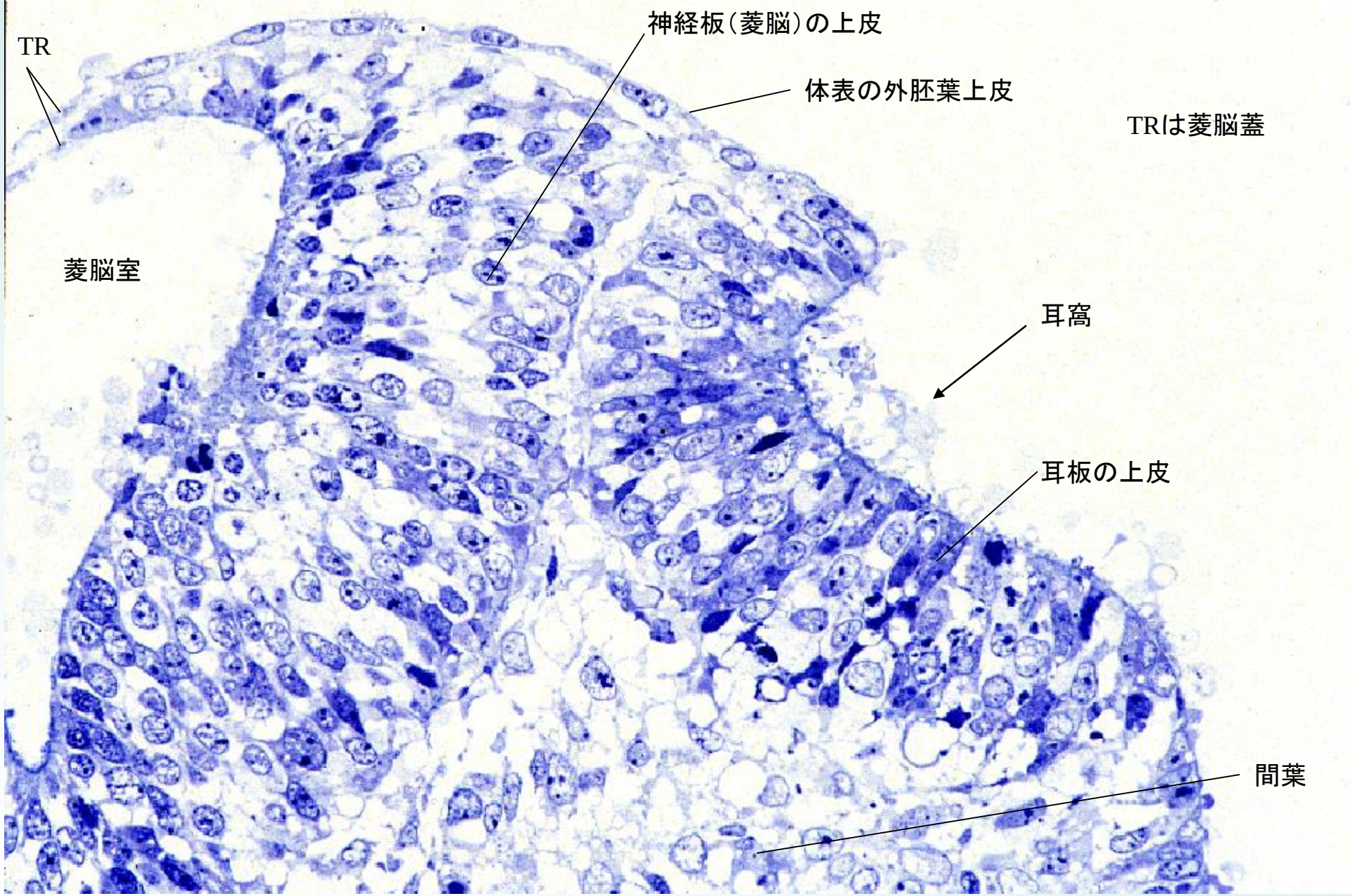

019　10-a 耳板（Otic placode）

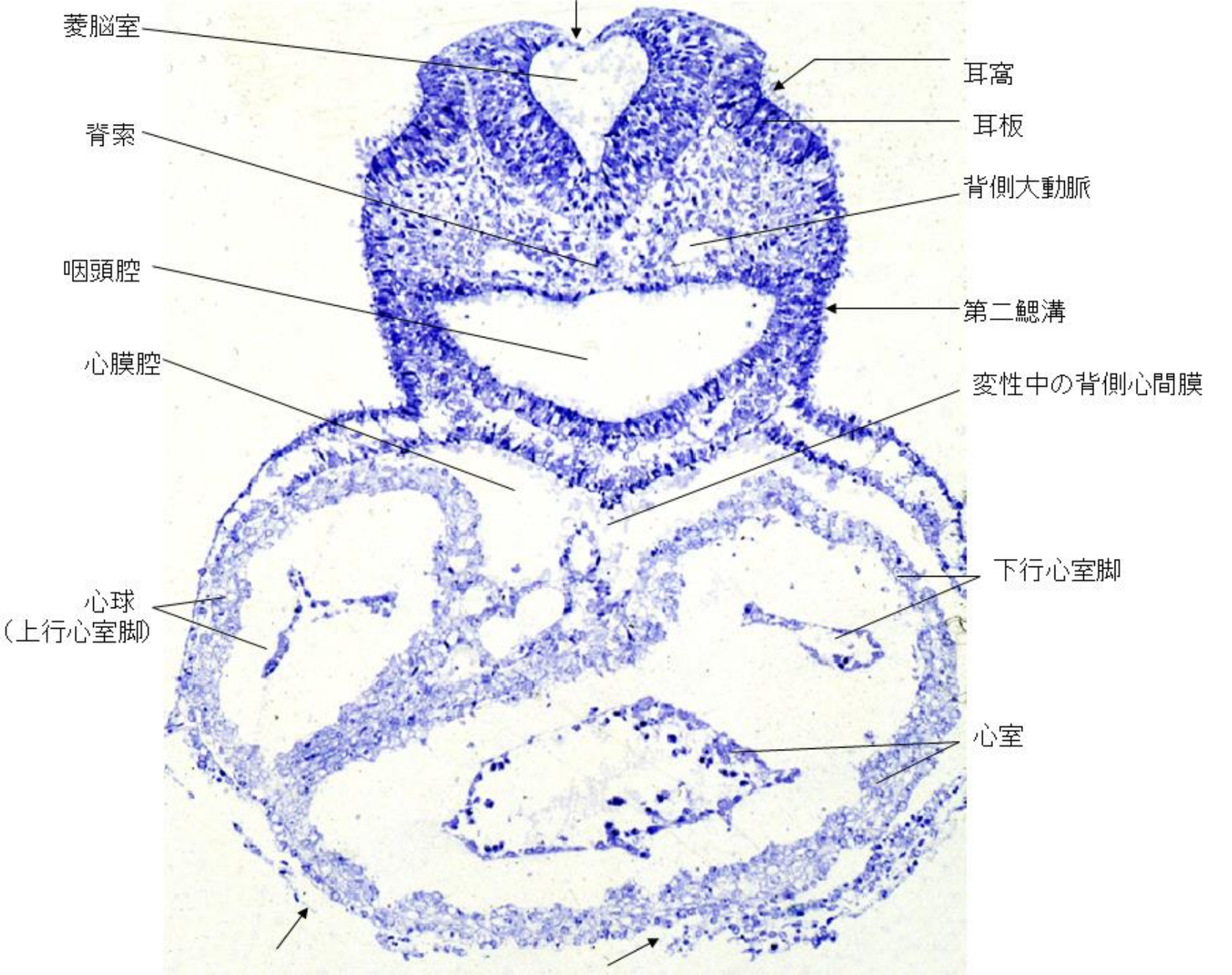
菱脳室
耳窩
耳板
背索
背側大動脈
咽頭腔
第二鰓溝
心膜腔
変性中の背側心間膜
下行心室脚
心球
（上行心室脚）
心室

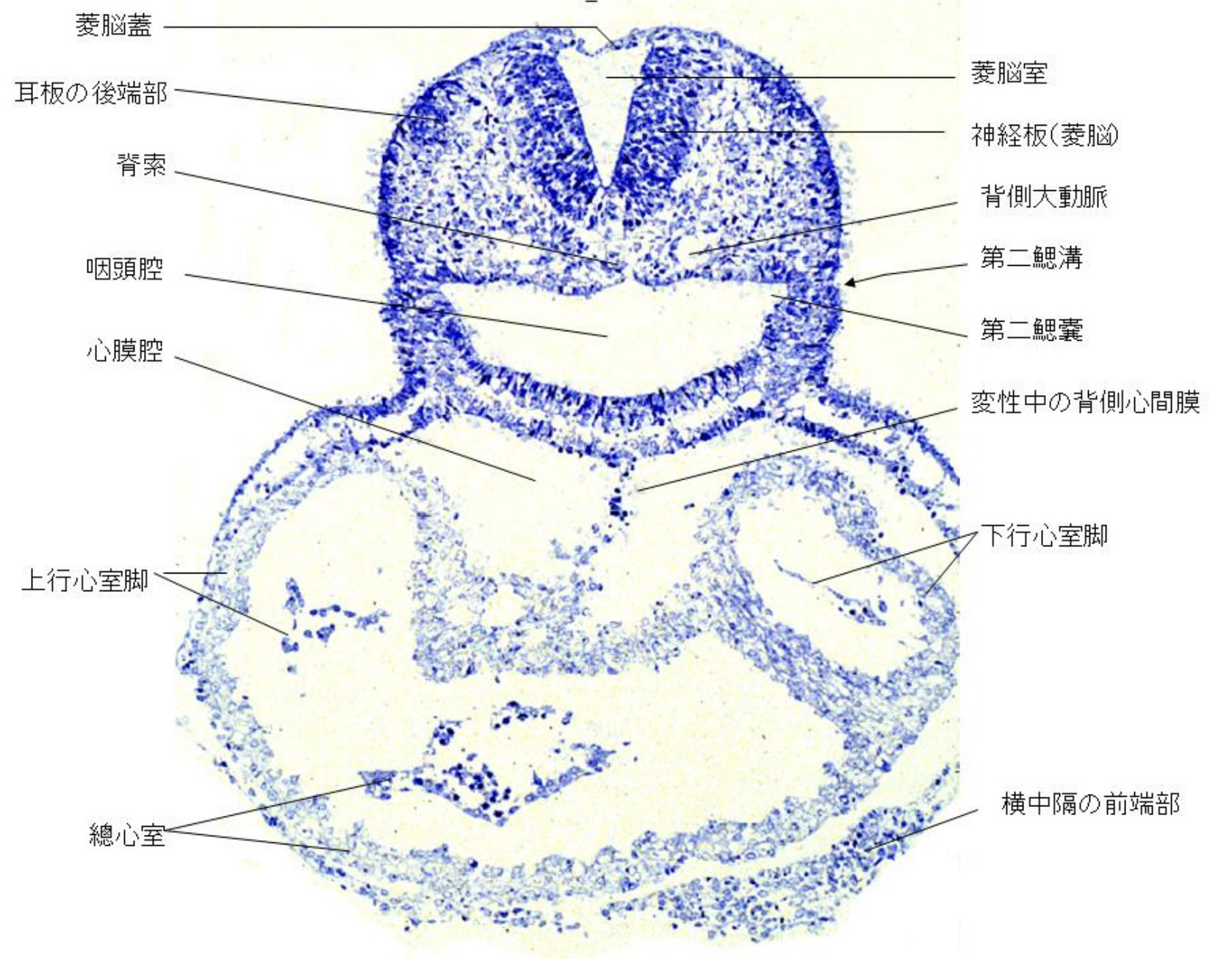
菱脳蓋
耳板の後端部
背索
咽頭腔
心膜腔
上行心室脚
總心室
菱脳室
神経板(菱脳)
背側大動脈
第二鰓溝
第二鰓嚢
変性中の背側心間膜
下行心室脚
横中隔の前端部

021　13-1 第二鰓溝

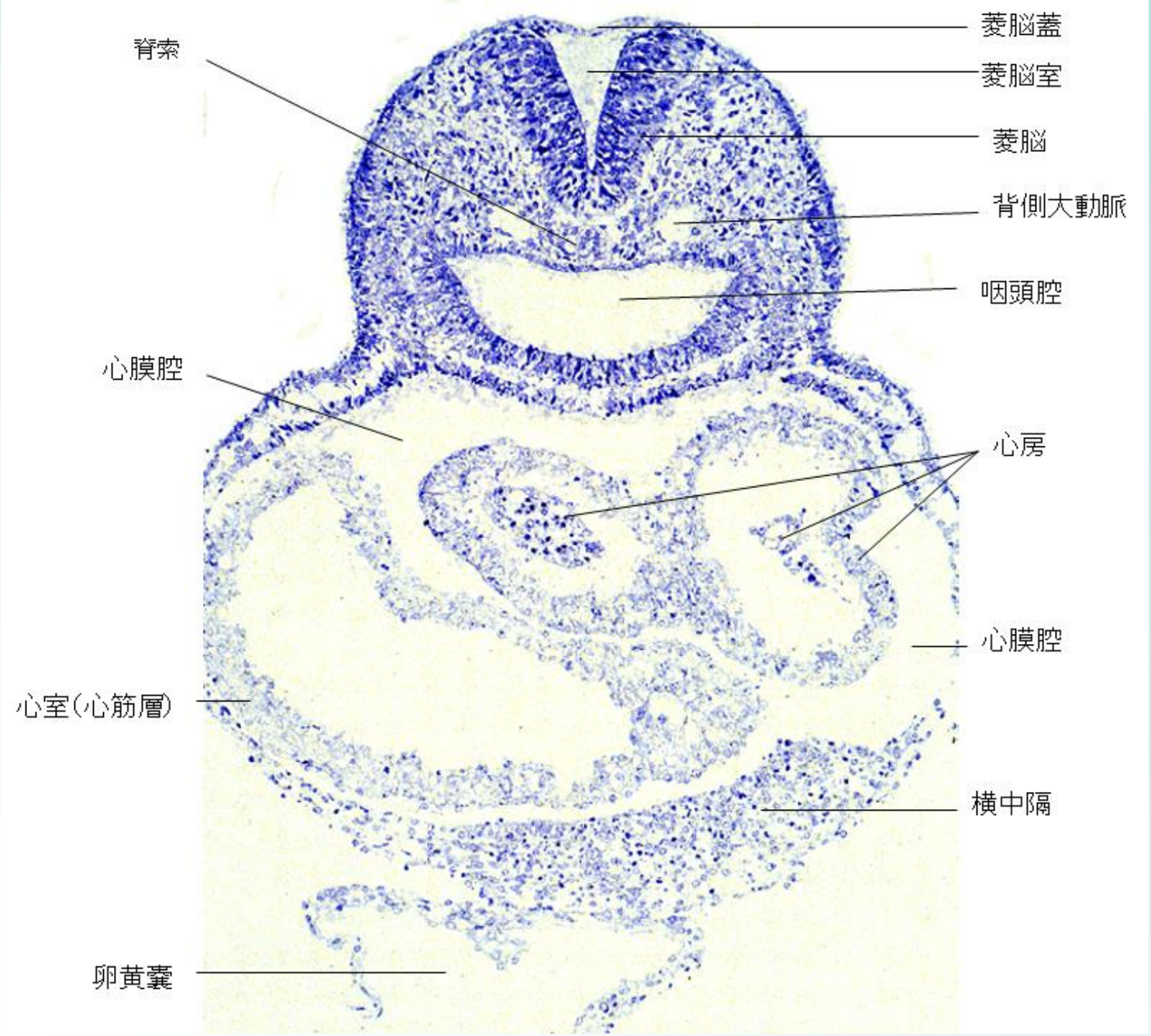

022　17-1 横中隔の前端

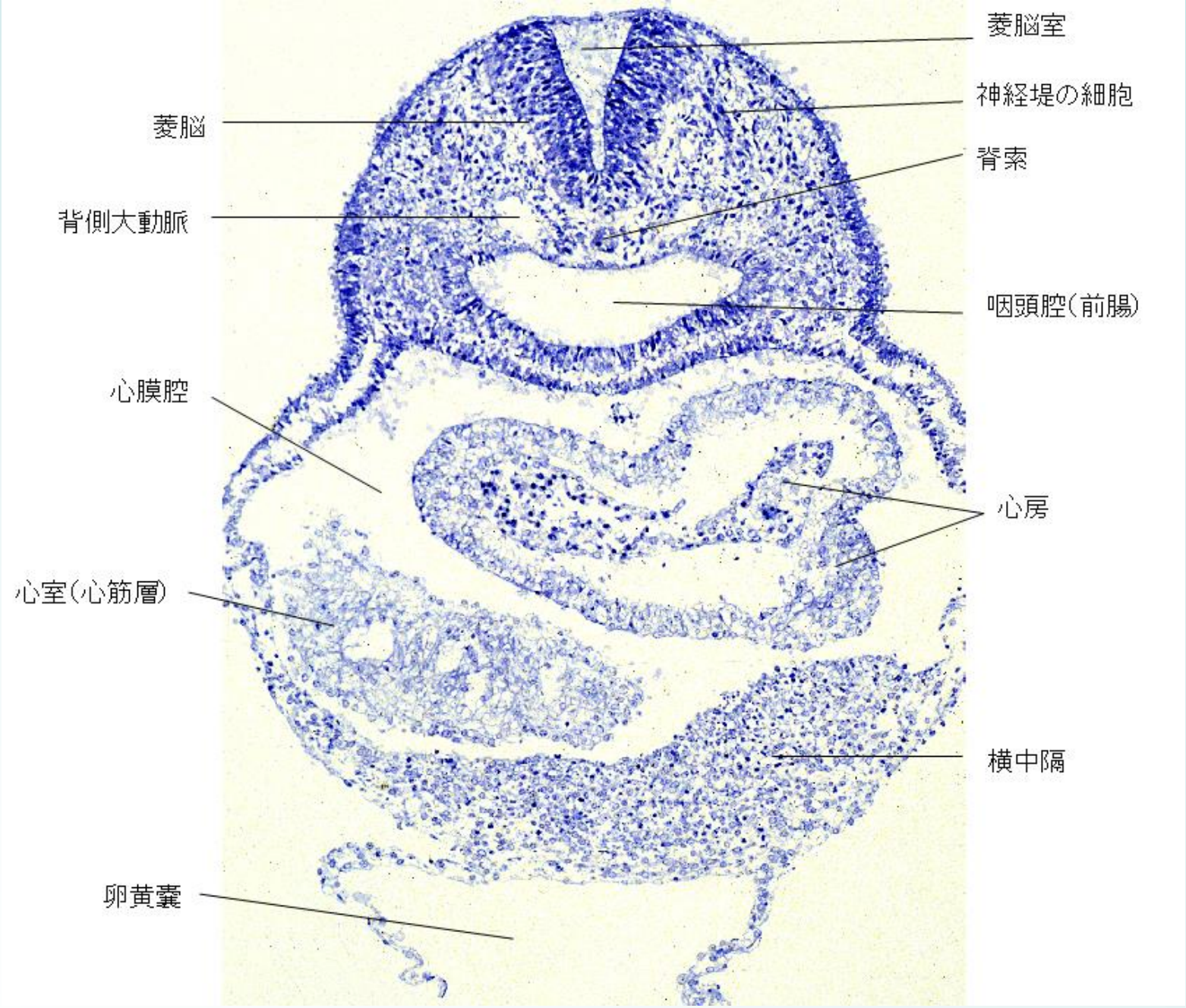

023　20-2

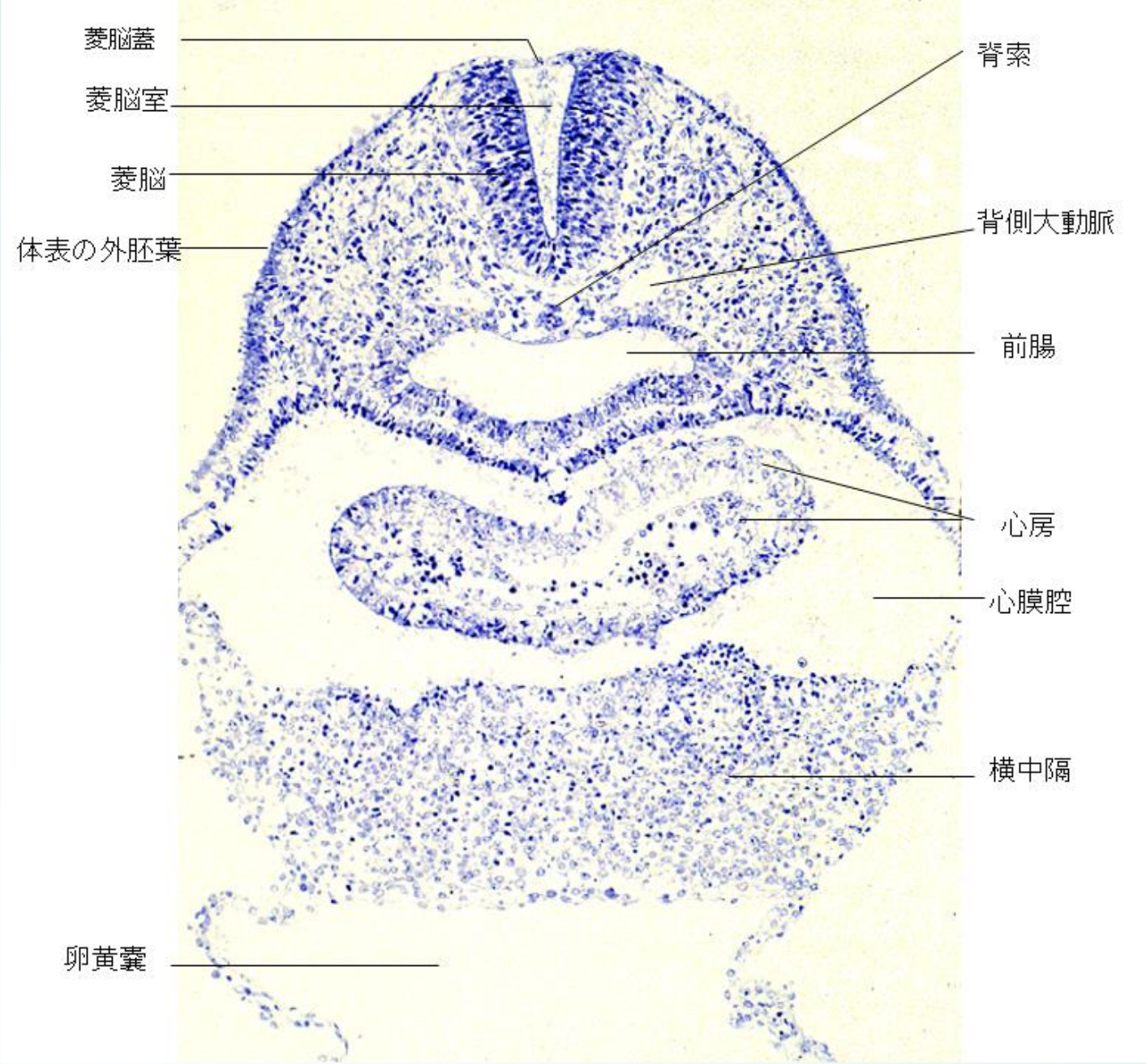

024　25-1 横中隔

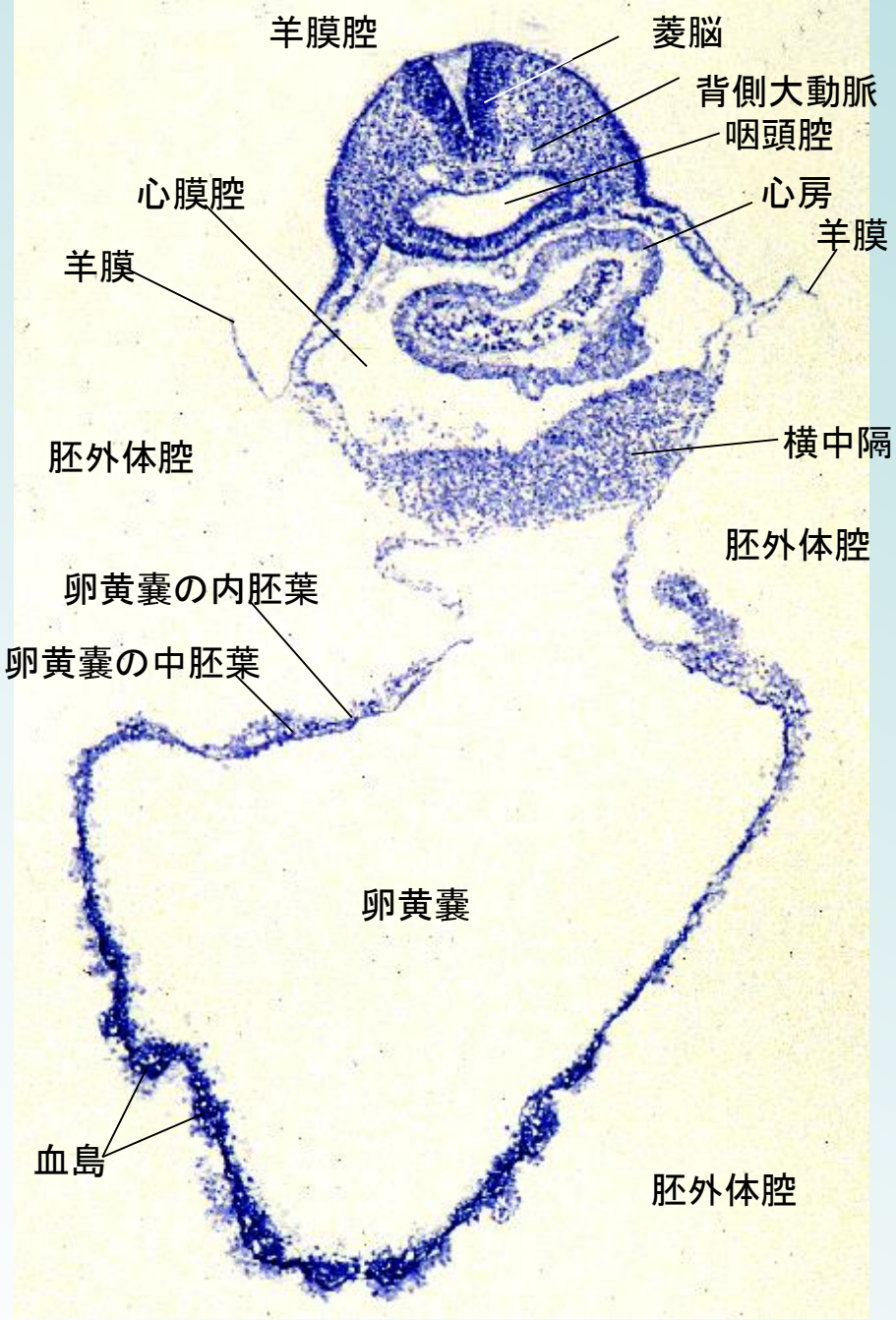

025　25-1a 卵黄嚢 1

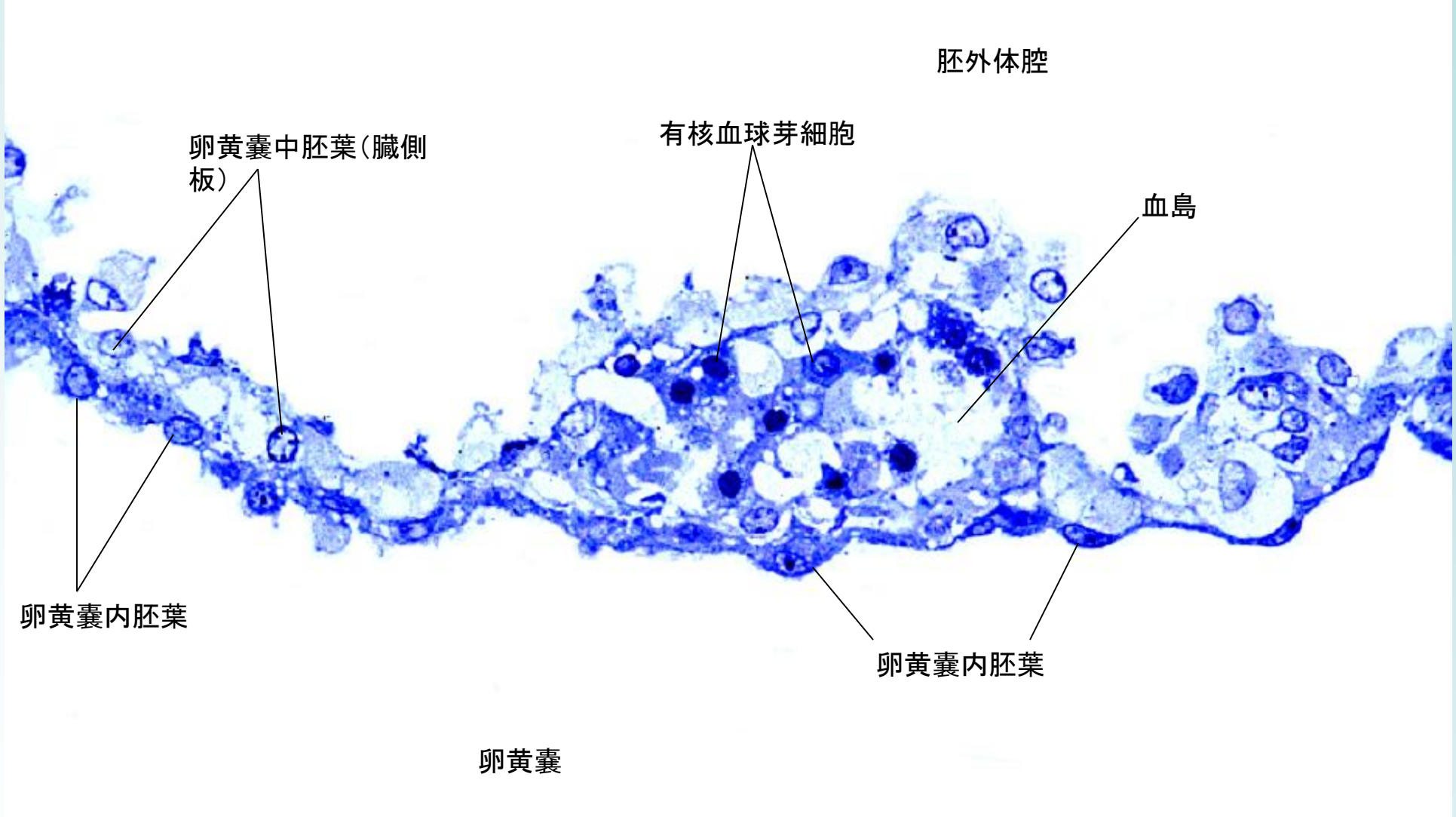

026　25-1b 血島

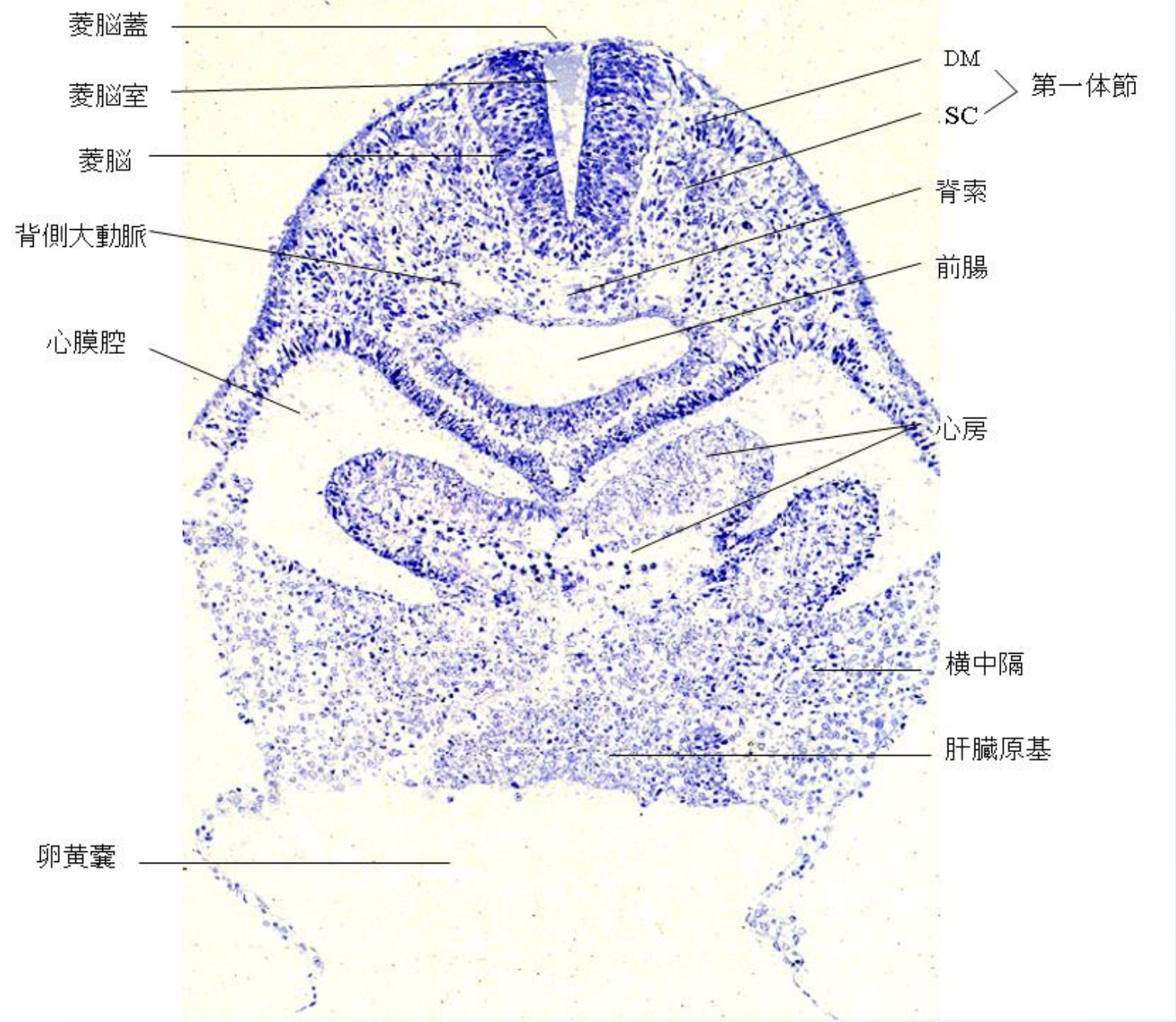

027　29-1 第一体節

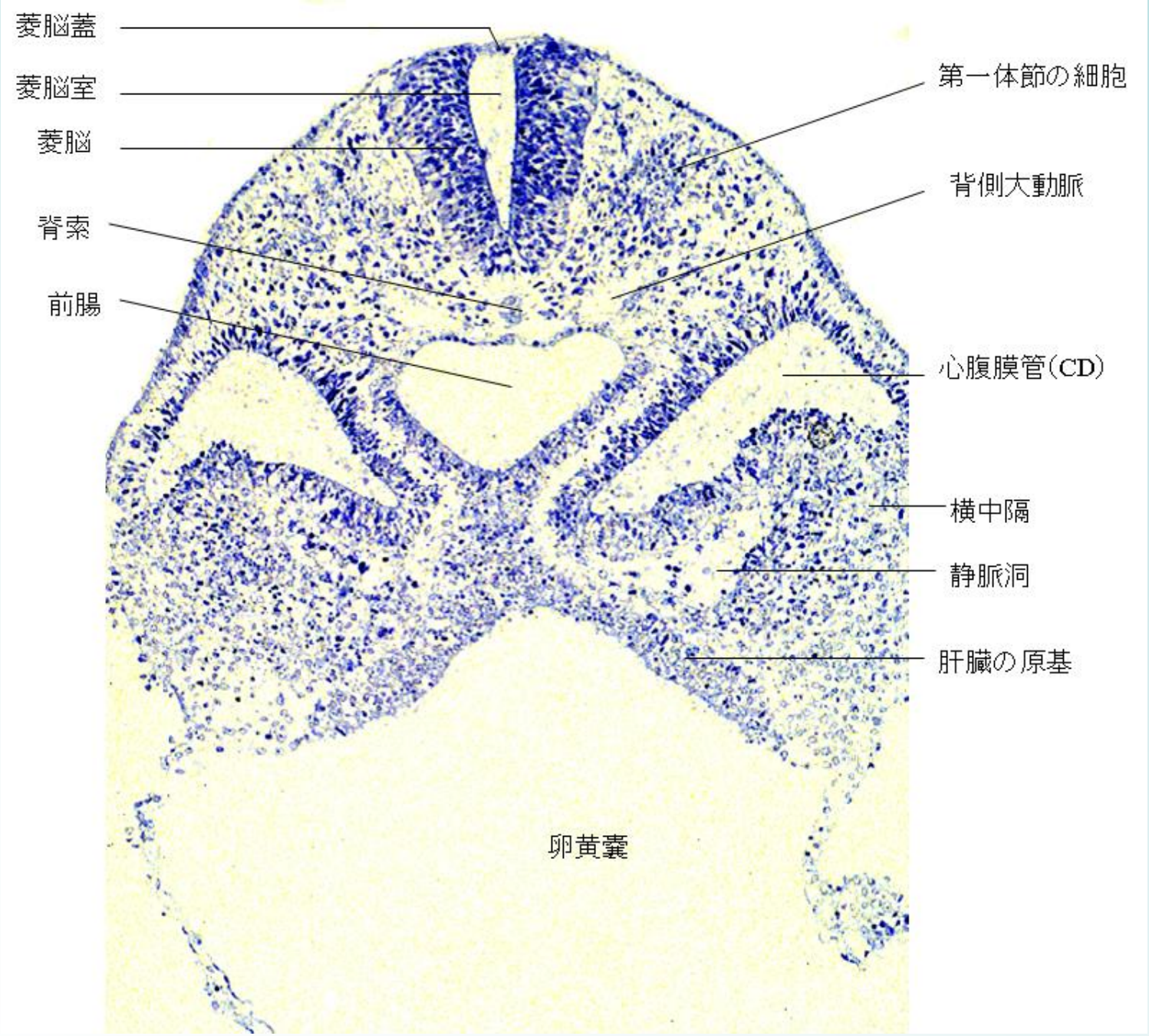

028　32-2

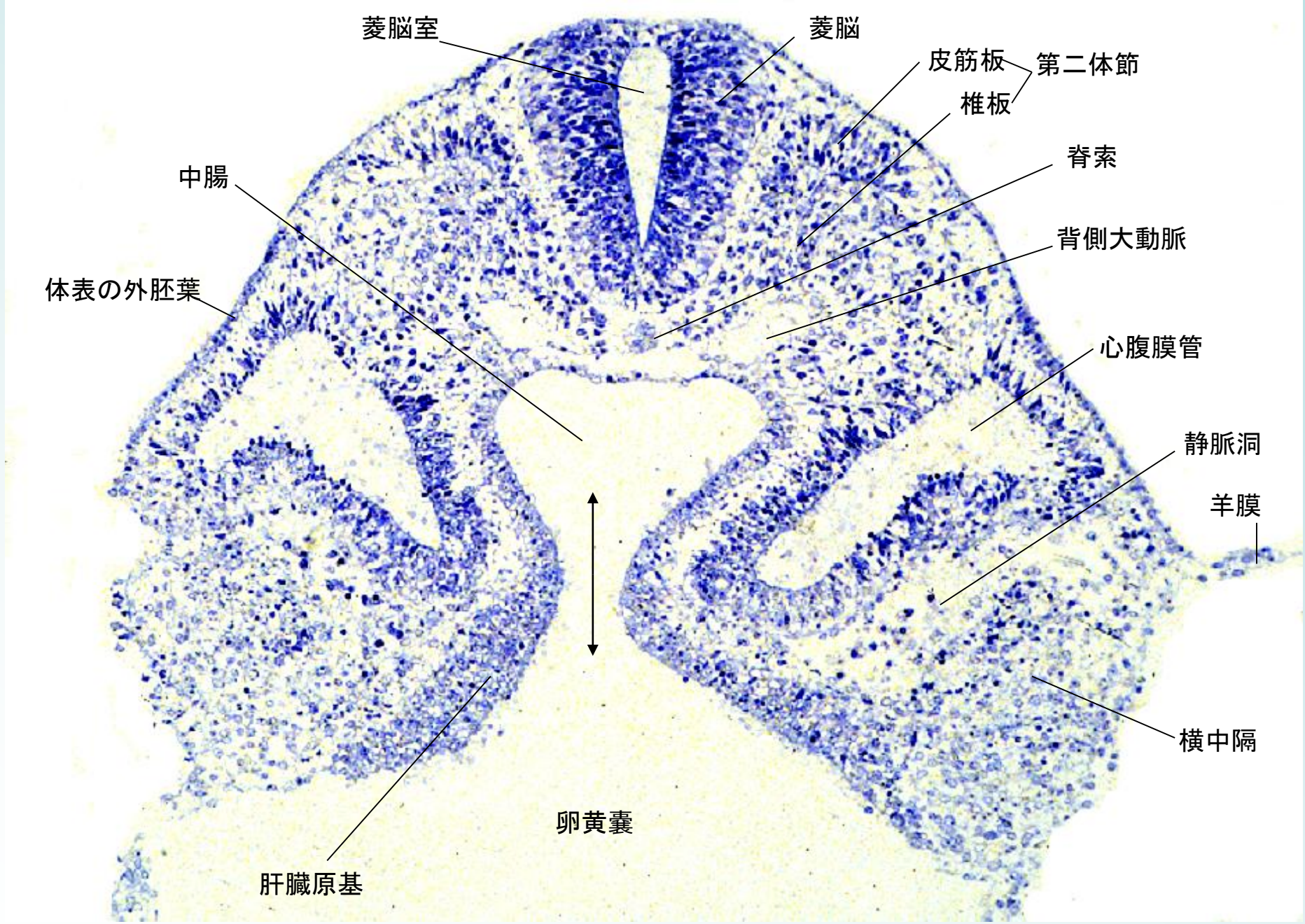

029　32-3 第二体節　前腸門

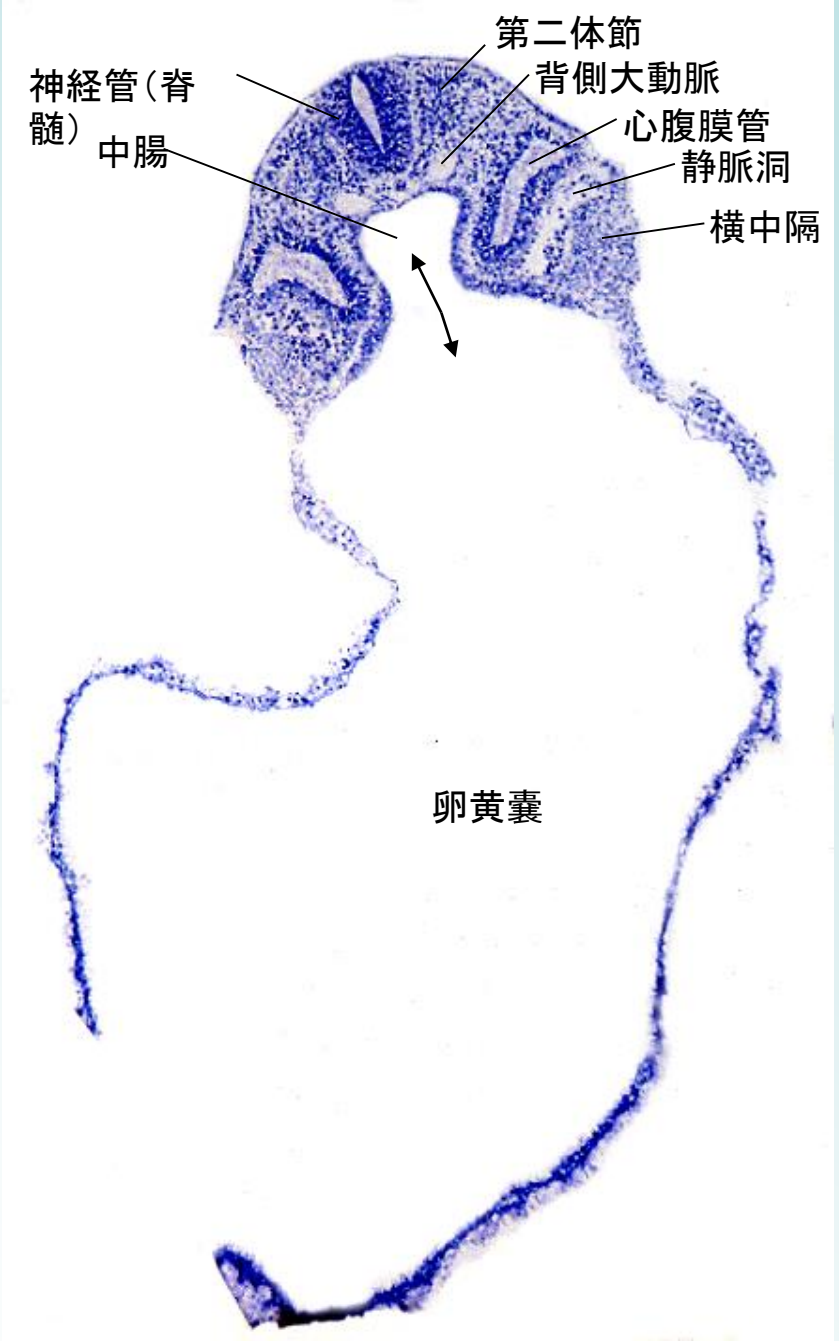

030　35-3b 卵黄嚢　2

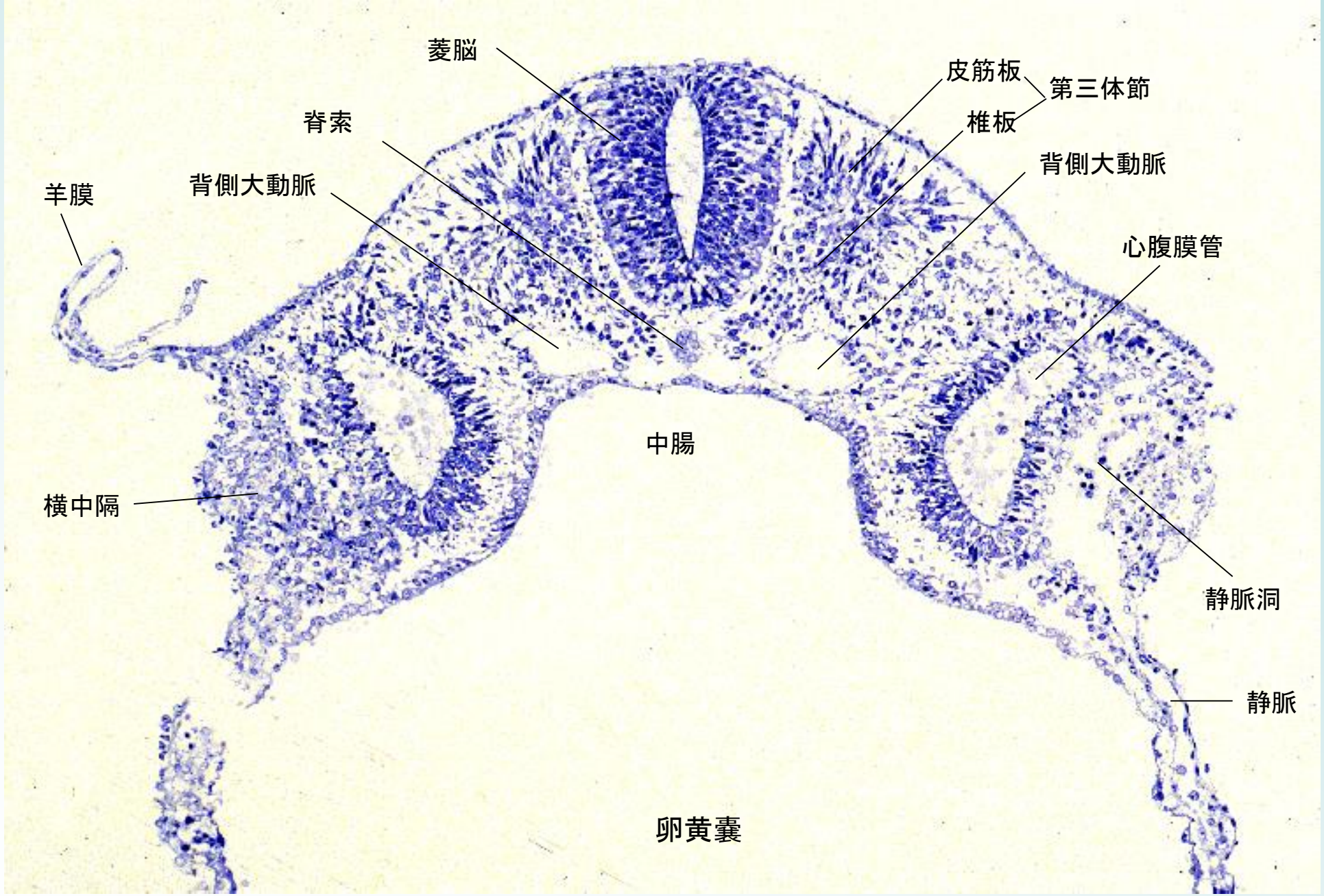

031　39-3 第三体節

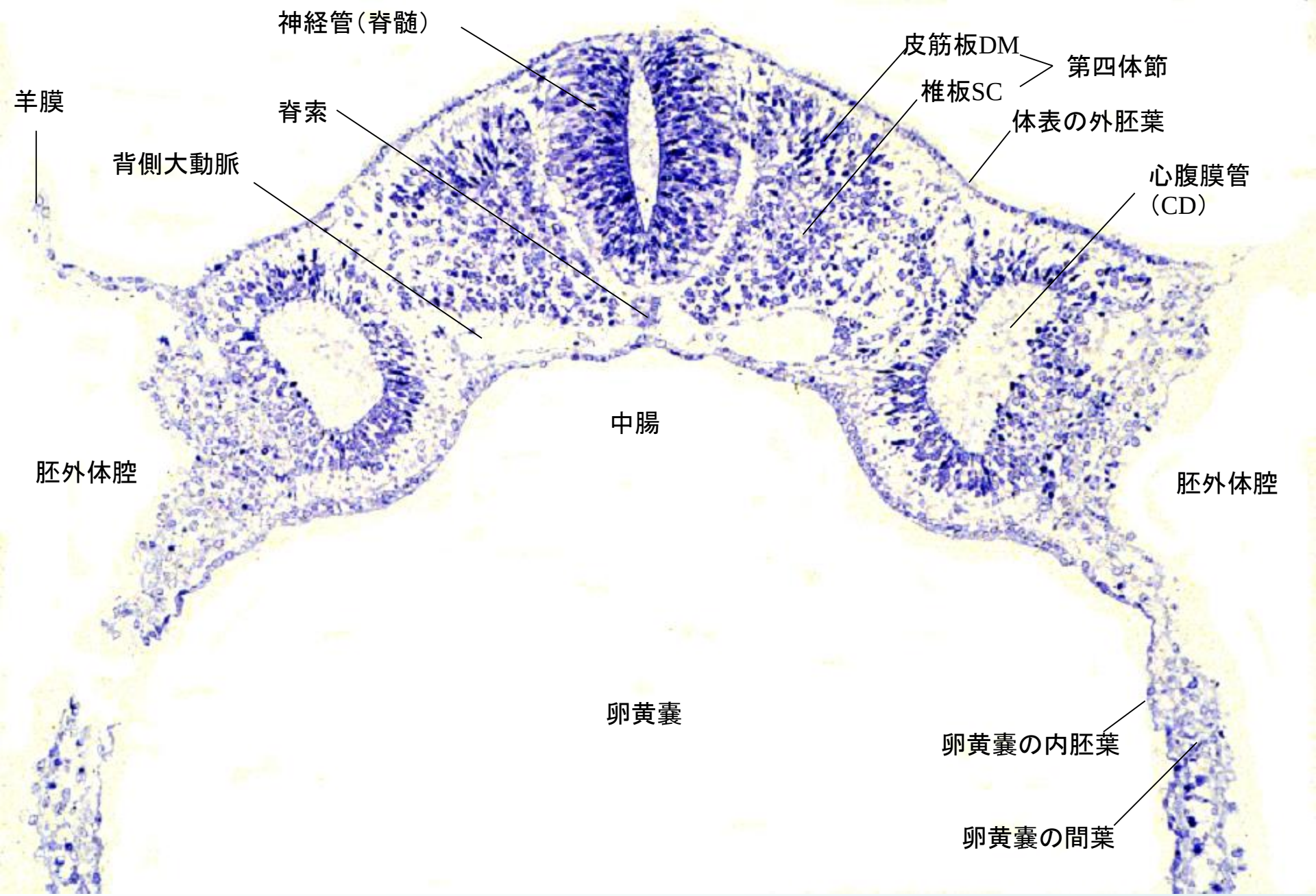
神経管（脊髄）
皮筋板DM
第四体節
椎板SC
羊膜
脊索
体表の外胚葉
背側大動脈
心腹膜管
（CD）
中腸
胚外体腔
胚外体腔
卵黄嚢
卵黄嚢の内胚葉
卵黄嚢の間葉

032　44-3 第四体節

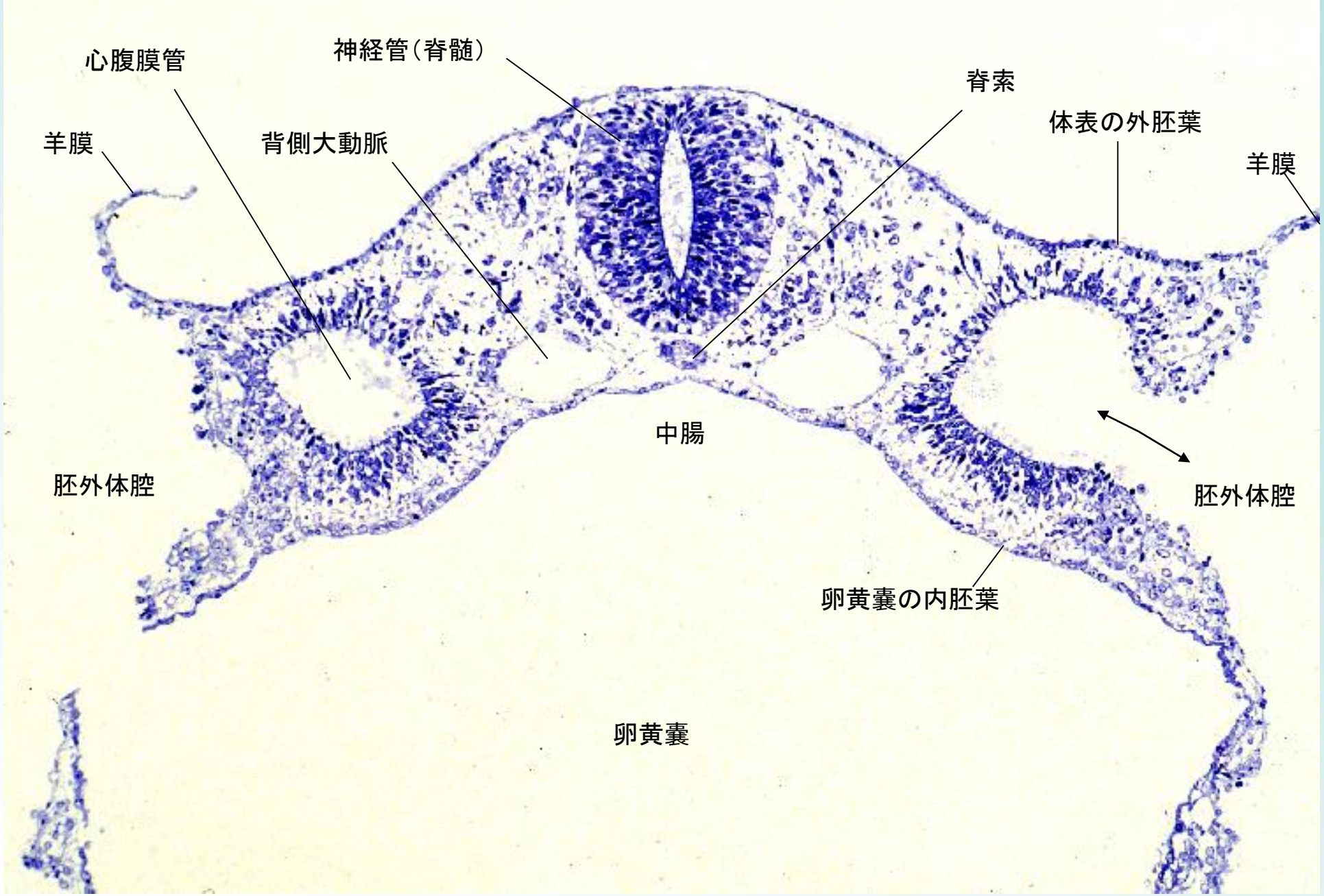

033　50-2 体節間空隙 1（第4体節と第5体節の間）

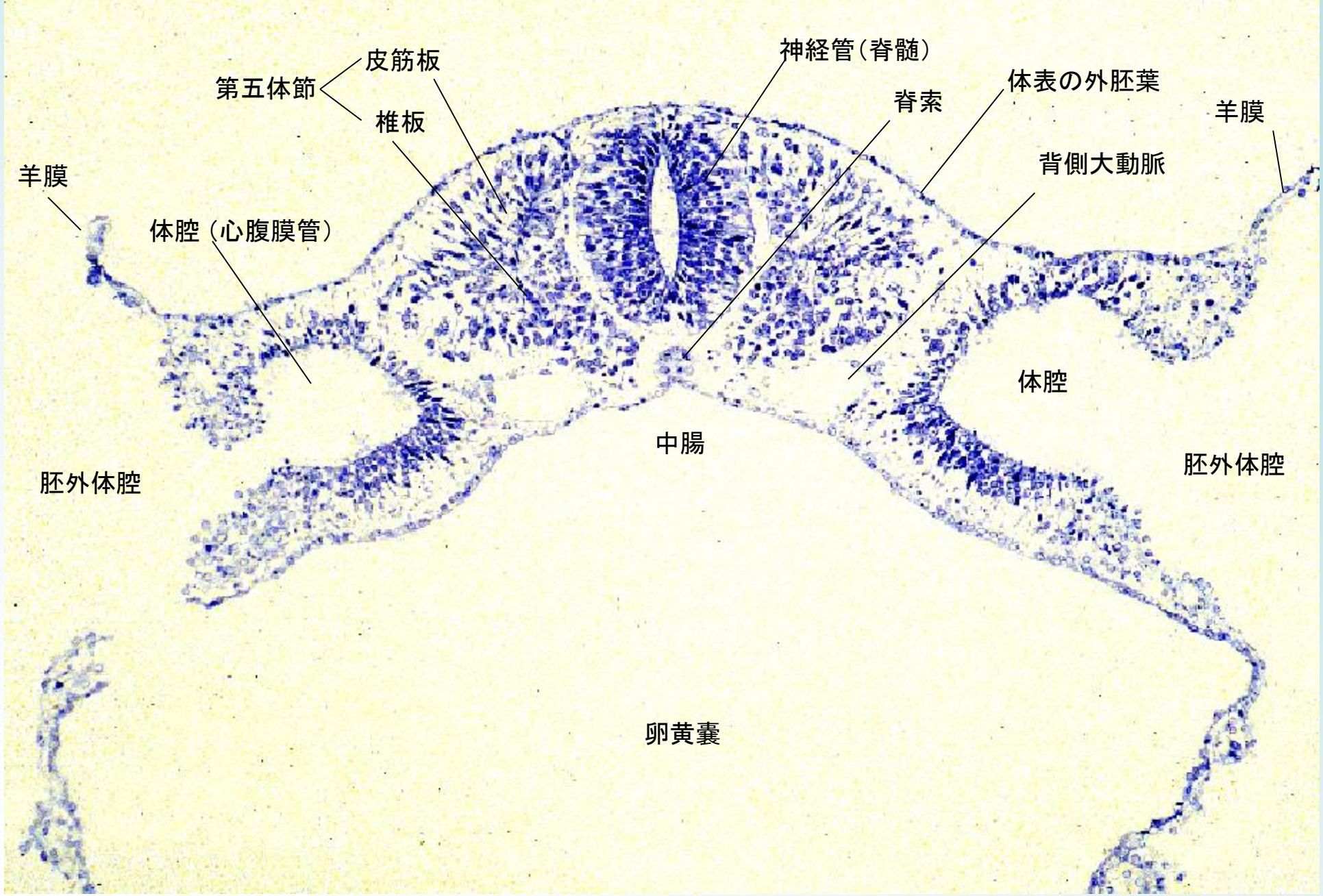
第五体節
皮筋板
椎板
神経管（脊髄）
脊索
体表の外胚葉
羊膜
背側大動脈
羊膜
体腔（心腹膜管）
体腔
中腸
胚外体腔
胚外体腔
卵黄嚢

034　53-2 第五体節

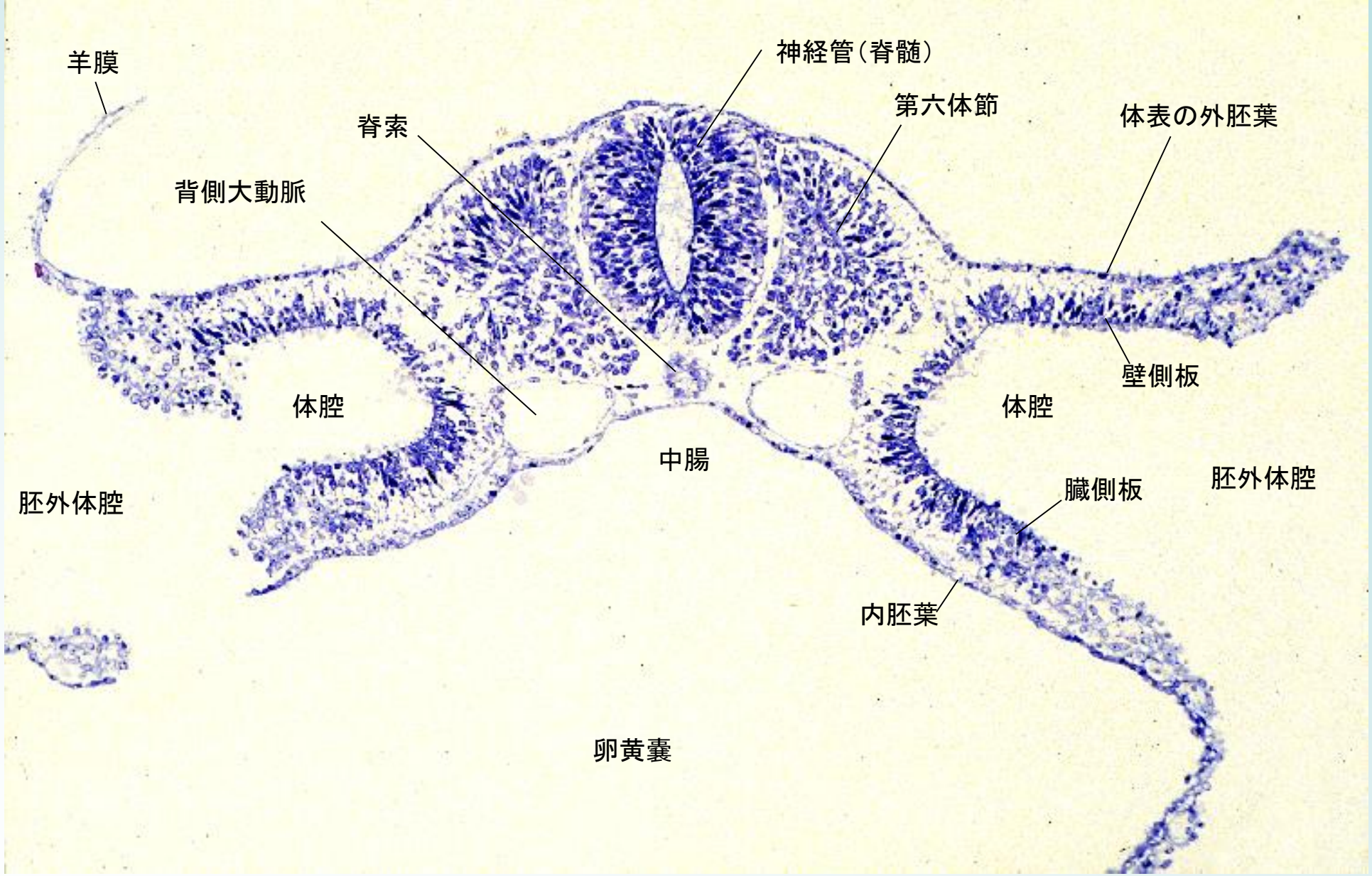
羊膜
神経管（脊髄）
第六体節
体表の外胚葉
脊索
背側大動脈
壁側板
体腔
体腔
中腸
胚外体腔
臓側板
胚外体腔
内胚葉
卵黄嚢

035　60-3 第六体節

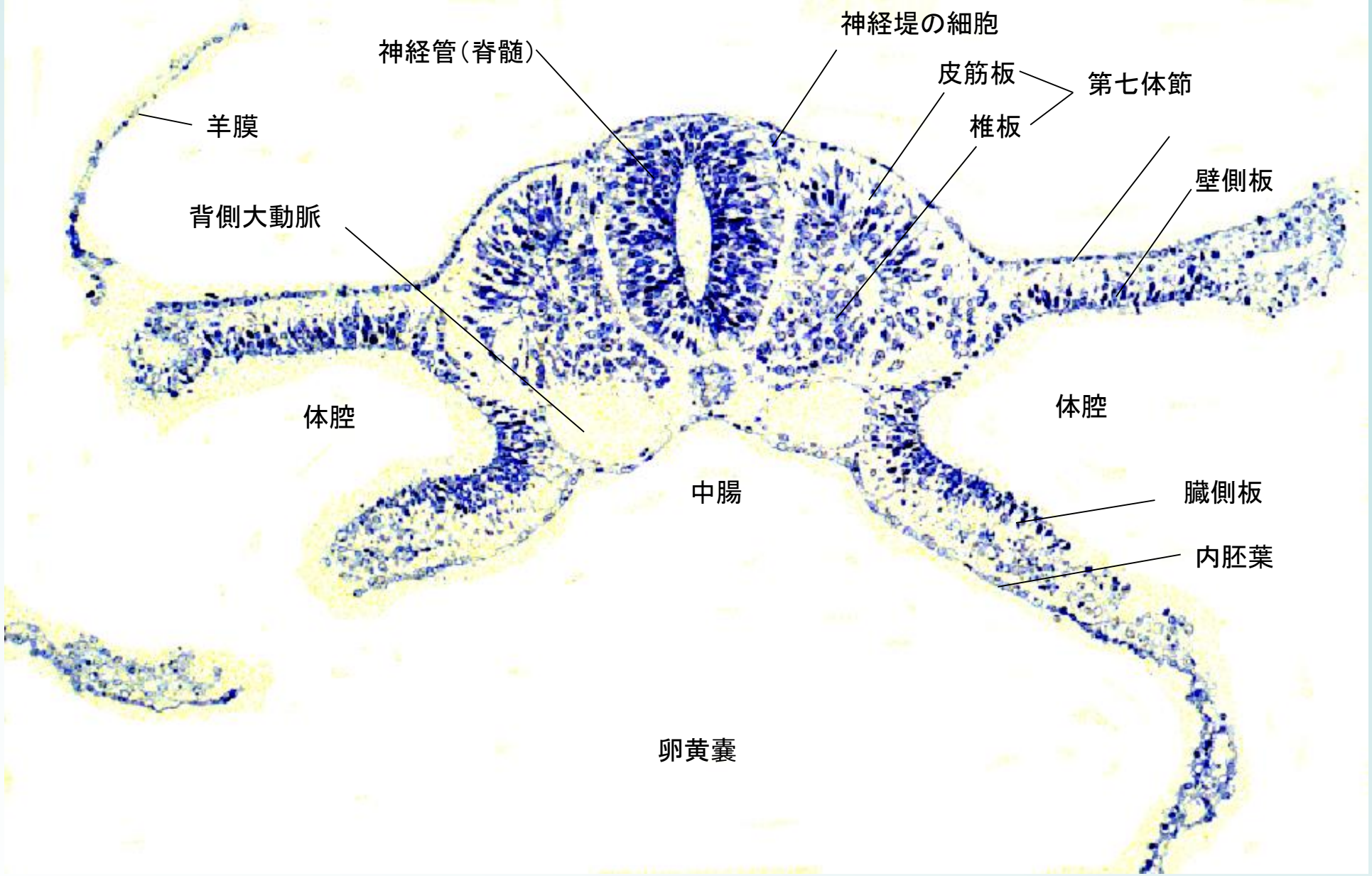

036　66-2 第七体節

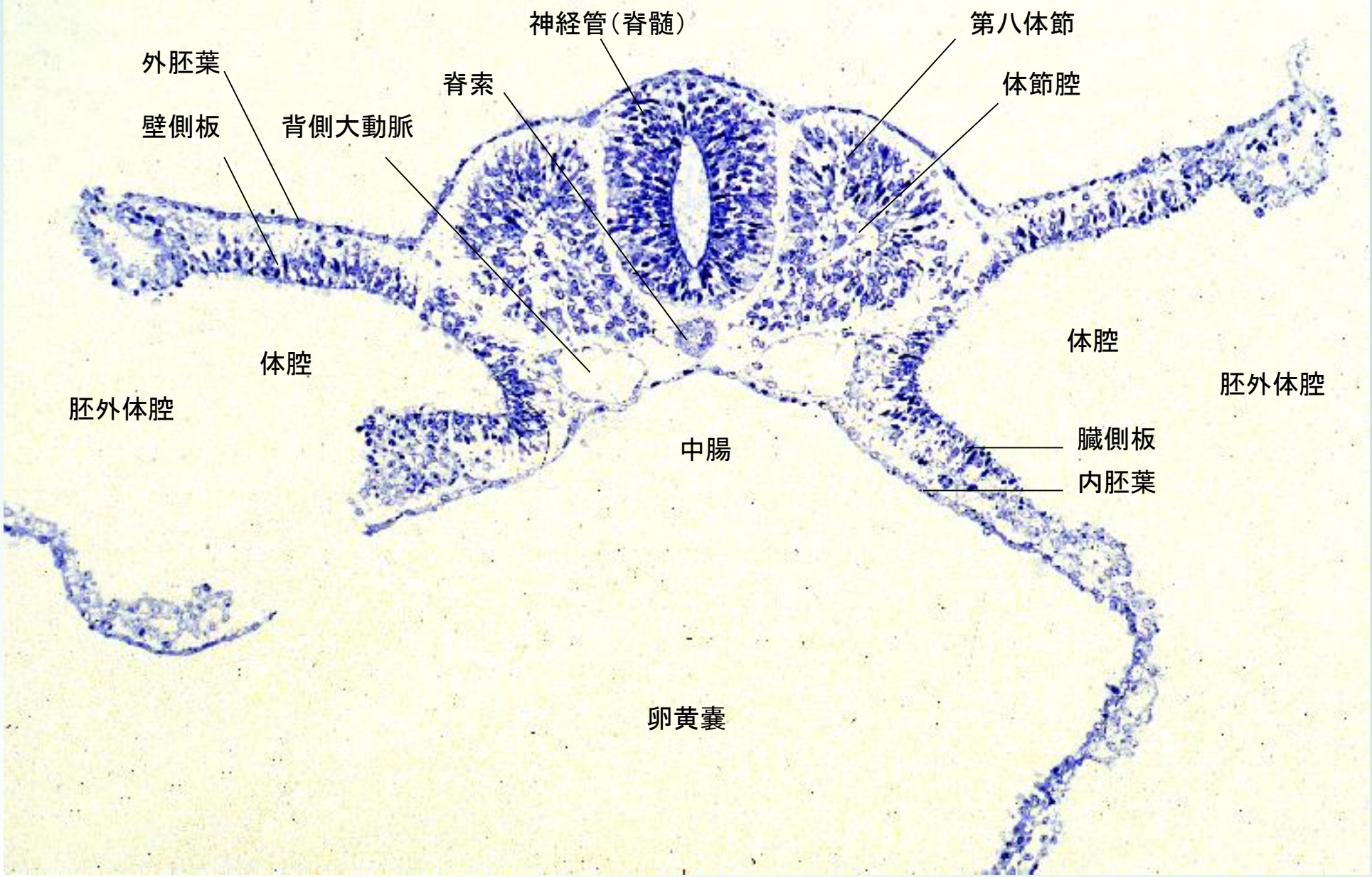

037　74-2 第八体節

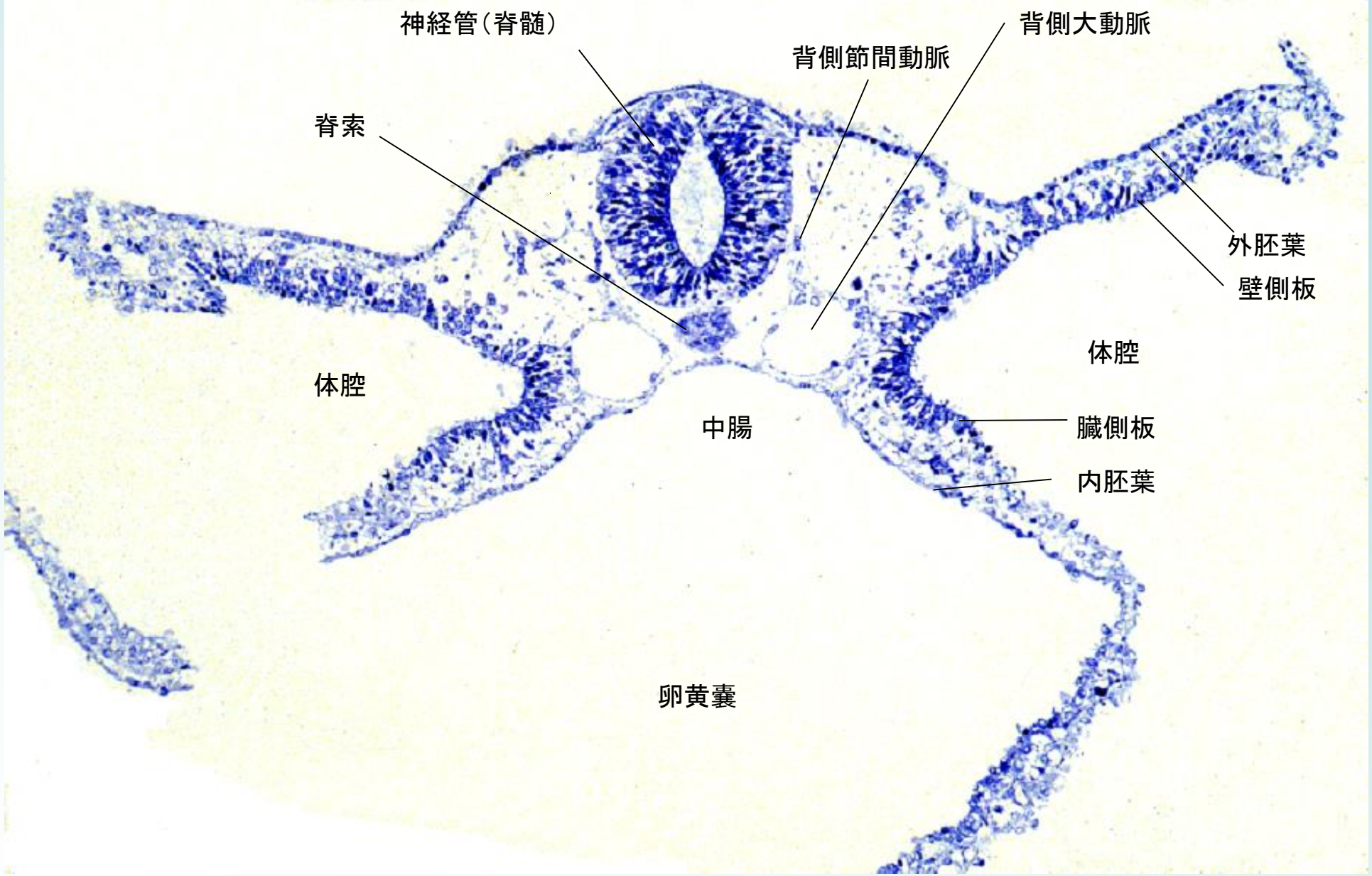

038　78-1 体節間空隙 2（第8体節と第9体節の間）

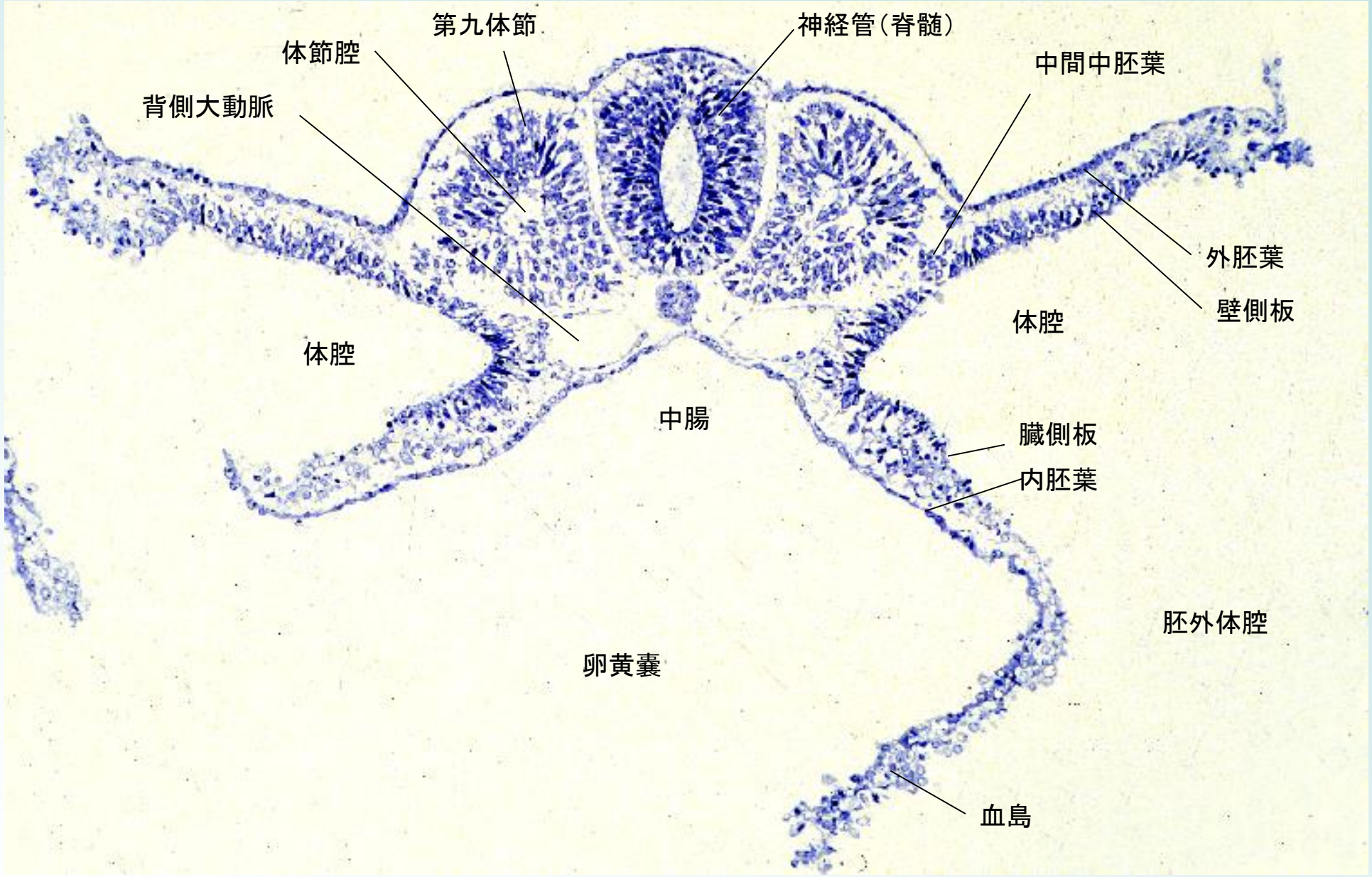

039　82-2 第九体節

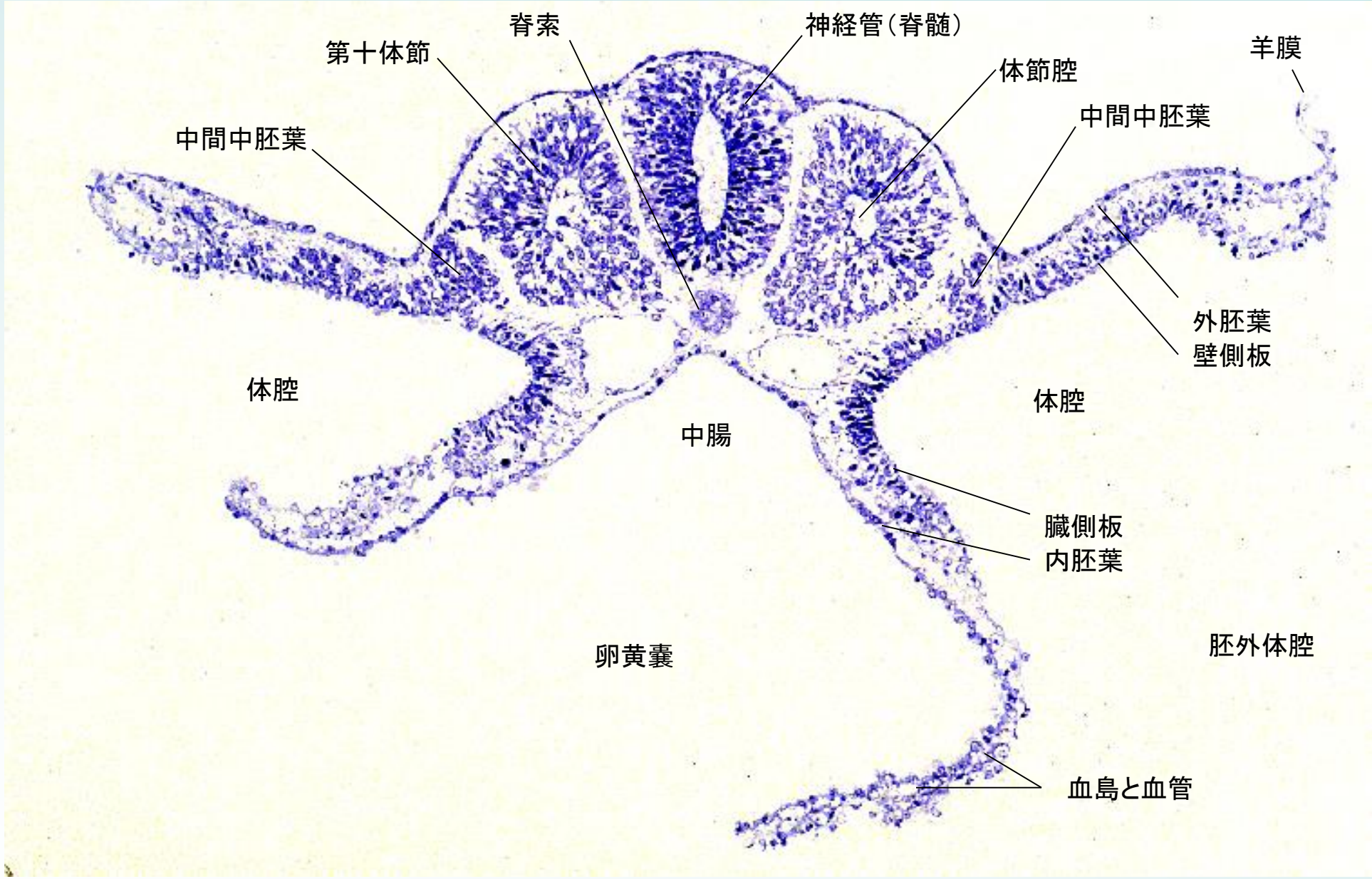
脊索
神経管（脊髄）
第十体節
体節腔
羊膜
中間中胚葉
中間中胚葉
外胚葉
壁側板
体腔
体腔
中腸
臓側板
内胚葉
卵黄嚢
胚外体腔
血島と血管

040　90-3 第十体節

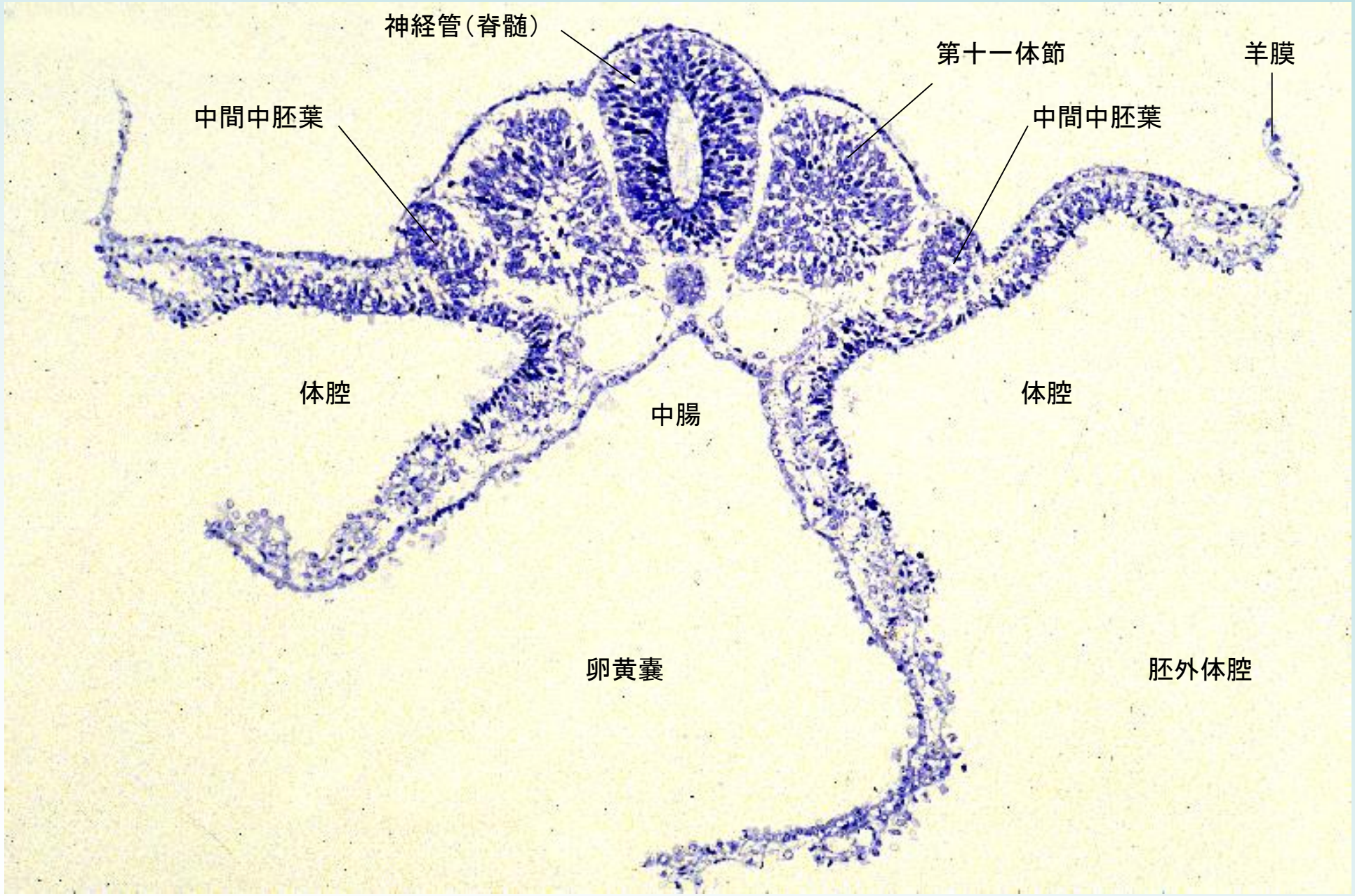

041　98-1 第十一体節

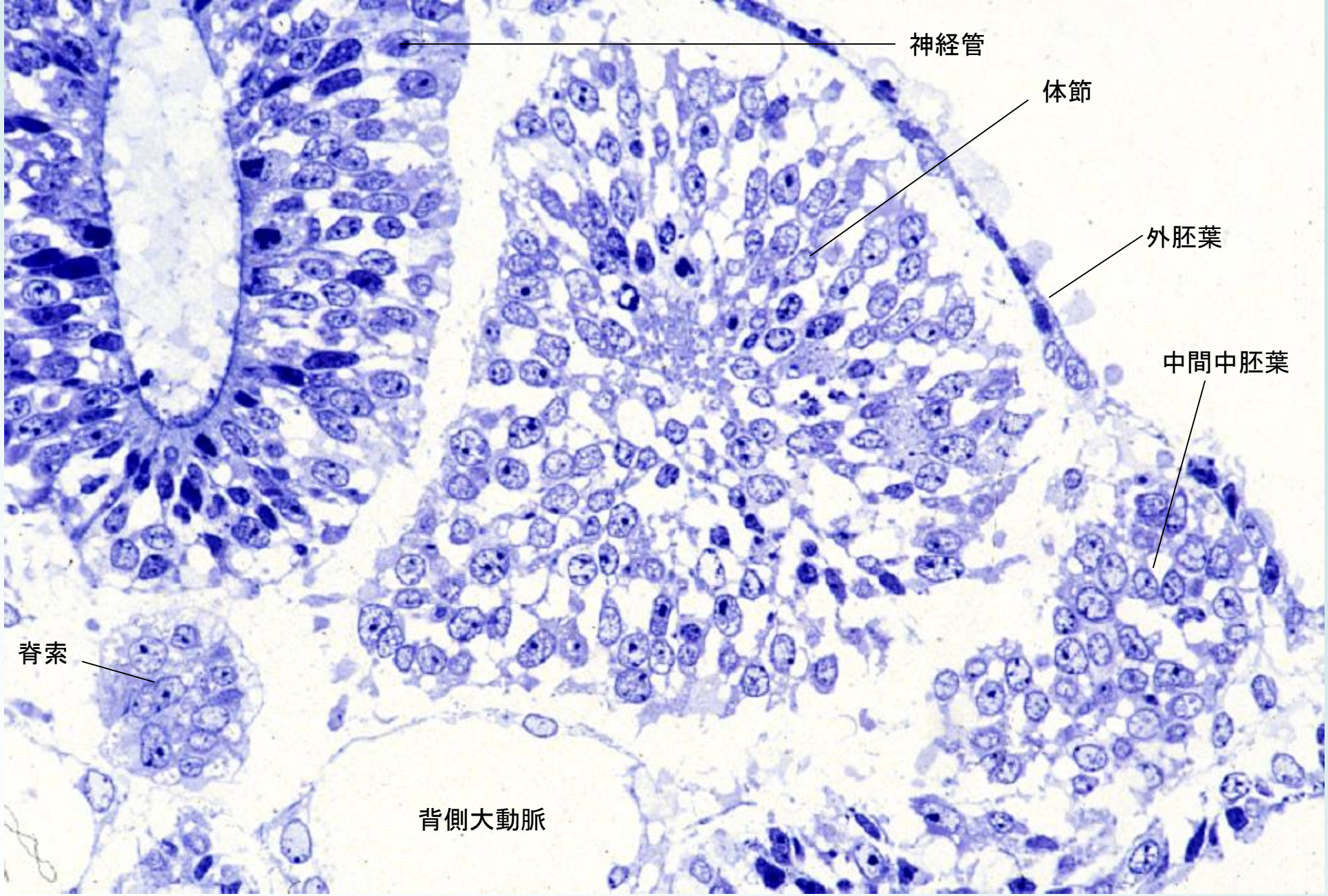

042　98-1a 中間中胚葉

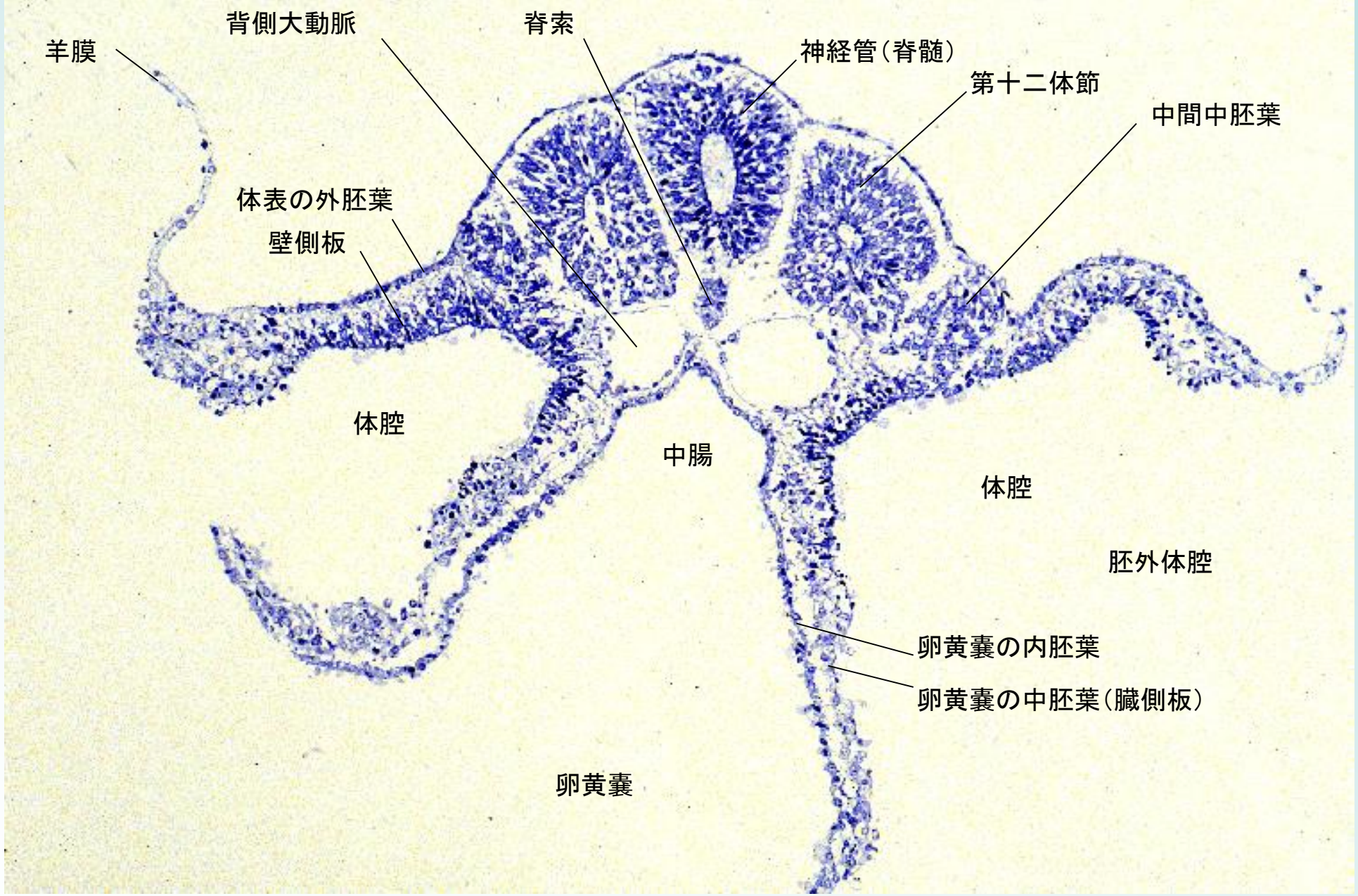

043　105-3 第十二体節

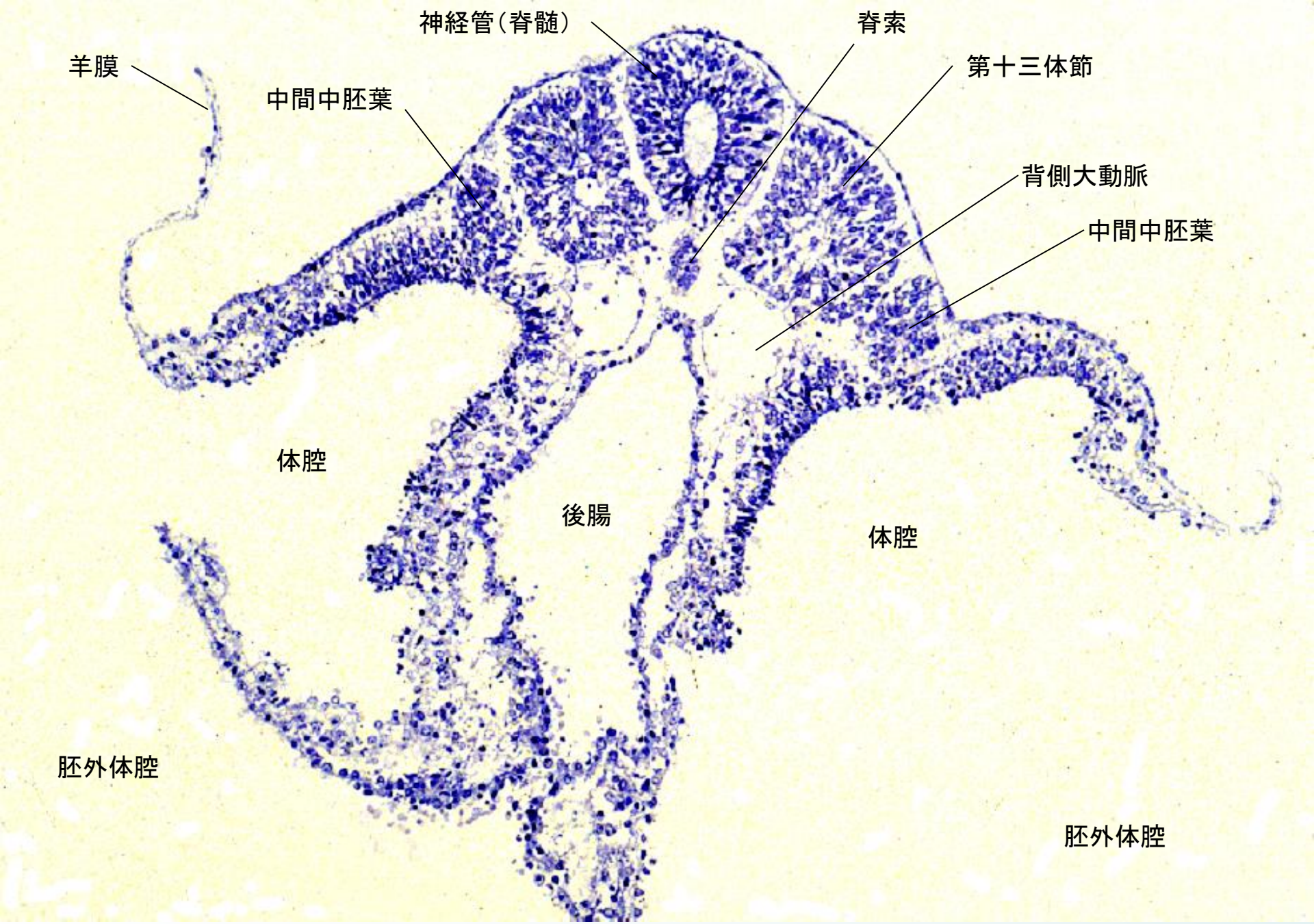

044　112-2 第十三体節　後腸前端

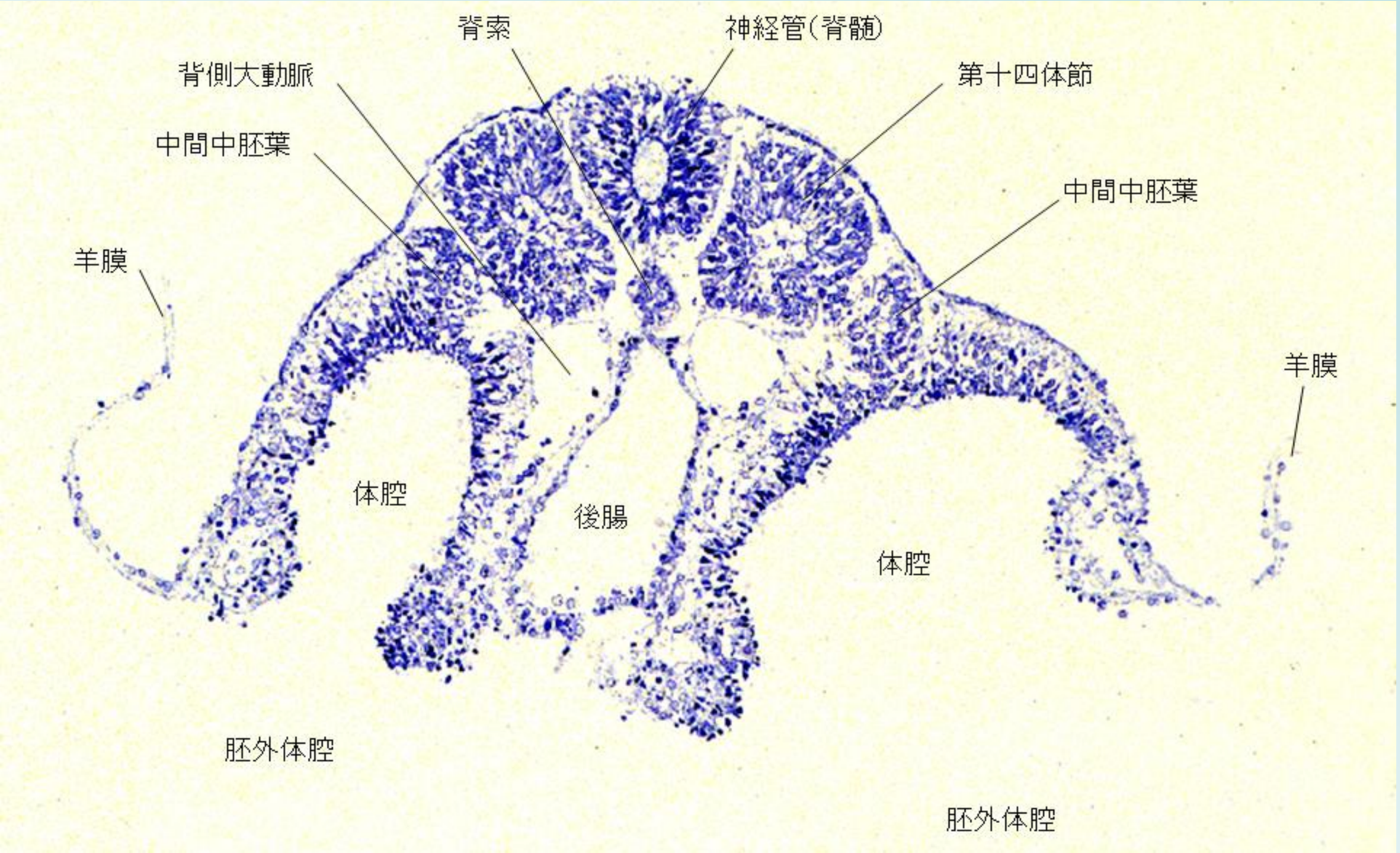

045　118-1 第十四体節

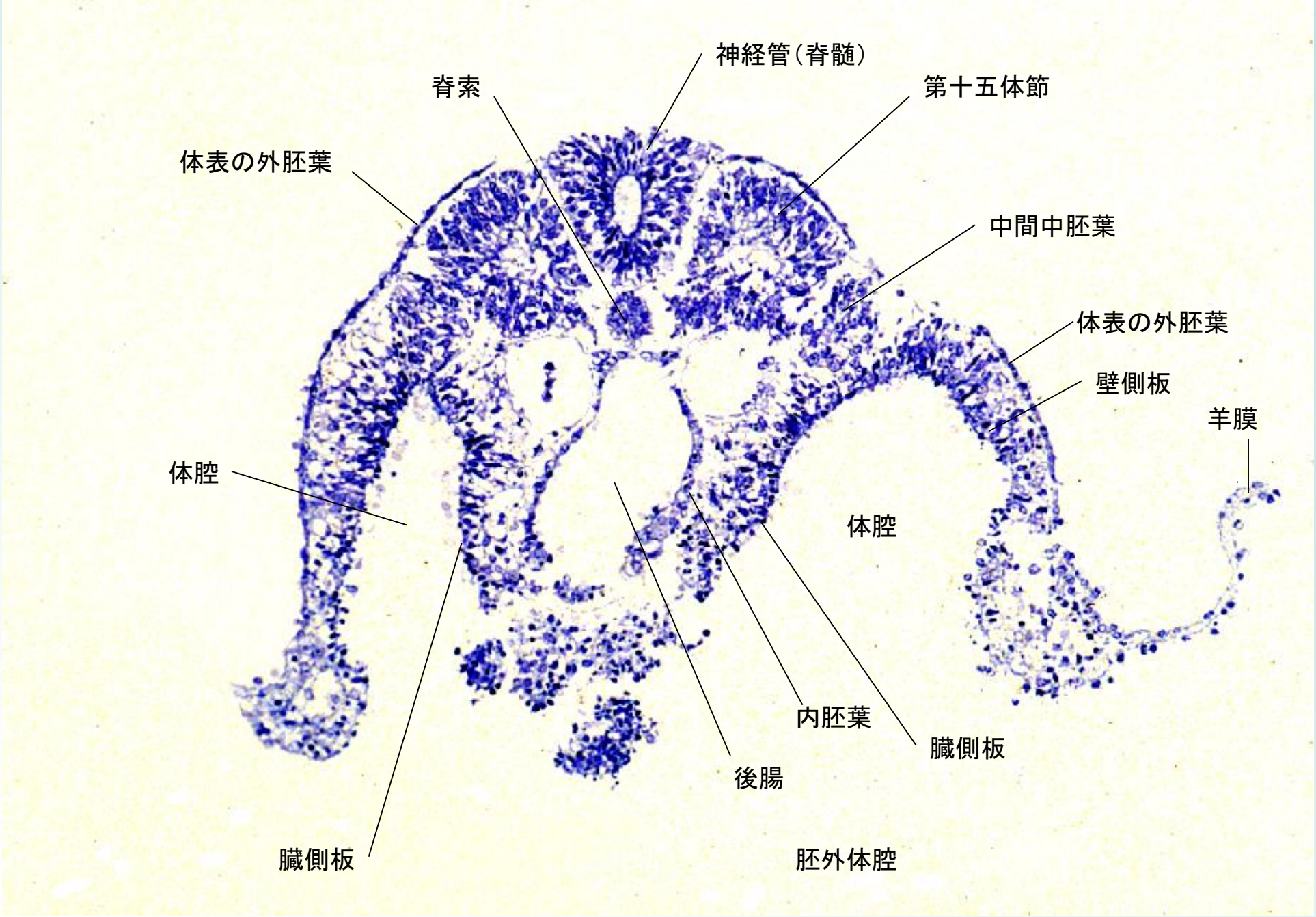

046　124-2 第十五体節

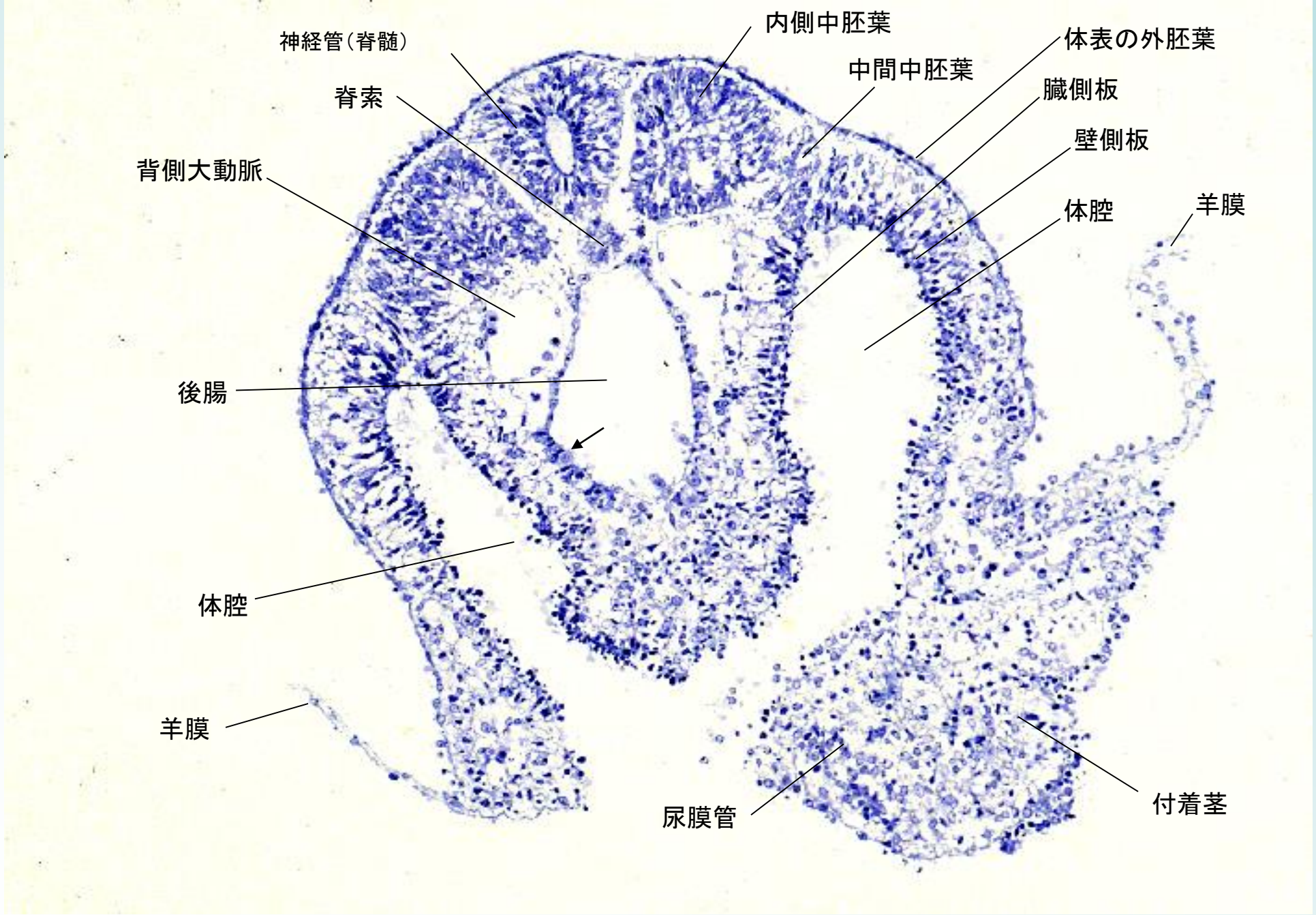

047　131-3 原始生殖細胞 1

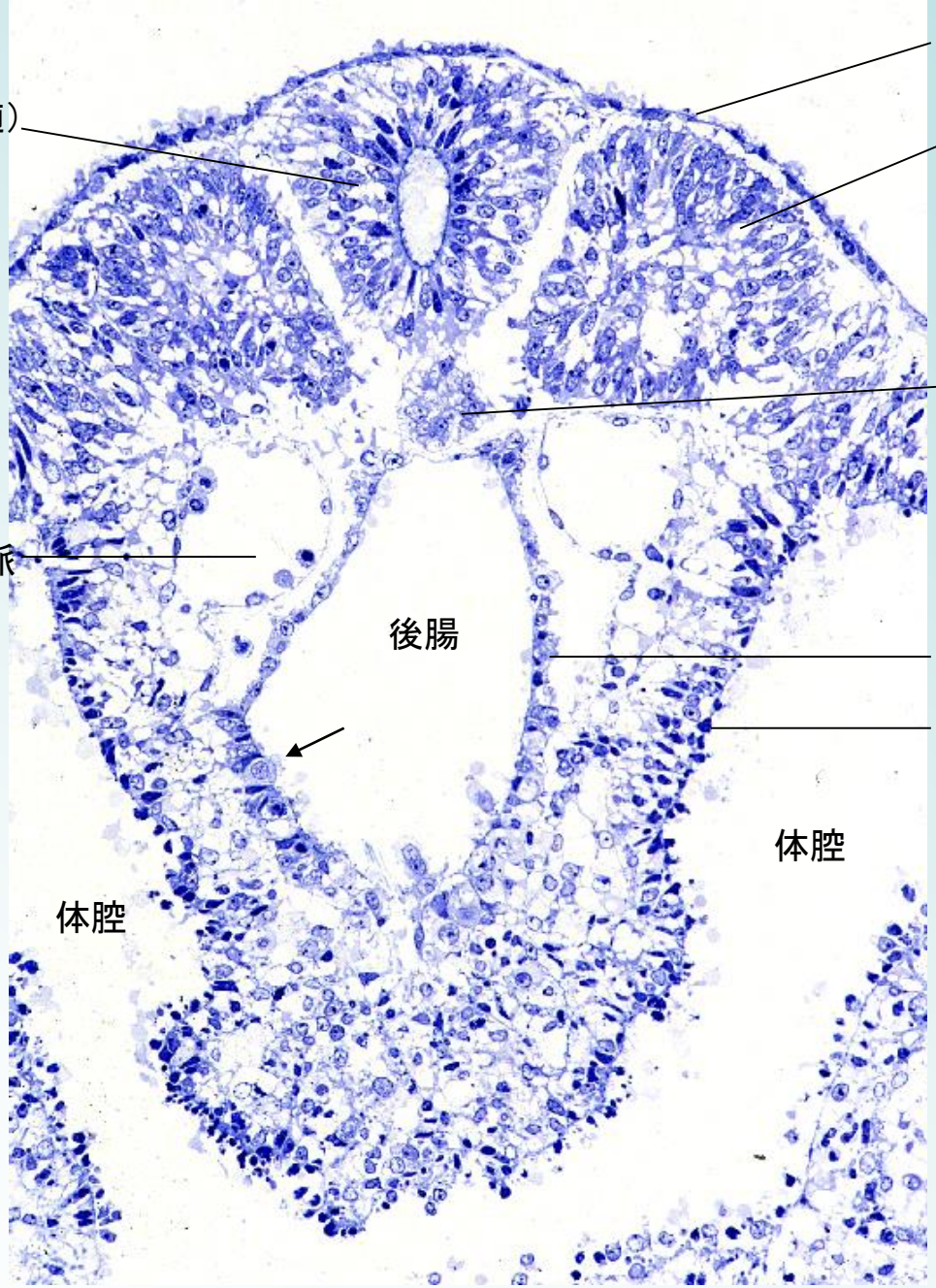

048　131-3a 原始生殖細胞 2

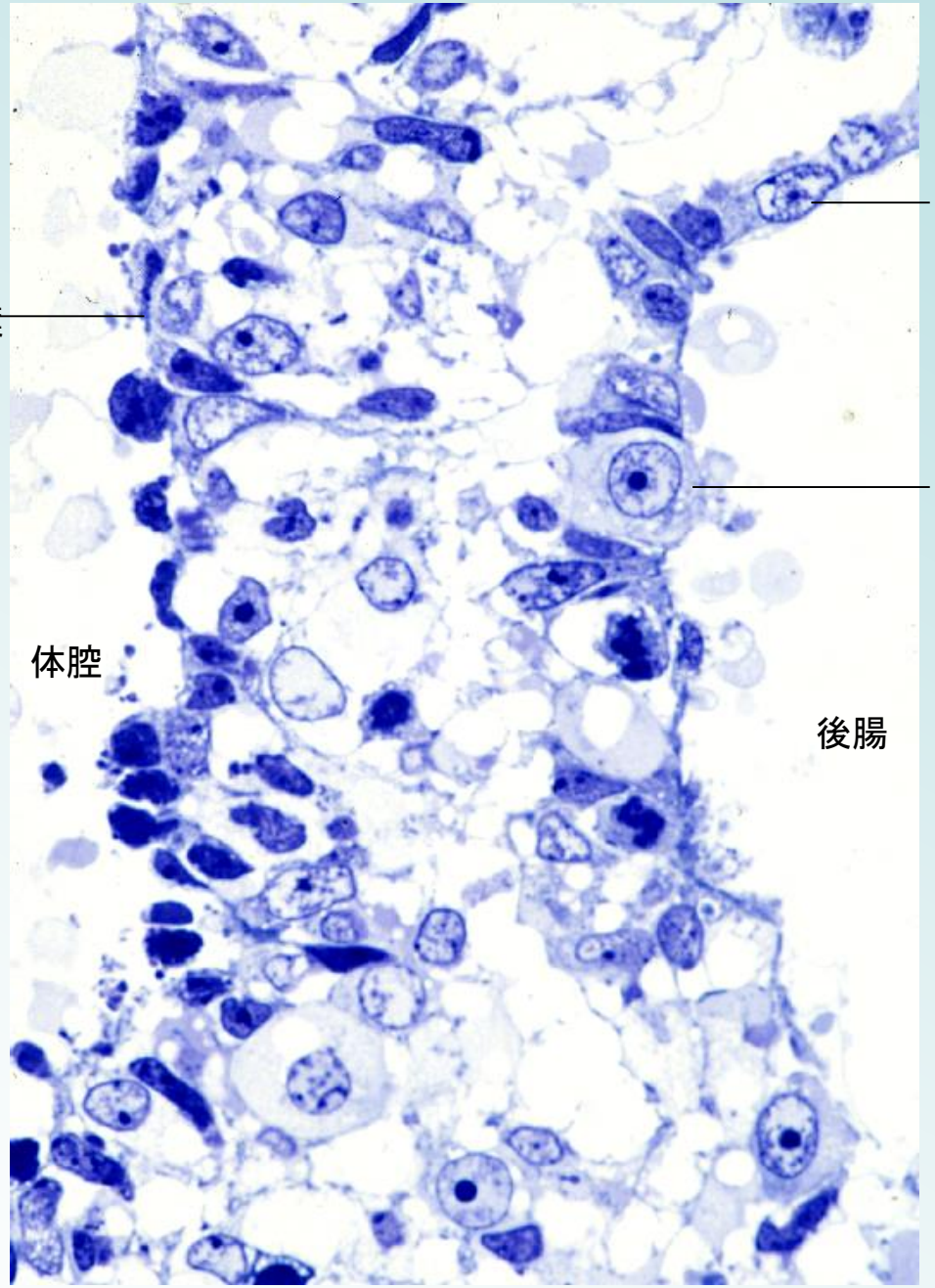

049　131-3b 原始生殖細胞 3

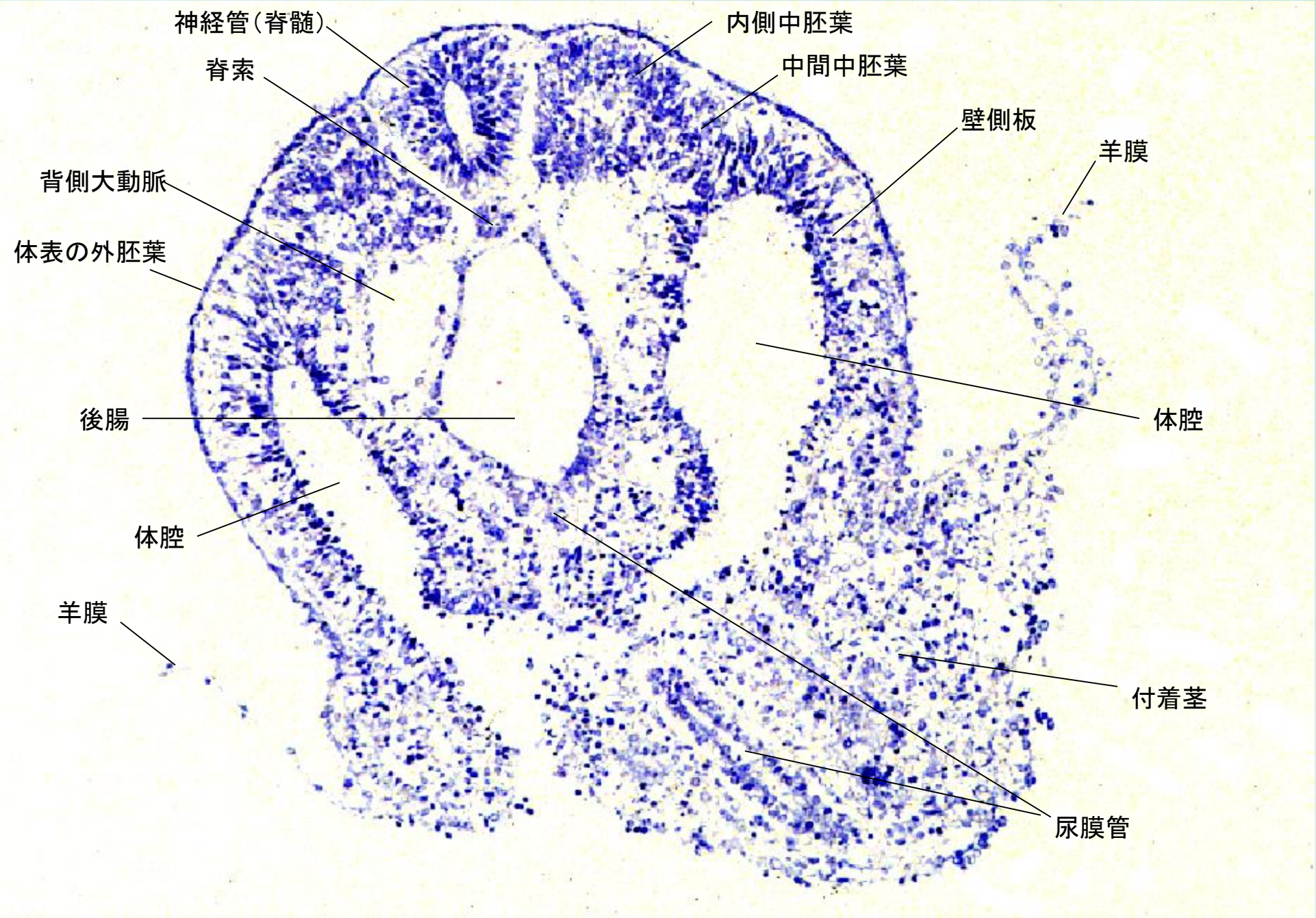

050　134-1 尿膜管

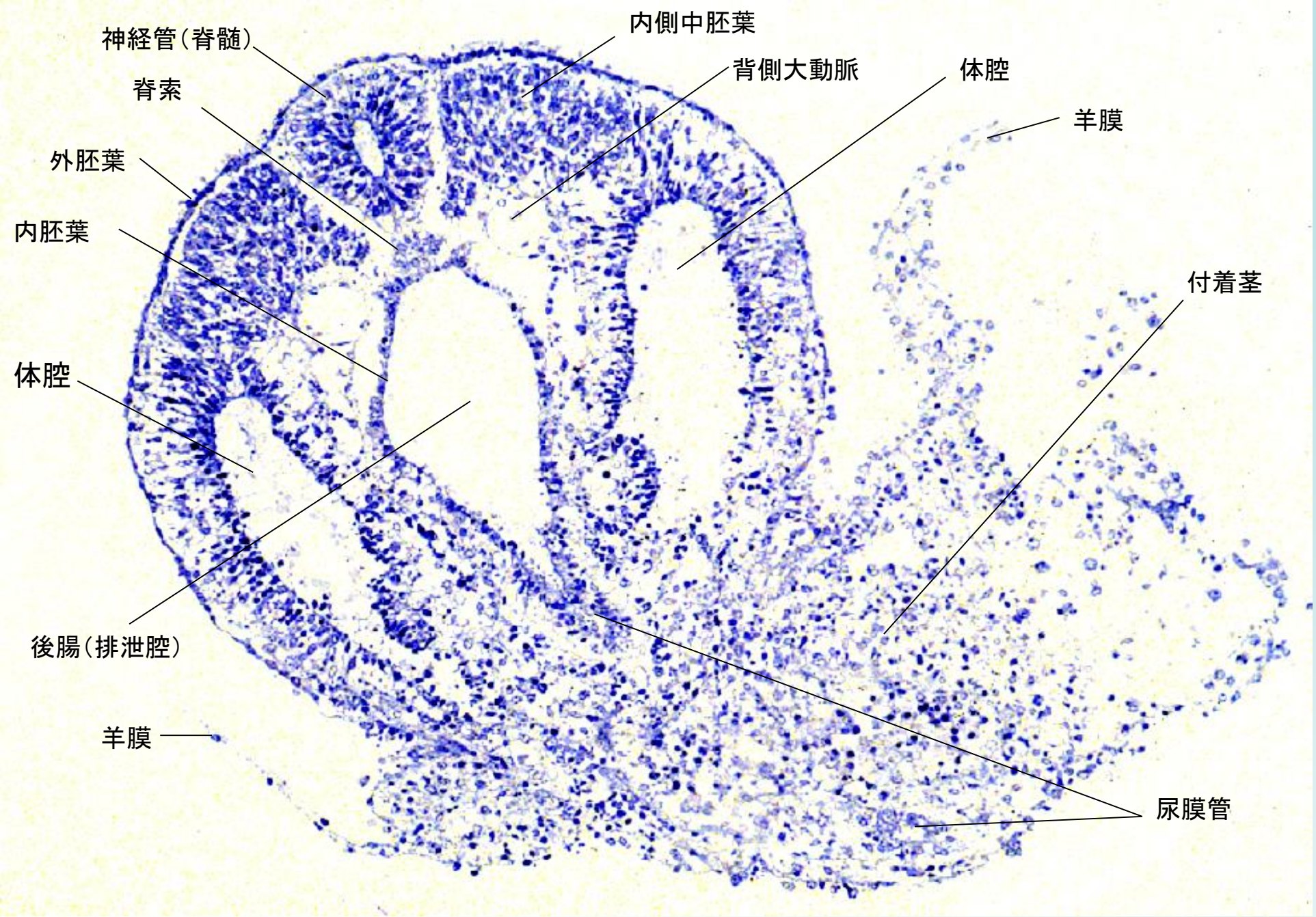
神経管（脊髄）
内側中胚葉
背側大動脈
体腔
羊膜
脊索
外胚葉
内胚葉
付着茎
体腔
後腸（排泄腔）
羊膜
尿膜管

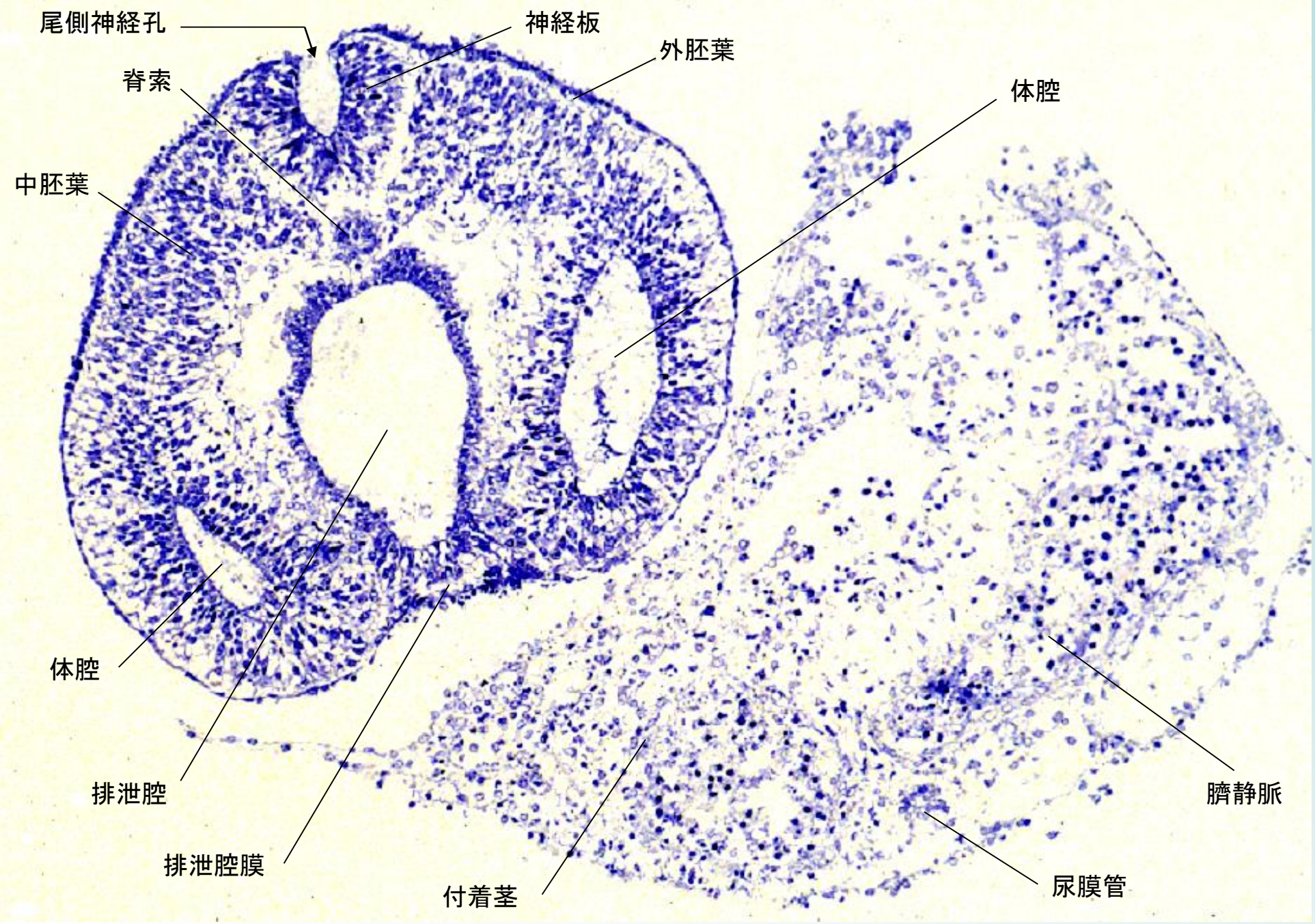

052　148 尾側神経孔

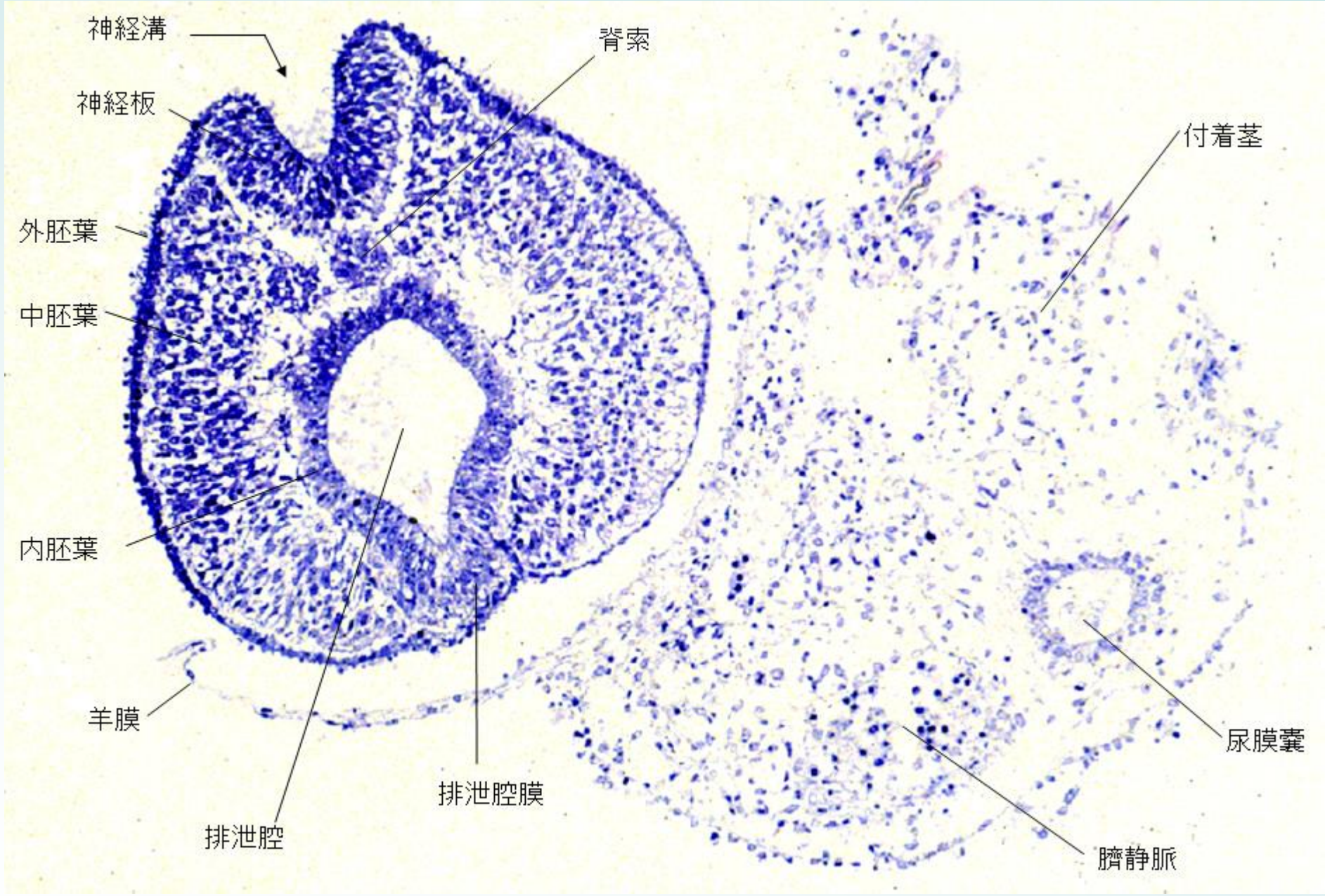

053　155-1 排泄腔膜

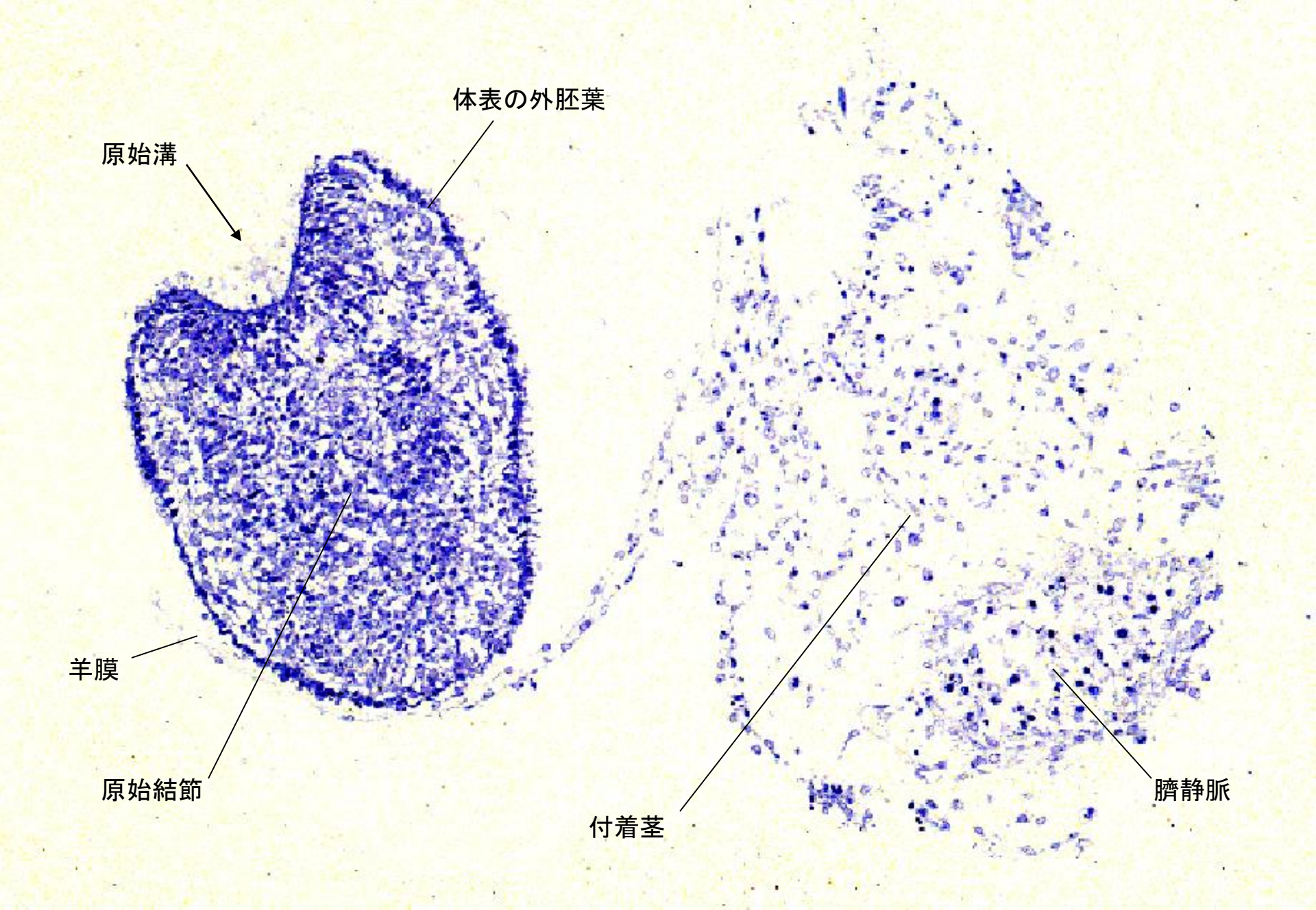

054　160-3 原始結節

解説 - 001-1　15対の体節を持つヒトの胎児

- これは 15 対の体節（somite）を持つヒトの胎児の写真と記述である。
- この胎児は 1982 年 12 月 4 日、神戸大学医学部法医学教室における法医学解剖において発見された。
- 剖検所見：子宮は軽度に肥大しており、左の卵巣に大きな黄体が認められた。子宮の前壁を慎重に開くと、子宮の後壁に直径約 10mm の無色透明の妊娠胞（gestational sac, GS）が認められたが、肉眼ではその内部に何等の構造物も認められなかった。この GS は子宮とともに 5 日間 10% フォルマリンで固定された後、双眼実体顕微鏡のもとで解剖された。周囲のもやもやした付属物を慎重に取り除くと、この胎児が全く無傷の状態で発見された。付属物を取り除いた状態で計測すると、この胎児の最大長は 4.1mm であり、背側面には 14 対の体節が数えられ、腹側面には直径約 2.5mm の卵黄嚢が認められた。
- 羊膜嚢を開く前と後に、この胎児はあらゆる方向から白黒およびカラーフィルムで撮影された。その後、この胎児は緩衝液で洗浄され、1% オスミウム酸で後固定、上昇アルコール列で脱水、エポキシ樹脂で包埋された。胎児を含むブロックを電顕用ミクロトームに取り付け、胎児の長軸に直角になるように方向を定めて、厚さ約 0.75μm の連続切片を作製した。ガラスナイフの交換の度に、切断面が胎児の長軸に直角になるように微調整を行った。得られた切片は直ちにトルイディンブルーで染色され、切断面に現れる諸構造が確認された。連続切片の総数は約 5000 枚であった。この連続切片を頭側から尾側に向かって観察すると、第十四体節の尾側にもう　1 対の体節が識別された。従ってこの胎児は 15 対の体節を持つ胎児であった。第十五体節の尾側では内側中胚葉に分節化は認められなかった。このことから、この胎児の日令は 24日または 25日と推定される。（続く）

次へ

解説 - 001-2　15対の体節を持つヒトの胎児

- 写真撮影：顕微鏡はオリンパス BH-2 、対物レンズは S-Plan-Apochromat 10（NA=0.40）、 S-Plan-Apochromat 20（NA=0.70）と S-Plan-Apochromat 40（NA=0.95）、写真投射レンズは NFK 2.5 LD である。
- この胎児に関する詳細な報告が 『Mizoguti, H.: A Fifteen-somite Human Embryo. Advances in Anatomy, Embryology and Cell Biology, Vol. 116, 1989. Springer-Verlag 』 として出版されている。

（終）

解説 - 002　15対の体節を持つヒトの胎児 左側面

- これは胎児の左側面である。
- 羊膜嚢はまだ狭く、頭側では心臓隆起の腹頭側端から始って体の頭側端をなす網膜原基（Optic evagination、OE）の前を通って背側にまわり、胎児の背側を広く被って尾側端の付着茎に達して終わっている。従って胎児の腹側面の大部分は胚外体腔に露出している。
- 胎児の側面に見られる体腔は胚外体腔に広く開いており、その開口部では、羊膜嚢に反転する背側縁（a）と卵黄嚢に反転する腹側縁（b）とが明らかに観察される。卵黄嚢の表面には多数の血管が形成されている。卵黄嚢の背頭側端部と心臓隆起の腹尾側部の間に介在する白い部分は横中隔（Septum transversum）である。胎児の頭側端部である OE の腹尾側と、尾側の心臓隆起の間は深く凹んでいる。これが口窩（Stomatodaeum）である。

解説 - 003　15対の体節を持つヒトの胎児 右背側面 1

- これは胎児を右背側から見た写真である。胎児の背側面の中央部に体節が観察される。胎児の尾側端では尾側神経孔が見られる。

解説 - 004　15対の体節を持つヒトの胎児 右背側面 2

・　これは羊膜嚢を取り除いた胎児の右背側面である。胎児の背側面中央部の体節の配列が明瞭に観察される。この原胚子（胎児）の最大長は 4.1mm であった。

解説 - 005　15対の体節を持つヒトの胎児 背側面 1

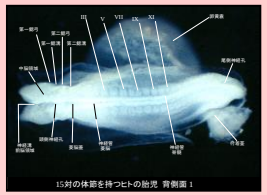

- これは羊膜嚢を取り除いた胎児の背側面である。背側正中部には頭尾方向に走る神経管が成立しており、その左右に体節が整然と配列している。III、V、VII、IX、XI は体節の番号である。神経管は頭側端（前脳の領域）で広く開いており、尾側端でもなお開いており、尾側神経孔が明瞭に認められる。
- この背側面の構造の詳細については「背側面 2」を見よ。

解説 - 006　15対の体節を持つヒトの胎児 背側面 2

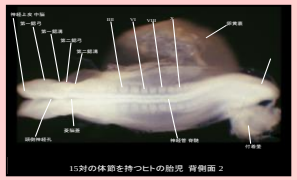

- これは胎児の背側面で、細部の構造がよく現れるように照明を工夫して撮影した写真である。
- 胎児の背側正中部を頭尾方向に走る神経管が明瞭で、その左右に体節が整然と配列している。神経管の頭側部、菱脳の領域では、頭尾方向に細長い菱形の菱脳蓋が認められる。その直ぐ頭側で左右の神経隆起は分かれて頭側神経孔が開く。それよりも頭側、中脳及び前脳の領域では左右の神経隆起は左右に広く開いている。胎児の頭部の左右の外側面では、第一鰓弓と第二鰓弓が軽く隆起し、その間が凹んで第一鰓溝と第二鰓溝が識別できる。第三体節から第十体節までの範囲では、体節が極めて明瞭に識別される。

解説 - 007　3-1. 3-2

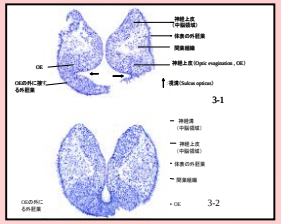

- これ以下は、15 対の体節を持つヒトの胎児の横断連続切片を、頭側から尾側に向かって配列したものである。体の横断面を前から見ることになるので、画面上の左右は、実際の体の左右とは逆になるが、記載の便宜上、画面の左右で記述する。切片の厚さは約 0.75μm であり、写真の撮影倍率は特別の記載の無い限り、10 x 2.5 である。
- 3-1 は最頭側部の切片で、その腹側半は左右に向かって軽度に張り出しており、その壁は厚い多列円柱上皮様の神経上皮である。これは視覚器（網膜）の原基で、Optic evagination （OE）と呼ばれる。OE の内面は鋭く側方に突出している。この凹み（矢印）を視溝という。 OE の外側に密着する体表の外胚葉上皮は、後に肥厚して水晶体を形成するのであるが、この胎児では体表の他の部分の外胚葉と同じであり、水晶体原基への分化の兆候は未だ認められない。 OE の背方に続く、同様に厚い神経上皮は将来の中脳領域を作るものである。それ以外の体表を限界する上皮は、皮膚の上皮性部の原基であるが、この胎児ではなお単層扁平ないし円柱上皮の状態で、特別の分化を示していない。体表の上皮と神経上皮の間の空間は疎な間葉組織で満たされている。
- 3-2 は 3-1 の尾方に続 く OE の尾側部を通る切片で、OE による左右方向への張り出しが不著明になり、胎児の断面は正円形に近づいている。

解説 -　　008　3-3．4

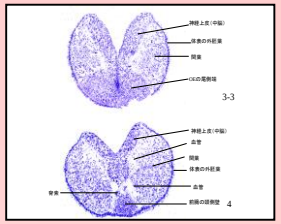

- 3-3 は OE の尾側端部を通る断面である。OE の内腔が消失した。
- 4 は 3-3 の尾側に続く断面で、脊索の頭側端部が出現した。その腹側部に接する細胞の大きな集団は前腸の頭側壁である。

解説 - 009　5-3. 6-3

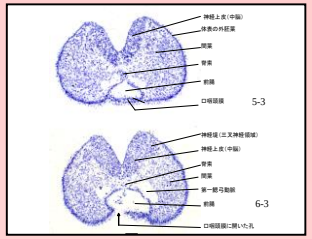

- 5-3 では前腸の頭側端部が開いた。前腸の天井と神経溝の間に脊索が明瞭に認められる。前腸の腹側壁は口咽頭膜によって閉ざされている。口咽頭膜は体表の外胚葉上皮と、前腸の前端を閉ざす内胚葉上皮の 2 枚の上皮層によって形成されている。前腸の背外側壁に接して左右対称的に見られる血管は第一鰓弓動脈の前端部である。
- 6-3 は 5-3 の尾側に続く切片で、前腸がやや拡大し、その腹側を限る口咽頭膜に孔が開いているのが認められる。前腸の背側壁（天井）と神経溝の底の間に脊索が存在する。前腸の背外側に接する大きな血管は第一鰓弓動脈である。神経板が体表の外胚葉に移行する部分に接して細胞が密な領域が認められるが、これは将来三叉神経の知覚性部を形成する神経堤の細胞群である。

解説 -　　010　7-2

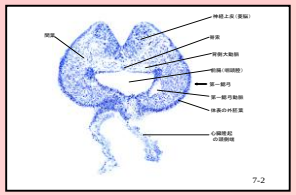

- これは心臓隆起の頭側端を通る断面である。
- 前腸（咽頭腔）の左右に接して第一鰓弓動脈があり、前腸の背側には背側大動脈が左右対称に存在する。神経上皮は菱脳の領域となった。この神経上皮の凹み（神経溝）の底と前腸の天井の間に脊索が見られる。前腸の左右において間葉組織が密になっており、これによって体の断面が左右に拡大しているが、この拡大部が第一鰓弓である。咽頭腔の腹側の体部に心臓隆起を包む膜（体表の外胚葉と心膜腔の内面を縁取る心外膜からなる）が続いている。

解説 - 011　7-3

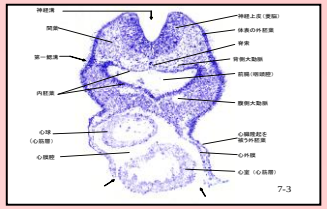

- これは心球及び心室の頭側端を通る断面である。心球と心室の断面が見られるが、共に心筋層のみで、心内膜管は未だ出現していない。心膜腔は明瞭であるが、これは腹側部の 2 個の矢印の間で広く胚外体腔に開いている。心臓よりも背側の体部では、前腸（咽頭腔）は左右に拡大し、その腹外側に接する部位で間葉組織が増殖して、この部が体表の外胚葉を左右に隆起させている。この隆起が第二鰓弓である。
- 咽頭腔を縁取る内胚葉は、背側壁（天井）では単層扁平上皮であるが、外側部及び腹側壁では多列円柱上皮である。背側中央部の神経上皮は厚い多列円柱上皮で、これが U 字形の神経溝を縁取る。神経溝の底と咽頭腔の天井の間に脊索が存在する。脊索の腹側部は内胚葉の中に埋まっている。

解説 - 012　8-2　第一鰓溝

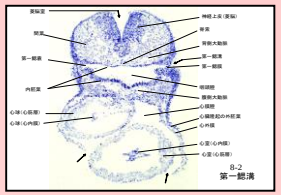

- これは第一鰓溝及び第一鰓嚢を通る断面である。
- 咽頭腔の背外側端部は強く左右に張り出して、体表の凹みである第一鰓溝と向かい合い、第一鰓膜を形成している。咽頭腔の腹側と背側には、それぞれ腹側及び背側大動脈が存在する。咽頭の背側壁の正中部に接して、脊索が接着している。厚い多列円柱上皮である神経板は V 字形の脳室（菱脳室）を囲む。その背側端部には菱脳蓋の一部が認められるが、ここでは左右のものは繋がっていない。
- 心球の背側部が心膜腔の背側壁の中央部に繋がった。心球にも心室にも、その中軸部に心内膜管が出現したが、心内膜管と心筋層の間には、広い無細胞性の空間が介在している。心臓隆起の表面を覆う外胚葉の内面には心外膜（Pericardium）が認められるが、心筋層の表面には心上膜（Epicardium）に相当する細胞の被いは認められない。心膜腔の腹側部が胚外体腔に広く開いていることは、7-3 と同じである（ 2 個の矢印 ）。

解説 - 013　8-2 a　第一鰓膜 1

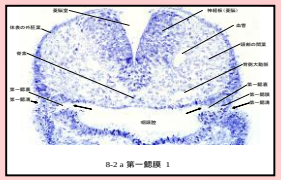

- これは 8-2 の 拡大（倍率は 20 x 2.5）で、第一鰓嚢・鰓溝・鰓膜を示す図である。
- ここでは咽頭腔の断面は扁平で、左右に広がり、特にその背外側端は左右に突出して（矢印）、その外側端はこれと対向するように陥没した体表の凹みと接している。この咽頭腔の突出部を鰓嚢といい、体表の凹みを鰓溝という。鰓嚢と鰓溝とは内胚葉と外胚葉の 2 層の上皮細胞からなる薄い膜で隔てられている。この膜を鰓膜という。
- この図では菱脳になるべき神経板の細胞の配列が明瞭に観察されるが、ここには未だ神経細胞への分化の兆候は見られない。

解説 - 014　8-2 b　第一鰓膜　2



- これは前図の右側の鰓嚢・鰓膜・鰓溝の拡大（倍率は 40 x 2.5）である。
- 咽頭腔の背外側端部が外方へ突出して鰓嚢となり、これに対向する部位の体表が凹んで鰓溝を作り、両者は内胚葉上皮と外胚葉上皮が接着した薄い膜（鰓膜）で隔てられている。この切片は厚さが　0.75μm と薄いので、細胞の重なりがなく、以上の関係が明瞭に観察できる。

解説 - 015　9　大動脈嚢

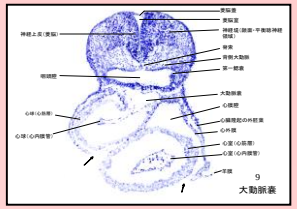

- これは 8-2 のすぐ尾方に続く断面である。
- 心球の背側部では心筋層が心膜腔の背側壁に接続し、その内腔である心内膜管の背側端部が咽頭腔の腹側に接して拡大し、大動脈嚢となっている。大動脈嚢の左右両側端はやや拡大して、左右の腹側大動脈を暗示している。心室においても心内膜管の内腔が拡大し、内腔には有核血球芽細胞が見られる。しかし心筋層と心内膜管の間には、広い無細胞性の空間が介在する。心膜腔の腹側部が広く胚外体腔に開いていることは 8-2 と同様であるが、この図の右側では心臓隆起を被う外胚葉とその裏打ちをする心外膜が反転して、羊膜になっている。
- 咽頭腔より背側の体部では、菱脳を構築する左右の神経板は厚い多列円柱上皮で、その間の菱脳室は腹背方向に走る狭い隙間となり、その背側端は薄い菱脳蓋で閉ざされている。左右の神経板の左右に接して細胞が密集した領域が見られるが、これは顔面神経及び平衡・聴神経領域の神経堤の細胞群である。

解説 -　　016　9-a　心室

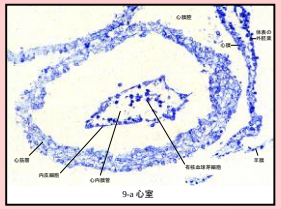

- これは前図（９）の心室の拡大である。
- 厚い心筋層が囲む腔の中軸部に心内膜管が存在する。この心筋層と心内膜管の間には、ここに見られるように、広い無細胞性の空間が介在している。心内膜管を縁取る内皮細胞は極端に扁平で、しかも完全に心内膜管を閉ざしてはいない。この心内膜管の中には有核血球芽細胞が浮遊している。心筋層を構成している細胞には、未だ横紋が認められない。

解説 - 017　9-3　甲状腺原基

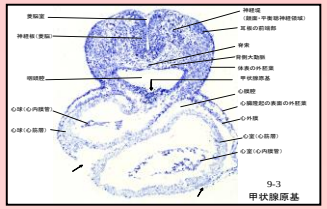

- これは甲状腺原基を通る断面である。
- 咽頭腔の腹側正中部で内胚葉上皮が腹側に向かって陥没して小さい凹みを作っている。これが甲状腺原基（甲状腺窩）である。心球の背側部では心筋層が心膜腔の背側壁に続く。心球の腹側部は左方に張り出している。心室は太くなり、右背側に向かって拡大する。心室の腹側面は胚外体腔に露出している（2 個の矢印の間）。これは標本の破損によるものではない。
- 咽頭腔の背側壁の正中部に脊索の腹側面がはまっている。脊索の背側に接して大きな菱脳が存在し、その左右に接する神経堤細胞群は顔面神経と平衡聴覚神経に関与するものである。

解説 -　　018　10　耳窩

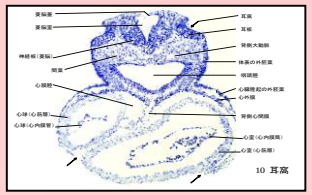

- これは耳窩を通る断面である。
- 心臓隆起は最大の断面を示し、心臓よりも背側の体部よりはるかに大きい横断面を持つ。心球は左方に張り出し、その内側面の中央部と心膜腔の背側正中部を背側心間膜が結んでいる。心室は右背方に張り出し、その中軸部の心内膜筒も長大となった。
- 心臓より背側の体部では、背側中央部を大きな菱脳が占める。その内腔である菱脳室は背側部が左右に離れて V 字形となり、その天井は薄い菱脳蓋によって閉ざされる。
- 菱脳の左右に接して、厚い多列円柱上皮で縁取られた凹みがある。これが耳窩であり、それを縁取る厚い多列円柱上皮を耳板という。これは平衡聴覚器の原基で、やがて完全閉鎖性の袋（耳胞）となって外胚葉上皮下に埋没し、平衡聴覚器の上皮性部の全てを形成する。
- 咽頭腔の背側壁の正中部に脊索がはまっており、その左右に著明な背側大動脈が認められる。

解説 - 019　10a　耳板（Otic placode）

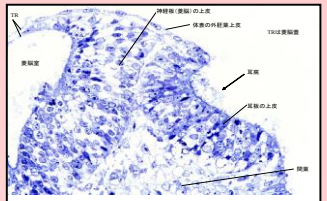

10-a 耳板（Otic placode）

- これは耳板の拡大（倍率は 40 x 2.5）である。
- 画面の左半分を占める菱脳の神経板は核の配列が約 10 列もある厚い多列円柱上皮の状態を示しているが、未だ神経細胞への分化の兆候は見られない。菱脳室の天井では、体表の外胚葉上皮細胞と菱脳の神経上皮が共に極めて薄くなり、これが菱脳室の天井を閉ざす。これを菱脳蓋（TR）という。
- 菱脳原基の右に接して、核の配列が数列の厚い外胚葉上皮の肥厚部が存在する。これが耳板であり、その表面は体表から軽度に凹んでいる。この凹みを耳窩という。耳窩はこの後次第に深く陥没し、耳板は完全閉鎖性の袋となって上皮下に埋没し、やがて複雑な形態分化を遂行して、平衡・聴覚器の上皮性部を形成する。耳窩の外胚葉細胞と体表の外胚葉細胞の連続が明瞭に観察される。

解説 - 020　11

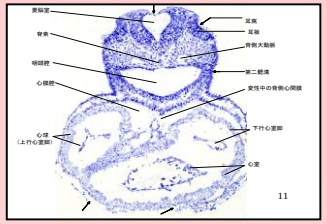

- これは耳窩の後部を通る断面である。
- 咽頭腔の背外側部は外方に張り出して、それと向かい合う体表の外胚葉の凹み（第二鰓溝）と接着して、第二鰓膜を形成する。
- 心臓は今や最大の断面を示し、右背方に拡大した部分は下行心室脚である。心球及び心室（上行心室脚）の内側及び背側面と心膜腔の背側壁の正中部を繋いでいた背側心間膜は変性・消失を始めている。心室の腹側壁は胚外体腔に露出している（ 2 個の矢印の間）。下向きの矢印は菱脳蓋である。

解説 - 021　13-1　第二鰓溝

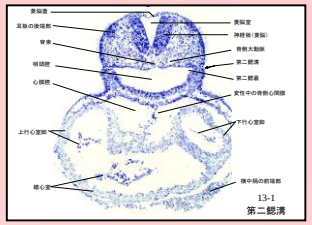

- これは第二鰓溝と第二鰓嚢を通る断面である。
- 体表の外胚葉と咽頭腔の内胚葉が接着して、第二鰓膜が成立していることがよく分かる。前図（11）に続いて、心臓は最大の断面を示し、上行心室、總心室、下行心室脚が一続きの管として現れている。心室の背側面の中央と心膜腔背側壁の中央を結ぶ背側心間膜は変性像を示している。心室の腹側では、横中隔の頭側端部及びその左側に伸びる薄い膜様物によって、心膜腔が閉ざされる。
- 咽頭腔より背側の体部では、背側中央部に大きな V 字形の菱脳があり、V 字形の菱脳室の背側壁は薄い菱脳蓋で閉ざされている。

解説 - 022　17-1　横中隔の前端

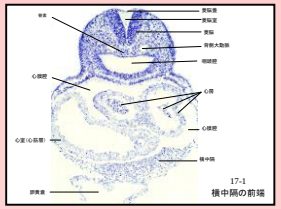

- これは横中隔の頭側端部を通る断面である。
- 心臓では心球が消失し、心球が占めていた心膜腔の右背側部に向かって心房が拡大する。心室では中軸部の心内膜筒は消失した。心膜腔の腹側は横中隔によって閉ざされ、横中隔の腹側には卵黄嚢が続く。この断面では背側心間膜は認められない。
- 心臓よりも背側の体部では、やや縮小した咽頭腔、脊索、菱脳などが認められ、これらと体表の外胚葉の間は比較的密に間葉細胞によって埋められている。

解説 - 023　20-2

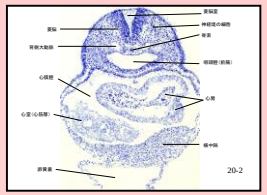

- これは心室の尾側端を通る断面である。
- 心房は心室の背側を左方に向かって拡大し、中軸部に左右に長い心内膜管を含む。心室は心筋層のみが切線状に切られている。心膜腔の腹側は横中隔によって完全に閉ざされた。横中隔の腹側には大きな卵黄嚢が付着する。
- 心臓よりも背側の体部では、背側中央部に典型的な V 字形の横断面を示す菱脳があり、その内腔（菱脳室）の天井は極めて薄い菱脳蓋で閉ざされている。菱脳の背外側端部からは腹外方に向かって神経堤の細胞がほぐれ出しているのが認められる。脊索は背側の菱脳の腹側面からも、腹側の咽頭腔の内胚葉からも分離した。咽頭腔は狭くなり、前腸の後方部（尾側部）と呼ぶ方が適切となった。

解説 - 024　25-1　横中隔

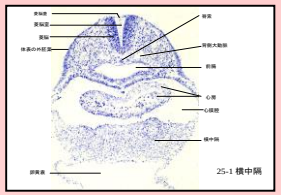

- これは心房の後部を通る断面である。
- 心房は横位の管として広い心膜腔の中に存在する。心房の心内膜管の内腔は、その左右両側部で拡大している。心膜腔の腹側は厚い横中隔によって閉ざされ、その腹側には大きな卵黄嚢が続く。
- 心臓よりも背側の体部では、前腸、脊索、背側大動脈、菱脳などが、20-2 とほぼ同様の位置関係を保って存在する。

解説 - 025　25-1 a 卵黄嚢 1

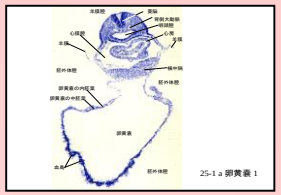

- これは 25-1 の尾側に隣接する切片の全景である（倍率は 4 x 2.5）。
- この図で明らかなように、横中隔の腹側に広大な卵黄嚢が付着している。卵黄嚢の表面（外面）には多数の血管及び血島が形成されている。胎児の体表の外胚葉は心膜腔の外側で羊膜上皮となって反転し、それを裏打ちする極めて薄い中胚葉とともに、羊膜となって羊膜腔を囲む。羊膜の出発点より腹側は広い胚外体腔である。

解説 -　　026　25-1 b　血島

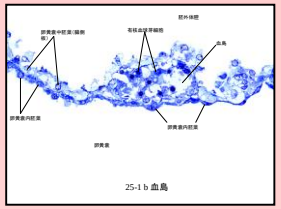

・　これは卵黄嚢内胚葉の外側を取り巻く胚外中胚葉（卵黄嚢中胚葉）の中に発生した血島と、その中に浮遊する有核血球芽細胞を示す写真である。倍率は　40 x 2.5 である。

解説 - 027　29-1　第一体節

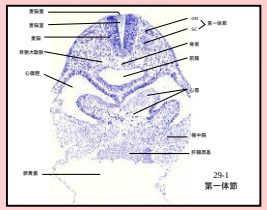

- これは第一体節の前部を通る断面である。
- 画面の右側では第一体節の背外側の皮筋板（Dermomyotom, DM）と腹内側の椎板（Sclerotom, SC）とが識別される。菱脳はこれまでと同様にV 字形をしているが、菱脳室の背側を閉ざす菱脳蓋の左右の幅が狭くなってきた。前腸は左右の幅が狭くなった。
- 心膜腔の中の心房の腹側部が横中隔に繋がったことと、心膜腔の背側壁の中央部が腹方に垂下したことによって、心膜腔が左右に二分された。心房の内腔はやがて横中隔の内部に進入して静脈洞となる。
- 厚い横中隔の腹側面の中央部に、細胞の密集した領域が出現したが、これは肝臓の原基である。

解説 -　　028　32-2

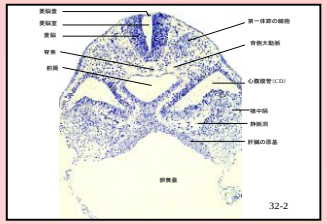

- これは第一体節の後部及び前腸の後端部を通る断面である。
- 前腸は左右の幅は狭くなったが、その腹側部が腹方に伸び、その壁の内胚葉細胞群は腹方に伸張して、横中隔の腹側面の肝臓原基の内胚葉細胞と繋がった。これが前腸と卵黄嚢とを繋ぐ卵黄腸管の前壁である。肝臓原基の左右には大きな横中隔が接しており、その内側部に静脈洞が存在する。前腸の腹外側（横中隔の背内側）に心腹膜管（Coelomic duct, CD）が存在する。これは心膜腔の尾方への延長で、心膜腔と腹膜腔とを結ぶ管状の体腔である。
- 前腸よりも背側の体部では、背側中央部の菱脳は依然として大きいが、その背側壁である菱脳蓋はもはや紙のように薄い状態ではなくなった。

解説 - 029　32-3　第二体節

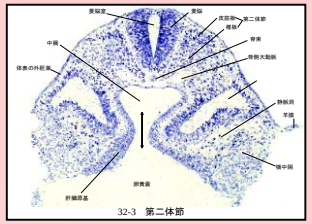

- これは体内の腸管（原始腸管）と卵黄嚢を結ぶ卵黄腸管の前端部を通る断面である。この位置を前腸門と言う。
- 図の中央部の上下両方向を示す矢印がこの卵黄腸管（Ductus vitelo-intestinalis）である。卵黄嚢の背側に連なる腸管を中腸という。中腸の背側壁（天井）の内胚葉上皮は丈が低く、単層扁平上皮様であるが、外側壁では丈の高い多列円柱上皮様となり、更に腹側では肝臓原基の厚い細胞層に続く。この卵黄腸管の左右には心腹膜管があり、その腹側に内腔の広い静脈洞が接している。静脈洞の腹側には依然として大きい横中隔があり、その間葉組織は背外側部では羊膜上皮を裏打ちし、腹内側部では卵黄嚢の内胚葉の裏打ちをする間葉組織に続く。
- 中腸よりも背側の体部では、中腸の背側に脊索と背側大動脈が並び、脊索の背側には大きな菱脳が存在する。菱脳室の背側壁はもはや薄い菱脳蓋ではなく、丈の高い円柱上皮で閉ざされている。これを菱脳の蓋板という。菱脳の左右には第二体節が存在する。これは背外側の皮筋板（Dermomyotom, DM）と腹内側の椎板（Sclerotom, SC）からなり、SCでは既に細胞がほぐれて、腹内方に移動し始めている。

解説 - 030　35-3 b　卵黄嚢　2

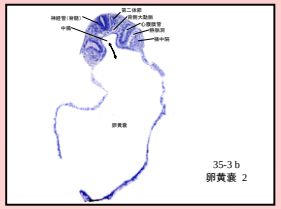

- これは35-3 の切片の全景である。倍率は 4 x 2.5 。
- 背側端部をなす体部に比べて卵黄嚢が非常に大きいことが示されている。中腸が卵黄嚢の内腔に広く通じている（上下双方向性の矢印。これが卵黄腸管である）。卵黄嚢の表面の中胚葉の中には多数の血管と血島が形成されている。

解説 - 031　39-3　第三体節

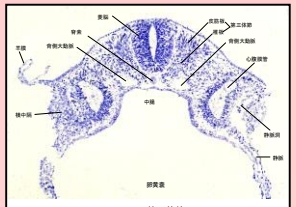

39-3　第三体節

- これは第三体節を通る断面である。
- 画面の右側の静脈洞に、卵黄嚢の外表面の静脈が連なっている状態が明瞭である。心腹膜管と横中隔とが小さくなった。中腸は卵黄嚢に向かって広く開いている。

解説 - 032　44-3　第四体節

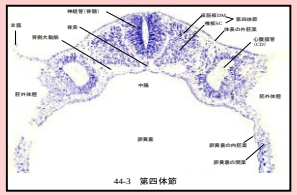

- これは第四体節を通る断面である。
- 第四体節では皮筋板（DM）も椎板（SC）も、細胞があまりほぐれていないので、体節の全体としての形がよくわかる。中腸はますます広く卵黄嚢に向かって開いている。心腹膜管（CD）は狭くなり、横中隔の間葉組織も僅かとなった。卵黄嚢の（内胚葉）上皮の外側を包む間葉組織（卵黄嚢中胚葉）は厚くなり、中に多数の血管や血島を含む。
- 左右の第四体節に挟まれた神経管は脊髄の領域に移った。体表の外胚葉は心腹膜管の背外側で羊膜上皮に移行して、薄い間葉の裏打ちを得て羊膜となり、背外方に反転して羊膜腔を囲む。この羊膜と横中隔の腹外方に伸びる卵黄嚢の間の広い空間が胚外体腔である。

解説 - 033　50-2　体節間空隙 1（第4体節と第5体節の間）

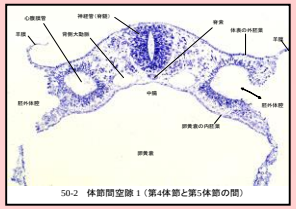

50-2　体節間空隙 1（第4体節と第5体節の間）

- これは第四体節と第五体節の間の間隙を通る断面である。
- この間隙には間葉細胞が疎に散在しているのみである。体の中央部を大きな脊髄の断面が占めている。脊髄の腹側には脊索があり、その左右には大きな背側大動脈が存在する。画面の右側では心腹膜管が外側の胚外体腔に向かって開いた（両方向性の矢印）が、左側では心腹膜管はなお胚外体腔に開いてはいない。体表の外胚葉は心腹膜管の背外側で羊膜上皮に移行する。卵黄嚢の天井をなす中腸は、単層扁平ないし立方上皮で縁取られた浅い凹みとして観察されるに過ぎない。

解説 - 034　53-2　第五体節

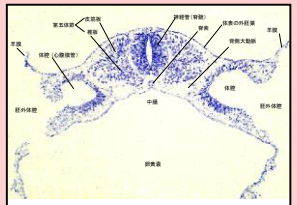

53-2　第五体節

- これは第五体節を通る断面である。
- 体の中央部では、中央に神経管（脊髄）、その左右に体節が並び、それらの腹側に脊索と背側大動脈が並ぶ。体節では椎板の細胞も未だほぐれておらず、その背側の皮筋板とともに、体節の典型的な形を示している。この体節が脊髄と心腹膜管の間を埋めている。画面の左側でも心腹膜管が外側の胚外体腔に開いた。

解説 - 035　60-3　第六体節

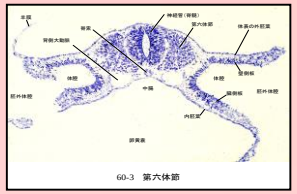

- これは第六体節を通る断面である。
- 体の中央部の構造は 53-2 と同様であるが、体節の細胞のほぐれが殆どなく、体腔の輪郭が明瞭である。体腔を縁取る中胚葉のうちで、体表の外胚葉の裏打ちをするものを壁側板（Somatopleura）といい、内胚葉を裏打ちするものを臓側板（Splanchnopleura）という。中腸は卵黄嚢の天井が背側の体部に向かって軽度に隆起した形になった。

解説 - 036　66-2　第七体節

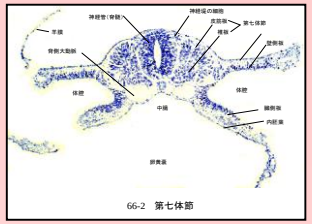

66-2　第七体節

・　第七体節を通る断面。体節における細胞の配列が密になり、画面の右側では体節の中央部に内腔（体節腔）が識別される。

解説 - 037　74-2　第八体節

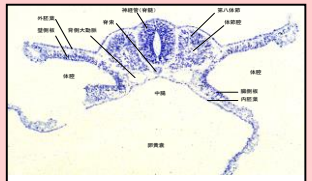

74-2　第八体節

- これは第八体節を通る断面である。
- 体節の中央部に、左右ともに体節腔が認められる。体腔を縁取る中胚葉のうち、体表の外胚葉を裏打ちする壁側板と、卵黄嚢の内胚葉を裏打ちする臓側板が区別される。

解説 - 038　78-1 体節間空隙 2（第8体節と第9体節の間）

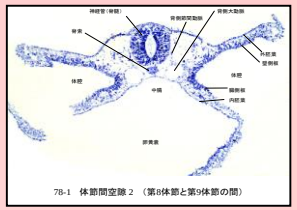

78-1　体節間空隙 2 （第8体節と第9体節の間）

- これは第八体節と第九体節の間を通る断面である。
- 神経管の左右の空間には何も存在していない。これは切片が0.75μmと非常に薄いのと、切断面が胎児の体の長軸に直角であることによって生じたことである。
- 神経管の右腹側の背側大動脈から背側節間動脈が出ていることが、明瞭に認められる。

解説 - 039　82-2　第九体節

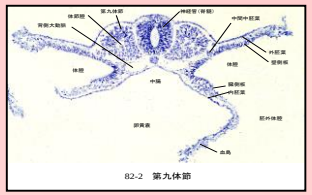

82-2　第九体節

- 第九体節を通る断面。
- 体節では細胞のほぐれがなく、輪郭が明瞭で、中央部に体節腔が認められる。画面の右側では体節の腹外側に中間中胚葉が認められる。

解説 - 040　90-3　第十体節

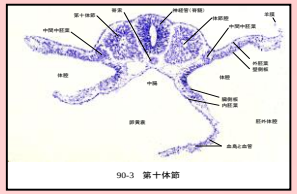

- これは第十体節を通る断面である。
- 体節の中央部には内腔（体節腔）が認められ、体節を構成する細胞はこの内腔に対して放射状に配列している。体節の腹外側には、半ば体腔壁の中胚葉に埋まるような形で中間中胚葉の細胞群が存在する。

解説 - 041　98-1　第十一体節

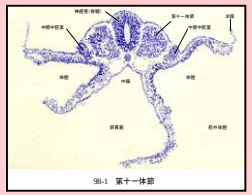

- これは第十一体節を通る断面である。
- 全体としては 90-3 に似た構造を示しているが、中間中胚葉が大きく著明になっている。

解説 - 042　98-1 a 中間中胚葉

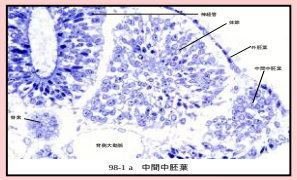

- これは体節と中間中胚葉の拡大像で、倍率は 40 x 2.5 である。
- 神経管における細胞の多列円柱上皮様の配列、及び体節における細胞の放射状の配列が明瞭である。また背側大動脈が薄い内皮細胞だけで縁取られていることも明らかである。中間中胚葉はこの断面で見る限り、未だ上皮様配列を示していない。

解説 -　　043　105-3　第十二体節

105-3　第十二体節

- これは第十二体節を通る断面である。
- 中間中胚葉が更に大きくなった。卵黄嚢の左右の壁が近づいてきた。

解説 - 044　112-2　第十三体節　後腸前端

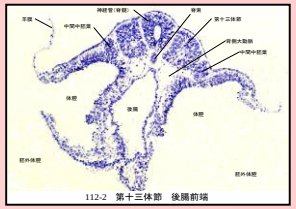

112-2　第十三体節　後腸前端

- これは第十三体節を通る断面である。
- 卵黄嚢の左右の壁の腹側部が近づいて接着し、卵黄嚢の腹側を閉ざした。即ち、ここは尾側腸門の位置であり、これより尾側は後腸となる。

解説 -　　045　118-1　第十四体節

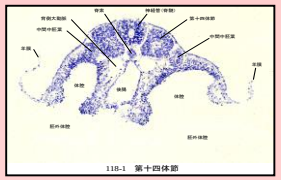

- これは第十四体節を通る断面である。
- ここでも体節の輪郭は明瞭で、中央部に体節腔が認められる。中間中胚葉が明瞭である。卵黄嚢から遮断された後腸は狭く小さくなり、排泄腔と呼ぶべき状態になった。体表の外胚葉が腹方におりてきて、胎児の腹側部を左右から包む形になった。

解説 - 046　124-2　第十五体節

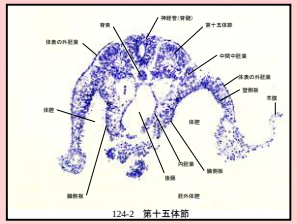

124-2　第十五体節

- これは第十五体節を通る断面である。
- ここでも神経管・体節・中間中胚葉・外側中胚葉の壁側板と臓側板が整然と配列している。左右の体腔を縁取る臓側板が後腸の腹側で合一し、左右の体腔は胚外体腔に広く開いている。後腸の背側部に接して脊索と左右の背側大動脈が存在する。

解説 - 047　131-3　始原生殖細胞 1

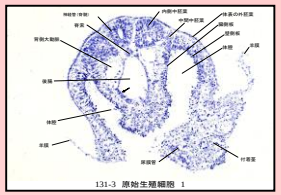

- これは第十五体節の尾側に続く内側中胚葉を通る断面である。
- 内側中胚葉はこれより尾側では分節化が認められなかった。中間中胚葉は内側中胚葉と体節を縁取る外側中胚葉の間に存在する細胞群として認められる。後腸の腹側を包む中胚葉組織が付着茎の中胚葉（間葉）に接近した。後腸の腹側半を縁取る内胚葉上皮細胞の間に始原生殖細胞が認められる（矢印）。これの拡大を次の図に示す。

解説 - 048　131-3a 始原生殖細胞 2

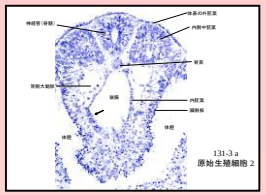

- これは図 131-3 の中央部の拡大（倍率は 20 x ２．5）である。
- 後腸の腹側半の左側においては内胚葉上皮の丈が高くなり、細胞そのものが大きくなっており、それらの間に大きな円形の核とずんぐりした大きな細胞体を持った細胞がはまっている（矢印）。これが始原生殖細胞である。これの拡大を次の図に示す。

解説 - 049　131-3b　始原生殖細胞 3

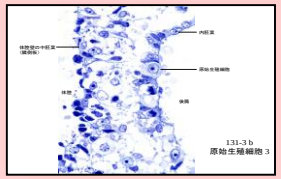

- これは131-3 における始原生殖細胞の強拡大像（倍率は 40 x 5）である。
- この図に見るように、始原生殖細胞は周囲の細胞に比べると格段に大きく、大きな明るい円形の核と、豊富な細胞質を持つ円形の細胞として、識別は容易である。始原生殖細胞はこんなに早い時期において体細胞から分離する。

解説 -　　050　134-1　尿膜管

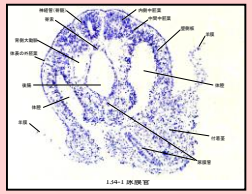

- これは尿膜管の出発部を通る断面である。
- 後腸の腹側を包む中胚葉組織が付着茎の間葉組織と接触を始めた。後腸の腹側端部から腹方に向かって細い管が伸び出し、その延長線上の付着茎の中に長い著明な管が縦断されている。これが尿膜管（Allantois）である。後腸の腹側半の内胚葉上皮細胞の間には、この切片でも始原生殖細胞が認められる。

解説 - 051　137

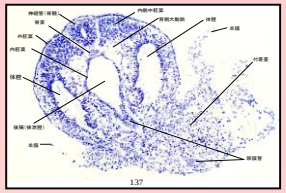

- これは胎児の腹側部が付着茎と結合する部位を通る断面である。
- 胎児の腹側部は付着茎と繋がり、左右の体腔は付着茎の間葉組織で閉ざされた。後腸の尾側端から出発する尿膜管が著明である。

解説 - 052　148　尾側神経孔

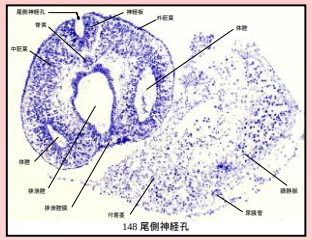

148 尾側神経孔

- これは尾側神経孔を通る断面である。
- 胎児の腹側部は付着茎から分離して、胎児の体表は全周を外胚葉によって包まれた。後腸の腹側端は内胚葉と外胚葉の2 枚の上皮層からなる膜で閉ざされている。この膜を排泄腔膜（Cloacal membrane）という。後腸は今や排泄腔（Cloaca）と呼ばれる。左右の体腔はこれ以後急速に縮小する。

解説 -　　053　155-1　排泄腔膜

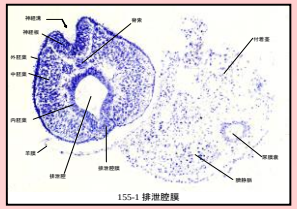

- これは排泄腔膜の尾側端を通る断面である。
- 排泄腔の左右にあった体腔は消失した。尾側神経孔は拡大して、今や神経溝となった。神経板・脊索・排泄腔以外の体部は密な間葉（中胚葉）細胞で埋めつくされている。胎児から離れた大きな付着茎の内部には、著明な尿膜嚢と臍静脈が認められる。

解説 - 054　160-3　原始結節

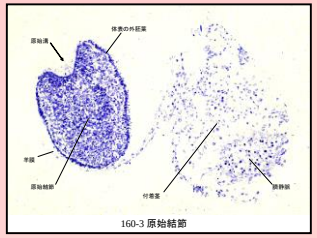

160-3 原始結節

- これは胎児の尾側端部を通る断面である。
- 胎児全体の断面が縮小した。胎児の背側面には原始溝が凹み、体表の外胚葉で包まれた胎児の内部は間葉細胞によって密に埋められている。原始溝の腹側に続く部分には特に細胞が密集している。これは原始結節（Primitive streak）と呼ばれる状態である。原始溝の底をなす神経板では基底膜が消失して、神経板の細胞も腹側の原始結節の形成に参加している。　終り。